

**UNIVERSIDADE SANTO AMARO**

**FISIOTERAPIA**

**Aplicação do LASER de dióxido de carbono no  
tratamento de cicatrizes causadas por acne.**

**Patricia Ellen Boaventura Oliveira**

**São Paulo  
2022**

**Patricia Ellen Boaventura Oliveira**

**Aplicação do LASER de dióxido de carbono no  
tratamento de cicatrizes causadas pela acne.**

Trabalho de Conclusão de Curso  
apresentado na Universidade Santo  
Amaro como requisito básico para a  
conclusão do Curso de Fisioterapia.

Orientadora: Profa. Ma. Silmara  
Patrícia Correia da Silva Macri.

**São Paulo  
2022**

O45a Oliveira, Patricia Ellen Boaventura.

Aplicação do laser de dióxido de carbono no tratamento de cicatrizes causadas pela acne / Patricia Ellen Boaventura Oliveira. — São Paulo, 2022.

37 p.: il., P&B.

Trabalho de Conclusão de Curso (Fisioterapia) — Universidade Santo Amaro, 2022.

Orientadora: Prof.<sup>a</sup> Me. Silmara Patrícia Correia da Silva Macri.

1. Laser de gas. 2. Cicatriz. 3. Acne vulgar. I. Macri, Silmara Patrícia Correia da Silva, orient. II. Universidade Santo Amaro. III. Título.

**Patricia Ellen Boaventura Oliveira**

**Aplicação do LASER de dióxido de carbono no  
tratamento de cicatrizes causadas por acne.**

Trabalho de conclusão de Curso apresentação do curso de Fisioterapia da Universidade Unisa Santo Amaro como requisito parcial para obtenção do título de Bacharel em Fisioterapia pela orientação da Prof.<sup>a</sup> Mestre Silmara Patricia Correia da Silva Macri.

Data de aprovação 09/11/2022

BANCA EXAMINADORA



---

Prof.<sup>a</sup> Me. Silmara Patricia Correia da Silva Macri

(Orientadora)

---

(Banca externa)

---

(Banca externa)

Conceito final: 10,0

## DEDICATÓRIA

Gostaria de dedicar:

- A Deus primeiramente sem ele não teria conseguido chegar até aqui, pois foi Ele que me deu forças para suporta e ter paciência para alcançar esta vitória, obrigada meu Deus por nunca ter soltado minha mão.

- A minha família, mas em especial a minha vó, a minha irmã, obrigado por todo incentivo e compreensão, por me dar suporte sempre que precisei. Obrigada a minha tia Larissa, pelas palavras de conforto e de incentivo nos momentos mais difíceis que precisei.

- A minha amiga Larissa, que dividimos momentos difíceis e alegres, risos e lágrimas juntas, uma do lado da outra sempre, saiba que estarei aqui sempre quando precisar, obrigada por fazer parte desta conquista, minha irmã.

- Ao meu namorado Gustavo, que nunca me recusou amor, incentivo e apoio, obrigado por ter me aturado neste período tão difícil, de muita ansiedade e estresse, você é um guerreiro, te amo, obrigada por estar ao meu lado em um momento tão especial e por ter me ajudado sempre, sou muito grata!

- A minha mãe, que sem ela e a Deus eu não estaria viva, mãe aonde quer que você esteja, sua filha conseguiu realizar um dos sonhos dela, obrigada mãe, amo você.

*“A imaginação é mais importante que a ciência, porque a ciência é limitada, ao passo que a imaginação abrange o mundo inteiro”.*

*(Albert Einstein)*

## RESUMO

**INTRODUÇÃO:** A acne tem patogênese multifatorial como doença unidades pilossebáceas, fatores hormonais, dieta e hereditários. Esta patologia pode ser classificada em acne não inflamatória aonde apresenta somente comedões, sem sinal inflamatório e acne inflamatória conforme as características das lesões, compreende formas clínicas ou graus. Cicatriz pertence a uma lesão secundária em razão da restauração de uma lesão de continuidade. Sendo uma seqüela de dimensões variadas decorrentes da proliferação do tecido fibroso. Tornando-se uma reparação de uma ferida ou de uma perda de substância. Cicatrizes acneicas atróficas correspondem a maioria delas. Contudo tendo o desequilíbrio entre relação das metaloproteinases de matriz (MMPs) e dos inibidores teciduais das metaloproteinases de matriz (TIMPs) podem resultando em cicatrização atrófica ou hipertrófica. Os sistemas de Light Amplification by Stimulated Emission os Radiation (LASER) de Dióxido de Carbono (CO<sub>2</sub>) que emitem luz de 10600 nm mantêm a posição de liderança em dermatologia e tem sido padrão ouro. O LASER proporciona para a pele a formação de colágeno, aumento da estrutura de fibras elásticas na derme bem estruturadas e menos fragmentadas, levando a isto uma melhora significativa em cicatrizes de acne a melhora da suavidade da pele. **OBJETIVO:** O presente estudo buscou visar se há eficácia da aplicação do LASER Dióxido Carbono (CO<sub>2</sub>) fracionado aplicado sobre a pele com cicatrizes ocasionadas pela acne. **MÉTODO:** Este artigo refere-se a uma revisão de literatura integrativa desenvolvido por artigos científicos que apontasse o uso LASER na cicatrização da acne. Os artigos selecionados foram nas seguintes plataformas virtuais: Pubmed, Scientific Electronic Library Online, Biblioteca Virtual de Saúde, livros do acervo da biblioteca UNISA entre 2013 a 2022. **RESULTADOS E DISCUSSÃO:** Após a aplicação dos critérios de inclusão foram selecionados 15 artigos, na qual, foram analisados e inseridos na revisão. Seus autores demonstram grande diferença significativas ao aplicar o LASER sobre a cicatriz causada pela acne, relatam diferença da cicatriz atrófica entre a primeira sessão e a última, gerando bons resultados. Os artigos revisados mostraram a eficácia da renovação cutânea gerando melhora da cicatriz atrófica, estimulação dos processos renováveis da ferida e aumento da produção de miofibroblastos. Os presentes estudos incluídos na revisão, discutem entre si métodos diferentes, mas que, geraram excelentes resultados. **CONCLUSÃO:** O presente estudo conclui-se através dos resultados analisados que o uso do LASER CO<sub>2</sub> tem eficácia sobre no tratamento da cicatriz atrófica causada pela acne. **PALAVRAS CHAVES:** LASER CO<sub>2</sub>. Cicatriz. Acne.

## ABSTRACT

**INTRODUCTION:** Acne has a multifactorial pathogenesis such as disease pilosebaceous units, hormonal, diet and hereditary factors. This pathology can be classified as non-inflammatory acne where it presents only comedones, without inflammatory sign and inflammatory acne according to the characteristics of the lesions, comprising clinical forms or degrees. Scarring belongs to a secondary lesion due to the restoration of a continuity lesion. Being a sequel of varying dimensions resulting from the proliferation of fibrous tissue. Becoming a repair of a wound or a loss of substance. Atrophic acne scars correspond to most of them. However, having the imbalance between matrix metalloproteinases (MMPs) and tissue matrix metalloproteinases (TIMPs) inhibitors can result in atrophic or hypertrophic scarring. Light Amplification by Stimulated Emission and Carbon Dioxide (CO<sub>2</sub>) Radiation (LASER) systems that emit 10600 nm light maintain the leading position in dermatology and have been the gold standard. LASER provides the skin with collagen formation, an increase in the structure of elastic fibers in the dermis that are well structured and less fragmented, leading to a significant improvement in acne scars and an improvement in skin smoothness. **OBJECTIVE:** The present study sought to determine whether the application of fractional Carbon Dioxide (CO<sub>2</sub>) LASER applied to skin with acne scars is effective. **METHOD:** This article refers to an integrative literature review developed by scientific articles that pointed to the use of LASER in acne healing. The articles selected were on the following virtual platforms: Pubmed, Scientific Electronic Library Online, Virtual Health Library, books from the UNISA library collection between 2013 and 2022. **RESULTS AND DISCUSSION:** After applying the inclusion criteria, 15 articles were selected, in which , were analyzed and included in the review. Its authors demonstrate great significant differences when applying the LASER on the scar caused by acne, they report a difference in the atrophic scar between the first and the last session, generating good results. The reviewed articles showed the effectiveness of skin renewal generating improvement of the atrophic scar, stimulation of wound healing processes and increased production of myofibroblasts. The present studies included in the review discuss different methods among themselves, but which generated excellent results. **CONCLUSION:** The present study concludes through the analyzed results that the use of CO<sub>2</sub> LASER is effective in the treatment of atrophic scar caused by acne. **KEYWORDS:** *Gas Laser or Laser and scar and acne.*



## Lista de figuras

Figura 1-Cicatriz atrófica .....	0
Figura 2- Representação esquemática dos tipos principais de cicatrizes atróficas de acne facial.....	0
Figura 3- Foto tipo de pele.....	0
Figura 4- Fluxograma de Pesquisa.....	0

## **Lista de abreviaturas**

LASER- *light amplification by stimulated emission of radiation*

CO<sub>2</sub>- Dióxido de Carbono

## **SUMÁRIO**

<b>1. INTRODUÇÃO</b>	.....
<b>2. OBJETIVO GERAL</b>	.....
2.1 Objetivo Geral	.....
2.2 Objetivos Específicos	.....
<b>3. METODOLOGIA</b>	.....
3.1 Critérios de inclusão.....	.....
3.2 Critérios de exclusão.....	.....
3.3 Tipo de estudo.....	.....
<b>4. RESULTADOS E DISCUSSÃO</b>	.....
<b>5. CONCLUSÃO</b> .....	.....
<b>REFERÊNCIAS</b>	.....

## 1. INTRODUÇÃO

A acne vulgar ou acne juvenil afeta em cerca de 85% da população entre 11-30 anos de acordo com os seus dados epidemiológicos. Lesões surgem durante a puberdade na maioria dos jovens e de ambos os sexos. Em alguns casos são minimamente imperceptíveis, permanecendo assim durante toda a adolescência. Em outros casos, estas lesões são evidentes e pode variar de forma que compromete a qualidade de vida no período da adolescência levando a problemas emocionais<sup>1</sup>.

A acne é uma doença das unidades polissebáceas, com sua patogênese multifatorial: *Propionibacterium acnes*, superprodução de sebo, ceratinização anormal e/ou inflamação. Ceratinização folicular anormal é caracterizado pela formação de microcomedões, ruptura de comedões, liberação de queratina e sebo, formação de pápula/pústula inflamatória e nódulo/cisto. A acne tem relação com os hormônios que são eles: Andrógenos (especialmente di-hidrotestosterona (DHT) e testosterona, estes hormônios aumentam o crescimento de glândulas sebáceas gerando maior produção de sebo. Os receptores de andrógenos são localizados na camada basal das glândulas sebáceas e na camada externa da raiz do folículo capilar, aumento dos níveis de andrógenos estão presentes durante os primeiros seis meses e na adrearca (aumento dos níveis DHEAS). *Propionibacterium acnes* é uma espécie de bactéria bastonete anaeróbico G+, produzindo lipases que quebram os triglicérides do sebo em ácidos graxos livres, os quais são comedogênicos e pró-inflamatórios<sup>1</sup>.

Na produção da acne a dieta está correlacionado com a formação da acne vulgar, o leite desnatado, a proteína do soro de leite é uma carga glicêmica elevada aparenta contribuir com o surgimento de acne<sup>1</sup>.

As características dos locais mais comuns das (áreas sebáceas) são: face, pescoço, na região posterior das orelhas, tórax e ombros, começa com comedões abertos e fechados, podendo desenvolver mais lesões inflamatórias, inclusive como pápulas, pústulas, nódulos e cistos; as lesões nodulocísticas podem se juntar em placas e nós tratos dos sinos<sup>1,2</sup>.

Princípio emocionais podem encadeando agravantes da acne, pela ação do córtex cerebral sobre o sistema neuroendócrino. Na maioria das mulheres, tem frequência a exacerbação da acne no período pré-menstrual, admitindo-se que este

fenômeno ocorre na função de hiper-hidratação do epitélio do ducto folicular do que por alterações da secreção sebácea pelas variações hormonais<sup>2</sup>.

A acne é uma erupção polimorfa caracterizada por comedões conhecidos como cravo, pápulas, pústulas e lesões nodulocísticas, variando o grau de inflamação e cicatrizes. Podendo ser classificadas em acne comedoniana (grau I) sendo acne não inflamatória, acne inflamatória tem quatro graus sendo elas, acne papulopustulosa (grau II), acne nodulocística (grau III), acne conglobata (grau IV) e acne *fulminans* (grau V)<sup>3</sup>.

Acne comedônica, sua fase inicial não é inflamatória, sendo quatro tipos de comedões: microcomedões, comedões pretos ou brancos (1 a 3 mm de diâmetro) e macrocomedões, os comedões (cravos) pretos são abertos, com os poros dilatados e, no seu ápice, apresenta cor escura por conta da oxidação da melanina e lipídios na superfície, enquanto, nos brancos, os poros são pequenos, fechados e quase imperceptíveis, os macrocomedões seriam comedões com maior tamanho. Os comedões são formados de sebo e queratina<sup>3</sup>.

As pápulas e pústulas sucedem da inflamação dos comedões, enquanto os nódulos ocorrem de uma ação inflamatória mais profunda. Essa reação atinge a profundidade do folículo até o pelo, que se forma nódulos furunculoides. No interior destes nódulos, contem corneócitos degenerados, podendo ocorrer a formação de pus, sendo impropriamente conhecidos de cistos<sup>2,3</sup>.

Grau IV consiste em uma grave acne, afeta, principalmente o sexo masculino, tem predominância de lesões císticas grandes. Os acontecimentos inflamatórios são formados abscessos e fleimões que se intercomunicam por fístulas e drenam pus. Há canais entre os abscessos, que formam bridas e lesões queloidiana<sup>4</sup>.

Acne *fulminans* doença rara, com sintomatologia que acarreta em fadiga, febre, mal-estar, leucocitose, poliartralgia e hemorragia em algumas lesões, tem características por pontos dolorosos, sobre a superfície óssea<sup>2,3</sup>.

A cicatriz de acne é uma preocupação dos pacientes que tenham acne. Cicatrizes acneicas atróficas correspondem a maioria delas, as cicatrizes hipertróficas e queloides são menos frequente<sup>4</sup>.

Cicatriz pertence a uma lesão secundária em razão da restauração de uma lesão de continuidade. Sendo uma seqüela de dimensões variadas decorrentes da proliferação do tecido fibroso. Tornando-se uma reparação de uma ferida ou de uma perda de substância o resultado dos tratamentos depende dos níveis de cada cicatriz e de como cada pele corresponde ao procedimento. Temos alterações de consistência e espessura na pele. Podendo ser normotróficas, atróficas, hipertróficas e queloidianas<sup>5</sup>.

O processo de cicatrização gerado durante uma manifestação das lesões progride para três estágios<sup>5</sup>.

Formação das cicatrizes inicia com a inflamação inicialmente caracterizado por uma vasoconstrição para hemóstase seguida de vasodilatação responsável por eritema e hiperpigmentação das cicatrizes. Nesta fase acontece a ativação de granulócitos, macrófagos, neutrófilos, linfócitos, fibroblastos e plaquetas com estimulação de mediadores inflamatórios que estimulam a formação de tecido de granulação no local (GHODSI; ZOUBOULIS, 2009). Em seguida temos a formação de tecido de granulação aonde ocorre a reparação dos tecidos que foram lesados e formação de novos capilares, entre três a cinco dias após a formação da ferida, inicia-se a formação de colágeno por fibroblastos, liberação de fatores de crescimento por macrófagos, plaquetas e fibroblastos. A remodelação da matriz acontece através de fibroblastos e queratinócitos produzindo enzimas que determinam a arquitetura da matriz extracelular (metaloproteinases) ocasionando um desequilíbrio entre metaloproteínas e de seus inibidores ocorrendo o desenvolvimento de cicatrizes atrófica ou hipertrófica<sup>4,6</sup>.

A formação da cicatriz decorre da extensão do processo inflamatório para além do folículo após a sua ruptura. O tipo de cicatriz formada dependerá da extensão lateral e profundidade do processo inflamatório<sup>7</sup>.

Cicatriz atrófica ou cicatriz deprimida vai se desenvolver quando existe uma perda de tecido, pois sua maturação não atinge o trofismo fisiológico esperado, resultando a uma perda de substância tecidual ou sutura cutânea inadequada. Levando como causa formação de colágeno fibroso e retração da pele durante a cicatrização da lesão de acne<sup>5</sup>.

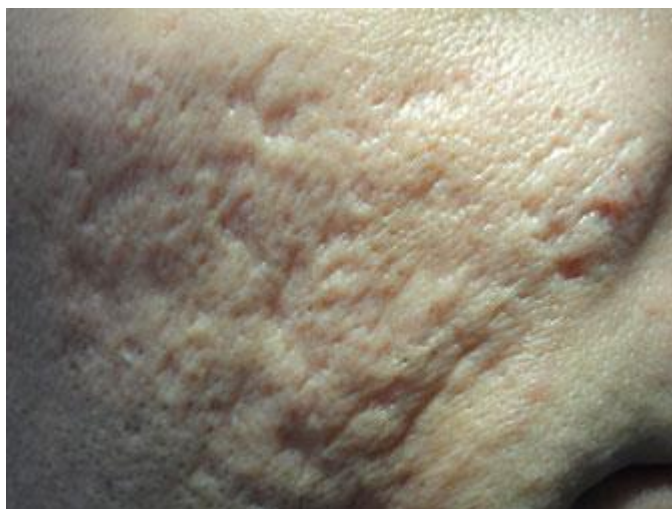

Figura 1. Cicatriz atrófica.

Fonte: Tagliatella (2018).

Data de acesso: 18/09/2022

As cicatrizes atróficas são caracterizadas por eritematoses (se recentes) o que as tornas hipopigmentadas e fibroticas ao longo do tempo tendo subclassificação destas lesões, diferenciando-as quanto a largura, profundidade conformação e são subdivididas as cicatrizes atróficas em ice-picks, rolling e boxcar<sup>8</sup>.

Cicatrizes *icepicks* representam 60 a 70% das cicatrizes atróficas. Sendo cicatrizes estreitas, com até 2mm de diâmetro, bordas bem demarcadas, profundas, estendendo-se verticalmente a derme ou até o subcutâneo, com formato em “V” com mais frequência na região das bochechas.<sup>9</sup> (ARTIGO REVISAO DE CICATRIZES 4,27). As cicatrizes do tipo *boxcar* incluem 20-30% das cicatrizes atróficas, áreas deprimidas redondas ou ovais com bordas verticais bem demarcadas, podendo variar em diâmetro de 1-4mm em forma de “U” que terminam em uma base plana, de profundidade de 0.1-0.5mm<sup>9</sup>. As cicatrizes do tipo *rolling* tem margens levemente inclinadas e são maiores em diâmetro do que profundidade, compreende de 15-25% das cicatrizes atróficas. Resultam em perda tecidual e adesão da derme ao subcutâneo, geralmente maiores que 4mm. Tendo um aspecto ondulado, em forma de “M” (figura N<sup>o</sup>)<sup>10</sup>.

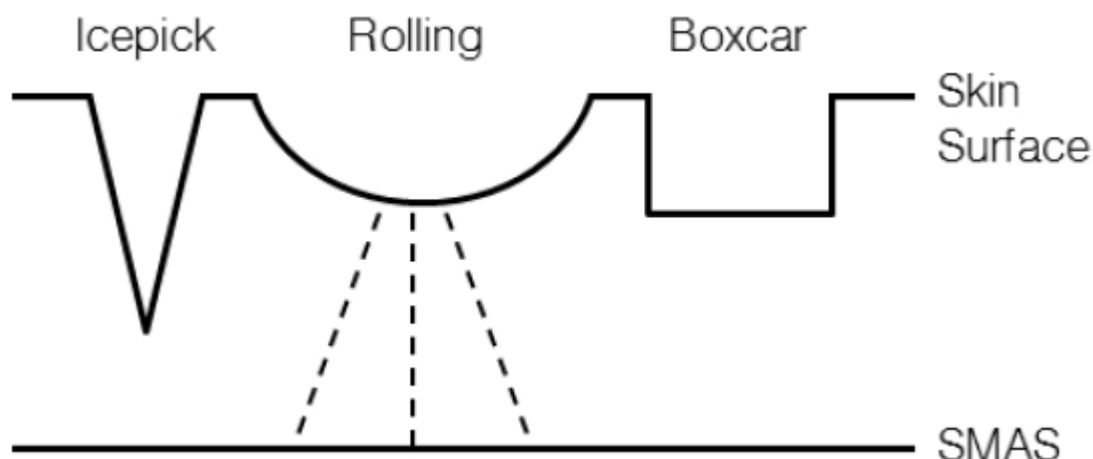


Figura 2 – Representação esquemática dos tipos principais de cicatrizes atróficas de acne faciais.

Fonte: SOO-HYUN; JONG-HYUN; CHANG-HYUN et al. Transtherapy for moderate to severe acne scar: a study of 2 cases. J Korean Med., Seol, v. 36, n. 4, p.122- 128, dec. 2015.

Data de acesso: 01/10/2022

Existe uma classificação da cicatriz de acne, esta ferramenta auxilia na avaliação da extensão e complexidade do comprometimento cicatricial para estabelecer a terapia adequada usando a escala Quantitative Global Scarring Grading System (QGS). Trata-se de uma escala quantitativa que varia de 0 a 84 levando em consideração o tipo de cicatriz, número e gravidade. Cicatrizes maculares e leves tem um peso menor do que as moderadas que, por sua vez, tem um peso menor que as graves<sup>11</sup>.

O contanto do LASER (*light amplification by stimulated emission of radiation*) com os tecidos possibilita o desenvolvimento de muitas técnicas para o tratamento das inúmeras desordens cutâneas<sup>12</sup>.

O mecanismo de ação da fototermólise seletiva podendo associar a temperaturas elevadas em estruturas específicas, com risco mínimo de cicatrização exacerbada, pois o calor dérmico é minimizado<sup>12</sup>.

A energia se fixa apenas nos locais de absorção. Os comprimentos de onda que penetram a pele são preferencialmente absorvidos pelas estruturas cromóforas, como vasos sanguíneos, ou estruturas celulares contendo melanina<sup>12</sup>.



A água é o alvo principal do laser de CO<sub>2</sub>, que atua em um comprimento de onda de 10.600nm na porção infravermelha do espectro eletromagnético. O raio do laser de CO<sub>2</sub>, incide sobre a epiderme, e as células do tecido atingido são vaporizadas com a elevação de temperatura<sup>12</sup>.

Assim que o calor é criado, ele é dissipado por condução e transferência radioativa, de modo que se cria uma competição entre o aquecimento ativo e o resfriamento passivo. Quando a exposição ao calor é menor ou igual ao tempo necessário ao resfriamento, ocorre a fototermólise seletiva. No caso de laser fracionado, ocorre a fototermólise fracionada<sup>12</sup>.

No laser de CO<sub>2</sub>, fracionado, os raios laser são fortemente absorvidos pela água tecidual, pois a penetração depende da água e independe da melanina ou da hemoglobina<sup>12</sup>.

As indicações para realizar o Laser CO<sub>2</sub>, Fotoenvelhecimento cutâneo, Lesões pigmentadas, Queratoses actínicas, Cicatrizes de acne, Queratoses seborreicas e Hiperplasia sebácea. Os efeitos adversos do Laser são Edema pós-operatório, Eritema transitório, Hiperpigmentação Prurido e Cicatrizes hipertróficas<sup>12</sup>.

Para que o procedimento ocorra a pele deve ser rigorosamente limpa e seca. Não devem ser deixados resquícios de anestésicos tópicos que possam interferir na penetração e atuação dos raios laser na pele. Antes do início da sessão, os parâmetros devem estar definidos e podem ser alterados de acordo com a sensação de dor do paciente. Cada equipamento contém parâmetros próprios<sup>12</sup>.

Antes de iniciada a sessão, o protetor intraocular deve ser colocado. Após a sessão, permanece a sensação de calor, que dura horas. Utilizam-se compressas geladas<sup>12</sup>.

O laser de CO<sub>2</sub> Fracionado é utilizado para melhoria de rugas periorais e periorbitais, rugas finas, envelhecimento facial, fotoenvelhecimento, rugosidade fina da pele, aspereza da pele, cicatrizes de acne fibróticas, manchas provocadas pelo sol (melanose solar, lentigos, e efélides ou sardas) e alguns tumores benignos que comprometem a estética facial<sup>13</sup>.

O laser de CO<sub>2</sub> apresenta grande afinidade pela água presente na pele, causando rápido aumento de temperatura e destruição do tecido. Além disso, o laser aquece as camadas mais profundas da pele, estimulando a remodelação do colágeno e contração da mesma, o que provoca uma diminuição das cicatrizes<sup>13</sup>.

No caso do CO<sub>2</sub> fracionado o feixe de laser é separado em vários microfioses de luz, como se fosse um chuveiro. Com isso, o laser atinge micro pedaços da pele, deixando ilhotas de pele intacta entre as áreas de pele atingida. É essa pele que não foi afetada que vai facilitar a cicatrização das colunas de tecido atingidas pelo laser. As pequenas pontes de pele intacta permitem a reestruturação da epiderme (camada superficial da pele) de uma forma mais rápida e possibilita ao paciente um retorno às suas atividades normais num tempo mais curto<sup>13</sup>.

O laser CO<sub>2</sub> atua aquecendo a água da pele em altas temperaturas, na qual causa quebra da pele envelhecida ou da cicatriz. Esta será substituída por uma pele nova. O laser atua na derme profunda onde estão localizadas as glândulas sebáceas. O calor estimula a parte profunda da pele, tornando a pele mais firme. O efeito do laser CO<sub>2</sub> fracionado produz uma pele rígida e mais jovem. Levando as irregularidades superficiais e profundas que é caracterizada pela cicatriz, melhorarem por consequência.<sup>13</sup> O laser de CO<sub>2</sub> causa uma ferida superficial na pele que leva aproximadamente 2 a 10 dias para cicatrizar. A lesão superficial das outras camadas da pele pode resultar em inchaço leve a moderado. Formação de crosta é rara, mas descascamento é comum. Após a superfície ser tratada, esta pode ficar sensível ao sol por aproximadamente 4 a 6 semanas<sup>13</sup>.

A classificação da escala de fototipos de Fitzpatrick é um método mais amplamente aceito da fototipo da pele, com base em que uma pessoa tem mais tendência em queimaduras solares e capacidade de se bronzear. Aonde podemos estimar a dose terapêutica inicial de luz UV, a fototipagem da pele também é útil para prevenir o risco de fotodano e câncer de pele e no resultado de procedimentos estéticos. A pigmentação da pele depende da quantidade de melanina, o pigmento que dá cor à pele. Esta quantidade é determinada por herança genética. Para efeito de classificação, foram determinados seis fototipos cutâneos que variam da pele mais clara à pele negra, aumentando de acordo com a quantidade de melanina de cada fototipo<sup>14</sup>.

Fototipos da pele		Consequências da exposição solar
I	Pele clara, olhos azuis, sardentos.	Sempre se queimam e nunca se bronzeiam
II	Pele clara, olhos azuis, verdes ou castanhos claros, cabelos louros ou ruivos.	Sempre se queimam e, às vezes, se bronzeiam.
III	A média das pessoas brancas normais	Queimam-se moderadamente, bronzeiam-se gradual e uniformemente.
IV	Pele clara ou morena clara, cabelos castanhos escuros e olhos escuros.	Queimam-se muito pouco, bronzeiam-se bastante.
V	Pessoas morenas	Raramente se queimam, bronzeiam-se muito
VI	Negros	Nunca se queimam, profundamente pigmentados

Figura 3. Foto tipo de pele  
 Fonte: Fitzpatrickm,2000  
 Data de acesso: 27/10/2022

## **2. OBJETIVO**

### **2.1 GERAL**

- Conhecer o processo de cicatrização da pele com o uso do método LASER fracionado (CO<sub>2</sub>) utilizado pelos artigos propostos.

### **2.2 ESPECÍFICOS**

- Analisar se há eficácia e segurança do laser fracionado aplicado sobre a pele com cicatrizes ocasionadas pela acne.

### **3. METODOLOGIA**

Para atingir os objetivos apresentados e testar a hipóteses levantada, realizou-se uma revisão de literatura integrativa, tendo como fundamento teórico os artigos científicos obtidos nas seguintes plataformas de busca online: PubMed, Scientific Electronic Librany Online (SciELO) e Biblioteca Virtual de Saúde (BVS). Foram priorizados artigos publicados entre 2017 a 2022, para a seleção destes artigos, foram analisados seus métodos e resultados exibidos eram válidos.

Na plataforma do Medical Subject Headings (meSH), os termos aplicados foram: “CO2 laser” “acne” “cicatriz”

Operadores booleanos utilizados: “AND” e “OR”.

As palavras chaves empregues pelo descritores alternativos pelo meSH e para realizar a busca foram: “*Treatment and Gas Laser or Laser and scar and acne.*”

#### **3.1 Critérios de inclusão**

Os seguintes critérios inclusão utilizados para este artigo foram, estudos que avaliaram os efeitos de Laser CO<sub>2</sub> fracionado isoladamente utilizados para o tratamento para cicatrizes de acne, artigos publicados entre 2013 até o mês de junho de 2022 artigos completos.

#### **3.2 Critérios de exclusão**

Foram excluídos artigos que não eram na língua português, inglês e espanhol e que não abordasse sobre o tema Laser CO<sub>2</sub> fracionado, seus efeitos e benefícios sobre a cicatriz de acne e estudo de caso.

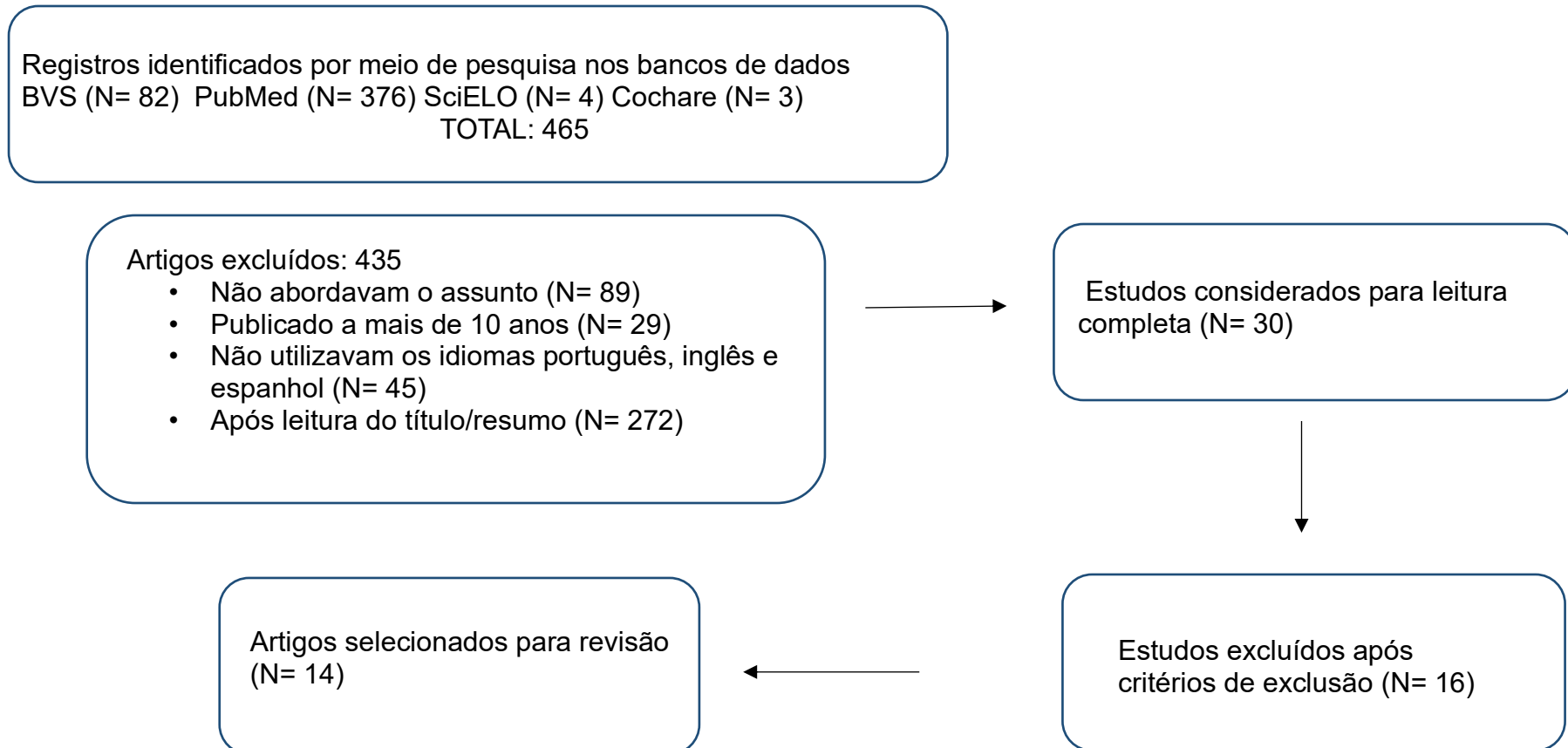
#### **3.3 TIPO DE ESTUDO**

Trata-se de uma revisão de literatura integrativa, com levantamento de estudos que abordam aplicação do LASER Dióxido de Carbono Fracionado (FCO<sub>2</sub>), através de uma pesquisa bibliográfica. A utilização deste método enfatizou reconhecer, por meio das pesquisas, examinar a eficácia do tratamento utilizando o Laser (FCO<sub>2</sub>) sobre as cicatrizes causadas pela acne.

#### 4. RESULTADOS E DISCUSSÃO

A pesquisa identificou 465 referências de possível elegibilidade quando realizada a busca com os descritores citados anteriormente. A triagem inicial ocorreu excluindo 435 registros após realizar filtragem de critérios não aplicáveis, restando apenas 30 para leitura de título e resumo. Após a leitura do texto completo foi realizada revisão dos critérios de elegibilidade que resultou na seleção de 14 estudos para formação dos resultados e discussão. A pesquisa é visualizada no fluxograma (figura 4).

**Figura 4 – Fluxograma de Pesquisa**



Nessa seção, apresentam-se os trabalhos analisados e selecionados de acordo com os critérios de inclusão. Para melhor compreensão, os estudos foram sintetizados no Quadro 1, na qual é possível observar o autor e ano, o objetivo, metodologia e seus principais resultados.

**Quadro 1:** Resumo dos trabalhos selecionados, encontrados nas bases de dados: PubMed, Scientific Electronic Library Online (SciELO) e Biblioteca Virtual de Saúde (BVS).

<b>Autor e ano</b>	<b>Objetivo</b>	<b>Metodologia</b>	<b>Resultados</b>
Boeno, et al 2015	Demonstrar a eficácia e segurança do uso de lasers fracionado no tratamento de cicatrizes atróficas de acne.	24 participantes incluídos, sendo 21 do sexo feminino e 3 do sexo masculino com idade entre 29 a 60 anos. Cada sessão foi realizada em um intervalo médio de 60 dias. Oito pacientes foram submetidos a uma sessão, cinco pacientes a duas sessões, sete a três sessões e quatro completaram as quatro aplicações. O laser de CO2 foi utilizado 144MTZ enquanto as fluências variaram de 25 a 85Mj.	Com os parâmetros utilizados observou uma melhora do relevo, textura e aparência da pele. Nos estudos foi demonstrando a eficácia e segurança do laser CO2 para correção de cicatrizes atróficas de acne em pacientes brasileiros. Ouve melhora significativa em pacientes que realizaram as quatro sessões.

<b>Autor e ano</b>	<b>Objetivo</b>	<b>Metodologia</b>	<b>Resultados</b>
Bjørn et al 2014	Avaliar o tratamento de cicatrizes de acne com laser de CO2 fracionado com intervalo de 1 mês versus 3 meses.	13 participantes com cicatrizes de acne atróficas simétricas do lado direito e esquerdo foram randomizados para dois tratamentos com laser CO2 fracionado intervalo de 1 mês versus 3 meses. Avaliações a cegas no local foram realizada 1 e 6 meses após o último tratamento em escalas 10 pontos.	Após o tratamento, cicatrizes de acne apareceram com menos atrofia em ambos. O intervalo de tratamento não influenciou na melhora da atrofia em nenhum momento do pós-operatório. Os efeitos adversos no pós-operatório foram menores que o pré-operatório.
Huang 2013	Nossos objetivos foram determinar a segurança e eficácia desta nova modalidade terapêutica	44 pacientes sendo 31 mulheres e 13 homens com pele foto tipo IV. Cicatrizes de acne facial de moderadas a graves. Idade média dos pacientes 18 a 37 anos. O ActiveFX (laser de CO2) foi utilizado com fluências de 100 a 150mJ e densidade de grau 5 a 7 (30-40% de sobreposição) Modo profundo para cicatriz áreas; uma passagem (10 a 15Mj), densidade 10-15%. Procedimento final foi utilizado CO2 fracionado padrão.	O efeito terapêutico final foi avaliado 3 meses após o último tratamento com laser. O CO <sub>2</sub> é uma modalidade que se mostrou segura e eficaz.
Petrov A. et. al. 2016	O objetivo do estudo foi determinar a eficiência e segurança do laser fracionado de dióxido de carbono no tratamento de cicatrizes de acne.	O estudo foi realizado com 40 pacientes, com idade 28 anos. Os pacientes foram tratados com feixes de CO2 de 120 e 300nm. Para avaliar a eficácia do laser foi utilizado questionário para avaliação, escala de satisfação, comparação fotografia antes e depois do tratamento e avaliação subjetiva dos efeitos adversos. Ele utilizou diferentes energias de pulso, potência, densidade e número de passadas em uma única sessão, e um número diferente de sessões dependendo das características clínicas do paciente.	Em 40% dos casos teve redução significativa completa das cicatrizes. O período de tempo de tempo entre dois tratamentos é de um mês. Cicatrizes atróficas apresentaram a melhor resposta ao tratamento com laser CO2.



<b>Autor e ano</b>	<b>Objetivo</b>	<b>Metodologia</b>	<b>Resultados</b>
Arsiwala NZ, et al 2020.	Avaliar e comparar a eficácia e segurança do resurfacing com o laser CO <sub>2</sub> fracionado e PRP tópico combinado com o laser CO <sub>2</sub> .	Participaram do estudo 33 indivíduos, sendo 21 homens e 12 mulheres, com cicatriz de acne moderada a grave, mas, apenas 25 completaram o estudo. Os pacientes foram distribuídos aleatoriamente em grupo A e grupo B, e foram tratados por três sessões mensais de laser CO <sub>2</sub> seguido de PRP tópico GA e monoterapia com o laser CO <sub>2</sub> GB. O laser foi configurado no comprimento e onda 10.600 nm, 50 a 100 mJ e densidade 50 a 100 pontos cm <sup>2</sup> . Anestésico tópico aplicado uma hora antes.	Os resultados de ambos os grupos mostraram pontuação média da cicatriz e reduziu significativamente.
Pooja T, et al 2020	Avaliar a eficácia do laser CO <sub>2</sub> fracionado, microagulhamento e plasma rico em plaquetas na cicatrização pós-acne.	60 pacientes participantes, sendo 42 homens e 18 mulheres, com faixa etária entre 18 a 31 anos. Os pacientes foram divididos em três grupos A, B e C. O grupo A foram tratados com laser CO <sub>2</sub> fracionado na primeira sessão, os parâmetros fluência de 18J/cm <sup>2</sup> , densidade de 100MTZ/cm <sup>2</sup> , passagem única, fornecendo energia de 18Mj com o tamanho do ponto 70µm 49 pixels, os parâmetros foram aumentados em sessões subsequentes em base na tolerabilidade do paciente. Grupo B foram tratados com microagulhamento. O grupo C foram tratados com PRP pela técnica de mesoterapia. Os pacientes de todos os grupos foram submetidos em intervalos mensais durante quatro sessões.	Dos 60 pacientes que foram inscritos, 51 completaram o estudo. Ao comparar a eficácia de todas as três modalidades de tratamento, com base na porcentagem média de melhora nos graus quantitativos de Goodman e Baron, a eficácia do laser de CO <sub>2</sub> fracionado foi significativamente maior do que a do PRP, enquanto que não foi observada diferença estatisticamente significativa na eficácia entre o laser de CO <sub>2</sub> e o microagulhamento.

Autor e ano	Objetivos	Metodologia	Resultados
Zhang, et al. 2013	Comparar a eficácia e segurança de microplasma fracionado de radiofrequência com Laser CO <sub>2</sub> fracionado no tratamento de cicatrizes atróficas de acne.	33 participantes com cicatrizes de acne atróficas leves a graves, 14 sendo mulheres e 19 homens, com idade entre 19 e 34 anos. Metades faciais foram aleatoriamente designadas para receber o laser CO <sub>2</sub> de um lado e microplasma fracionado no lado contralateral. Os parâmetros do laser CO <sub>2</sub> no tratamento foi 20 a 25 Mj, densidade 2 a 4 (10-20% de cobertura/cm <sub>2</sub> por passagem) 300Hz usando o modo Deep FX. No microplasma a face foi tratada com quatro passagens de ponta rolo a 50 a 60 W. Todos os pacientes receberam três sessões de tratamento com intervalo de 6 a 12(média de 8) semanas.	Ambas as modalidades produziram melhorias significativas na cicatriz de acne atrófica 6 meses após três sessões de tratamento. Ambas técnicas demonstraram a eficácia do tratamento de cicatrizes de acne tróficas.
Ochi H, et al 2017	Estudar a eficácia e segurança do Laser CO <sub>2</sub> fracionado para cicatrizes de acne.	Participaram 107 pacientes sendo 65 homens e 42 mulheres. Os pacientes receberam entre 1 a 7 sessões de tratamento. O laser utilizado no estudo foi o Laser CO <sub>2</sub> Mixto SX Fractional, tamanho dos pontos de laser 180 ou 300mm a densidade foi mantida em 20%.	Os resultados do acompanhamento 1 mês após o tratamento final do laser mostraram que 66,4% dos pacientes relataram melhora da textura da pele de Grau 1, ou seja (n=71); 30% tiveram melhora do grau 2, ou seja (n=31) 3,7% tiveram melhora de grau 3, ou seja, 51% a 75% de melhora (n=4) e 0,9% tiveram melhora de grau 4, ou seja > 75% de melhora (n=1). O estudo demonstrou eficácia e segurança do Laser CO <sub>2</sub> no tratamento de cicatrizes de acne.

Autor e ano	Objetivo	Metodologia	Resultados
Galal O, et al 2019	Avaliar a eficácia do laser de CO2 versus a combinação de PRP e laser de CO2 fracionado no tratamento de cicatriz de acne.	Foram incluídos 30 pacientes, sendo 21 mulheres e 9 homens, com idade entre 20 e 42 anos, tendo lesões de cicatrizes de acne atróficas. Os pacientes foram randomizados para receber CO fracionado2terapia a laser para um lado da face, enquanto o outro lado da face foi tratado com laser de CO2 fracionado seguido de injeção intradérmica de PRP.	Pacientes de pele escura (IV e V) representaram 70% dos pacientes. O maior percentual de cicatrizes foram cicatrizes de vagões (16%), enquanto o menor percentual foram cicatrizes de rolamento (5%). Melhora na aparência da cicatriz e na textura da pele, assim como diminuição dos poros e pigmentação foram relatados pelos pacientes.
Kaçar N, et al 2020	Investigar a eficácia do laser fracionado de dióxido de carbono (FCO2) versus radiofrequência fracionada (FRF) e FCO2 versus combinação de FRF mais FCO2 no tratamento de cicatrizes de acne.	Foram incluídos 27 pacientes sendo 19 mulheres e 8 homens com idade média entre 19 e 28 anos. O FCO2 e FRF foram administrados na metade direita e esquerda do rosto dos pacientes, respectivamente, nas três primeiras visitas, uma vez por mês. Na quarta visita, o FCO2 foi administrado em ambos os lados. Os parâmetros administrados do laser FCO2 foram: 1.3mm de distância (256 pontos por 20x20 quadrado) variando entre 12 mJ a 15 mJ. A FRF foi administrada por meio de uma peça de mão contendo 25 semi-intensidade de microagulhas isoladas 30%-50% para 140-160 ms, com profundidade aplicada de 1,5-mm.	As pontuações ECCA para ambas as metades do rosto diminuíram gradualmente a cada visita em comparação a primeira visita, o tamanho do efeito da diminuição foi maior na metade direita do rosto, teve maior diferença nas mulheres em ambos os lados, mas o lado FRF foi mais pronunciada. Tanto o FCO2 quanto o FRF são métodos de tratamentos eficazes para cicatrizes de acne atróficas.

Autor e ano	Objetivo	Metodologia	Resultados
El-Hawary EE, et al 2021	Comparar a eficácia do plasma autólogo rico em plaquetas (PRP), do laser dióxido de carbono fracionado (FCO <sub>2</sub> ) e sua combinação no tratamento de cicatrizes de acne atróficas.	foi realizado em 60 pacientes com fototipos de pele Fitzpatrick III e IV com cicatrizes pós acne atróficas. Grupo 1 recebeu sessões de injeção intradérmica de PRP. Grupo 2 recebeu sessões de Laser FCO <sub>2</sub> . Grupo 3 recebeu FCO <sub>2</sub> seguido de sessões de injeção intradérmica PRP. Os ambos grupos receberam três sessões com intervalos mensais.	Pacientes combinados tratados com Laser FCO <sub>2</sub> e PRP tiveram uma melhor resposta clínica, com menos efeitos colaterais e tempo de inatividade mais curto do que o Laser fco <sub>2</sub> sozinho. Os pacientes do Grupo 1 obteve alguma melhora, mas significamente menor do que os grupos 2 e 3.
Helmer et al 2012	Avaliar a eficácia e efeitos colaterais do Laser de CO <sub>2</sub> fracionado e dermoabrasão para tratatamento de cicatrizes de acne e comparar os dois métodos.	Foram incluídos 9 pacientes com idade entre 27 e 58 anos. Foram submetidos a três sessões de tratamento com laser CO <sub>2</sub> fracionado com intervalos de 30 dias. Foi utilizado o aparelho Smartixe Deka (Laser CO <sub>2</sub> ) com potência de 30mJ, com parâmetros, menos espaçamento e maior profundidade, com maior pontualidade nas cicatrizes do que na face toda.	Avaliação subjetiva com questionário aos pacientes 30 dias após o procedimento demonstrou 50% dos pacientes com melhora moderada e 50% intensa, avaliação persistiu após 90 dias. Entre pacientes e avaliadores houve diferença estatística na comparação entre relação ao grau de melhora em 30 dias após os tratamentos.

Autor e ano	Objetivo	Metodologia	Resultados
Rajput CD, et al 2021.	O estudo avaliou e comparou a segurança clínica eficácia e tolerabilidade do laser fracionado de dióxido de carbono (FCO <sub>2</sub> ) versus microagulhamento fracionado de radiofrequência (MNRF) no tratamento de cicatrizes de acne.	50 pacientes incluídos, dois grupos de 25 cada, com pele III-V Fitzpatrick. Foram realizadas 4 sessões para ambos os grupos com intervalo de 2 meses, o ultimo acompanhamento foi realizado ao final de 2 meses da última sessão. O grupo FCO <sub>2</sub> os participantes foram submetidos a tratamento com aparelho de laser fracionado de CO <sub>2</sub> com comprimento de onda de 10.600nm. Parâmetros utilizados do laser 18-24mJ, entregue com frequência de 300Hz com tamanho de ponto de 0,5 mm, om sobreposição dupla no padrão da esquerda para a direita sobre cada cicatriz de acne. Para MNRF fracionado, é utilizado vivace (aprovado pela Food and Drug Administration [FDA]), que fornece radiofrequência bipolar de 61 W com modo de 2 MHz, utilizando cartucho não isolado com 36 agulhas com 0,3 mm de diâmetro cada, luz de diodo emissor de luz vermelha (LED), e ter níveis de intensidade de radiofrequência de 1 a 10, fornecendo energia de 30 a 61 W. Inclui três passagens, com profundidade da ponta do rolo, medindo 3,5 2,5 e 1,5 mm com duração de passagens de pulso variável de 400 a 800ms com intensidade de radiofrequência entre 5 e 8.	A pontuação média de 25 pacientes em cada grupo de FCO <sub>2</sub> e MNRF fracionado, diminuiu de 29,24 para 10,7 (ou seja, 63,41%) e de 33,24 para 13,04 (ou seja, 60,72%). Melhoria de grau 4 (>75%) foi mostrada por quatro pacientes e melhora de grau 3 (51%-75%) foi mostrada por 14 pacientes entre o grupo FCO <sub>2</sub> e similarmente melhora de grau 4 (>75%) foi mostrada por três pacientes e Melhoria de grau 3 (51%-75%) foi mostrada por 12 pacientes entre o grupo MNRF, Ambas as modalidades são igualmente eficazes no tratamento de cicatrizes de acne; no entanto, o MNRF fracionado com menor tempo de inatividade e a hiperpigmentação pós-inflamatória (PIH) entre os tons de pele mais escuros, com bom índice de satisfação do paciente, o torna uma opção de tratamento eficiente e mais segura em relação ao FCO <sub>2</sub> .

Li B, Ren K, et al 2022	Analisar a eficácia, reações adversas do laser de CO <sub>2</sub> fracionado para cicatrizes atróficas de acne e fatores clínicos relacionados.	121 pacientes com cicatrizes atróficas que receberam laser CO <sub>2</sub> fracionado, recebeu 206 sessões . Os parâmetros modo DeepFX (ponto 1–5, tamanho do ponto 1–10 mm, energia 12,5–30 mJ, densidade 5%, frequência 100–250 Hz e atraso repetido 1 s); Modo ActiveFX (ponto 1–7, tamanho do ponto 1–9 mm, energia 125–225 mJ, frequência 100–250 Hz, densidade 5); Modo de combinação (DeepFX combinado com o modo ActiveFX).	Os resultados observados nesse estudo foi uma taxa de melhora moderada a excelente que atingiu 50,4% após a primeira sessão. A análise de regressão logística multivariada indicou que as cicatrizes rolantes responderam melhor ao tratamento com laser de CO <sub>2</sub> fracionado do que as cicatrizes picadas de gelo e a melhora da cicatriz foi mais significativa no laser de alta energia do que no grupo do laser de baixa energia.
-------------------------	---	---	--

Fonte: Patricia Ellen Boaventura Oliveira, 2022.

## 5. DISCUSSÃO

As cicatrizes de acne causam problemas estéticos e psicológicos e carecem de opção de tratamento individualizado. A terapia é baseada na fototermólise fracionada é uma tecnologia que remove frações da pele por meio de lesão térmica em áreas microscópicas. Utilizando a termólise fracionada, a lesão térmica alça a epiderme e derme superficial. Tendo o estrato córneo relativamente preservado, dependendo da configuração de energia utilizada. Quando o Laser é utilizado nas cicatrizes de acne, a formação de novo colágeno e epitélio pode melhorar a aparência delas. Os artigos coletados para esta revisão, na sua maioria, avaliaram a eficácia do Laser de Dióxido de Carbono (CO<sub>2</sub>) versus outras terapias e em alguns casos apenas a técnica sozinha aplicada do Laser nas cicatrizes atróficas.

Entretanto Boeno, et al (2015), em seu estudo aberto, prospectivo, intervencional, com cicatrizes atróficas de acne. A técnica constitui em uma passada de Laser fracionado de CO<sub>2</sub> e Erbium-Glass. Paciente com fototipos predominantes III e IV. Dos pacientes selecionados, 8 deles realizaram apenas 1 sessão, 5 pacientes fizeram 2 sessões, 7 pacientes realizaram 3 sessões e 4 pacientes completaram as 4 sessões, maioria dos casos foram tratados com Laser CO<sub>2</sub> e apenas 3 pacientes forma tratados com o laser Erbium e 8 pacientes com os dois aparelhos em momentos diferentes. Intervalo médio de entre as sessoes foram de dois meses. No estudo foram selecionados 30 indivíduos, 24 foram incluídos sendo 21 mulheres e 3 homens. As densidades (número de micro zones- MTZ) o laser de CO<sub>2</sub> 144MTZ com fluências de 25 a 85mJ. A hiperpigmentação pos-inflamatoria ocorreu em 29,2% dos casos. Não foram observadas, infecção, herpes, hipopigmentação, com um eritema e edema no pós-procedimento bem discretamente. Os autores notaram que os resultados foram melhores nos indivíduos que receberam múltiplos tratamentos, mas concluiu que o método *resurfacing* fracionado é eficaz e seguro para o tratamento de cicatrizes atróficas especificamente na população brasileira.

Helmer, et. al. (2012) realizaram um estudo retrospectivo dos pacientes com cicatriz de acne com Laser de CO<sub>2</sub> e dermoabrasão o estudo avaliou e comparou a reposta de tratamento de cicatrizes de acne com o Laser CO<sub>2</sub> fracionado e

dermoabrasão. Nesta modalidade, o estudo demonstra eficácia semelhante sem diferença estatística dos tratamentos para cicatriz de acne tanto o CO<sub>2</sub> quanto o dermoabrasão em termos de melhora de textura, atrofia e aspecto geral das cicatrizes.

Entre os estudos Ochi H et. al. (2012) e Huang (2013), que possuem ênfase direcionadas para os mesmos objetivos de estudar a eficácia e segurança do Laser CO<sub>2</sub> em uma mesma população, ambos os estudos são retrospectivos. O primeiro artigo e mais recente ressalta a incidência de eventos adversos aumenta com o número de sessões de tratamento, mas os resultados após 1 mês da última sessão mostraram melhora da textura e diminuição da cicatriz. No segundo artigo eles utilizaram parâmetros para diminuir eritema e pigmentação e os parâmetros que pegavam uma camada mais profunda da pele melhorou textura das cicatrizes de acne, o autor relata em seus resultados o Laser é muito eficaz e seguro para pacientes com cicatriz. Ambos os dois estudos aprovam o Laser, mas indicam que mais estudos sejam feitos para que o tratamento seja feito adequadamente e com segurança.

Em vista disso Bjørn et al (2014), em seu estudo controlado randomizado comparou e avaliou a influência do tratamento com intervalos de 1 mês versus 3 mês, a amostra foi alocada aleatoriamente, os pacientes foram orientados a não informar qual lado foi tratado em intervalos de 1 e 3 meses, os pacientes receberam o tratamento em ambos os lados. Após o tratamento cicatrizes de acne apareceram significativamente menor nos dois lados tratados com intervalo de 1 mês versus 3 meses. No presente demonstraram que o Laser melhora, e que não o tratamento utilizado não influencia na melhora da cicatriz atrófica.

Portanto Petrov A. et. al. (2016), os resultados do estudo foram através de fotografias tiradas antes e depois do tratamento, dependendo da condição da cicatriz do paciente através de 6 sessões de tratamento e mesmo que a cicatriz não desapareça completamente após o tratamento, ela vai melhorar significativamente a aparência. Em uma porcentagem de 35% dos casos houve redução completa das cicatrizes, 40 a 50% redução significativa das cicatrizes. Portanto o estudo relata que o laser é eficaz e seguro para o tratamento.

Li B, et. al. (2022) tiveram por objetivo analisar a eficácia e reações adversas do laser para cicatrizes atróficas. Um estudo clinico retrospectivo. O presente estudo



demonstra na *rolling* alta voltagem foram positivamente correlacionadas com eficácia do tratamento, no entanto, na cicatriz de rolamento e vagão em parâmetro do laser modo combinação foram positivamente correlacionados com reações adversas pós-operatórias. O estudo concluiu mesmo com o seu tamanho da amostra, confirmou que CO<sub>2</sub> é uma terapia eficaz e seus fatores clínicos estão diretamente relacionadas a sua eficácia e reações adversas.

El-Hawary EE et. al. (2021), Galal O, et. al. (2019) e Arsiwala NZ et. al. (2020) os três estudos utilizaram os mesmos aparelhos comparando o laser CO<sub>2</sub> versus PRP e combinação do laser com o PRP. O PRP contendo fatores biologicamente ativos com concentração de fatores de crescimento e citocinas liberadas pelas plaquetas que tem um papel da cicatrização de feridas e remodelação tecidual. Esta técnica tem sido utilizada para o tratamento de cicatrizes de acne atróficas isoladamente ou como adjuvante ao CO<sub>2</sub>. O estudo obteve melhora acentuada das cicatrizes e aumento da satisfação geral dos participantes. Portanto quando a técnica PRP utilizada sozinha é menos eficaz que o Laser CO<sub>2</sub>, o que leva o CO<sub>2</sub> ser mais eficiente que o PRP, mas a combinação oferece efeitos relevantes.

Pooja T, (2020) et. al. compararam os efeitos adversos e eficácia do Laser CO<sub>2</sub>, microagulamento e plasma rico em plaquetas (PRP) para o tratamento de cicatriz pós-acne. No final das quatro sessões o Laser CO<sub>2</sub> foi significativamente maior que a do PRP enquanto as terapias laser CO<sub>2</sub> microagulamento não apresentaram diferença significativa. Entretanto o Laser CO<sub>2</sub> fracionado é mais eficaz do que as outras duas terapias.

Em contrapartida Zhang et. al. (2013) estudo clinico randomizado de face dividida comparando a segurança e eficácia de microplasma fracionado RF com CO<sub>2</sub>, os autores concluíram que ambas modalidades apresentaram bons efeitos no tratamento de cicatrizes atróficas, mas a hiperpigmentação pós-inflamatória (PIH) não foi observada com a RF podendo torna-la uma opção melhor para pacientes com pele de fototipo igual a IV ou superior a isto.

Rajput CD et. al. (2021), investigaram a segurança clínica e eficácia do Laser fracionado de dióxido de carbono *versus* microagulamento fracionado de radiofrequência no tratamento para cicatrizes de acne, neste estudo os dois

tratamentos são igualmente eficazes, no entanto o MNRF com o menor tempo de inatividade e hiperpigmentação (PIH), entre os tons de pele mais escuros, tendo como bom índice de satisfação do paciente, tornando uma opção mais eficiente e segura em relação ao FCO<sub>2</sub>.

No recente estudo Kaçar N et. al. (2020) possuem ênfase no tratamento e eficácia do Laser fracionado de Dióxido de Carbono (FCO<sub>2</sub>) *versus* radiofrequência fracionada (FRF) e *versus* a combinação de FCO<sub>2</sub> e FRF para cicatrizes, observaram melhora a partir da segunda sessão com FCO<sub>2</sub> e FRF aumentou gradualmente, ambos os métodos obteve bons resultados melhorando a cicatrizes de acne atróficas, no entanto, o efeito da melhora foi maior no grupo que aplicou o FCO<sub>2</sub>.

## **5. CONCLUSÃO**

Diante do exposto, conclui-se que a maioria das evidências analisadas no presente estudo referem que a aplicação do Laser FCO<sub>2</sub>, mostrou-se ser uma alternativa muito eficaz e segura, com resultados satisfatórios com redução e melhora aspecto das cicatrizes de acne.

## REFERÊNCIAS

1. Alikhan A, Hocker TL. Revisão em Dermatologia . [Rio de Janeiro]: Thieme Brasil; 2021.
2. Rivitti EA. Dermatologia de Sampaio e Rivitti . (4ª edição). [São Paulo]: Grupo A; 2018.
3. Azulay RD. Dermatologia, 7ª edição . [Rio de Janeiro]: Grupo GEN; 2017.
4. Tosti A, Padova MPD, Fabbrocini G et al. Cicatrizes de Acne: Classificação e Tratamento . (2ª edição). [Rio de Janeiro]: Thieme Brasil; 2020.
5. Fassheber D, Allemand AGS, Oliveira FRD et al. Disfunções Dermatológicas aplicadas à Estética . [Porto Alegre]: Grupo A; 2018. Disfunções Dermatológicas
6. GHODSI; ZOUBOULIS, 2009).
7. (KELLER, 2007)
8. (SUNG et al., 2015).
9. ARTIGO REVISAO DE CICATRIZES 4,27
10. KELLER, 2001; JACOB et al., 2001; SUNG et al., 2015).
11. (Goodman GJ, Baron JA. Postacne scarring--a quantitative global scarring grading system. J Cosmet Dermatol. 2006 Mar;5(1):48-52. doi: 10.1111/j.1473-2165.2006.00222.x. PMID: 17173571.)
12. Lyon S, Silva RCD. Dermatologia Estética - Medicina e Cirurgia Estética . [Rio de Janeiro]: MedBook Editora; 2015.
13. HABIF, Thomas P. **Dermatologia Clínica** P. Habif; Tradução Ane Rose Bolner. 4ª edição [Porto Alegre]: Artmed, 2005. <https://www.lume.ufrgs.br/bitstream/handle/10183/119387/000970050.pdf?sequence>
14. (Gupta V, Sharma VK. Skin typing: Fitzpatrick grading and others. Clin Dermatol. 2019 Sep-Oct;37(5):430-436. doi: 10.1016/j.clindermatol.2019.07.010. Epub 2019 Jul 17. PMID: 31896400.)
15. dos Santos Boeno, Elisângela, de Araújo Sampaio, Gabriel Ângelo, Nogueira Saliba, Ana Flávia, Trindade de Almeida, Ada Regina, Vieira dos Santos, Denise, Pinheiro de Lavor Queiroz, Natássia, Resurfacing com laser fracionado para cicatrizes atróficas de acne: avaliação na população brasileira. Dermatologia Cirúrgica e Cosmética.

16. Helmer, Karin Adriane, Manfron Batista Rosas, Fernanda , Mulinari-Brenner, Fabiane, Avaliação comparativa do Laser de CO2 fracionado e da dermoabrasão no tratamento de cicatriz de acne. *Surgical & Cosmetic Dermatology*.
17. Ochi H, Tan L, Tan WP, Goh CL. Treatment of Facial Acne Scarring With Fractional Carbon Dioxide Laser in Asians, a Retrospective Analysis of Efficacy and Complications. *Dermatol Surg*. 2017.
18. Huang, L. Uma nova modalidade de resurfacing a laser de CO2 fracionado para cicatrizes de acne em asiáticos. *Lasers Med Sci* 28 , 627-632 (2013).
19. Bjørn M, Stausbøl-Grøn B, Braae Olesen A, Hedelund L. Treatment of acne scars with fractional CO2 laser at 1-month versus 3-month intervals: an intra-individual randomized controlled trial. *Lasers Surg Med*. 2014 Feb;46(2):89-93.
20. Petrov A, Pljakovska V. Fractional Carbon Dioxide Laser in Treatment of Acne Scars. *Open Access Maced J Med Sci*. 2016 Mar 15;4(1):38-42.
21. Li B, Ren K, Yin X, She H, Liu H, Zhou B. Efficacy and adverse reactions of fractional CO<sub>2</sub> laser for atrophic acne scars and related clinical factors: A retrospective study on 121 patients. *J Cosmet Dermatol*. 2022 May;21(5):1989-1997.
22. El-Hawary EE, Nassar S, Hodeib AA, Shareef MM, Fawzy MM. Ablative Fractional Carbon Dioxide Laser and Autologous Platelet-Rich Plasma in the Treatment of Atrophic Acne Scars: A Comparative Clinico-Immuno-Histopathological Study. *Lasers Surg Med*. 2021 Apr;53(4):458-467.
23. Galal O, Tawfik AA, Abdalla N, Soliman M. Fractional CO2 laser versus combined platelet-rich plasma and fractional CO2 laser in treatment of acne scars: Image analysis system evaluation. *J Cosmet Dermatol*. 2019 Dec;18(6):1665-1671.
24. Arsiwala NZ, Inamadar AC, Adya KA. A Comparative Study to Assess the Efficacy of Fractional Carbon Dioxide Laser and Combination of Fractional Carbon Dioxide Laser with Topical Autologous Platelet-rich Plasma in Post-acne Atrophic Scars. *J Cutan Aesthet Surg*. 2020 Jan-Mar;13(1):11-17.
25. Pooja T, Gopal KVT, Rao TN, Devi BG, Kumar SA. A Randomized Study to Evaluate the Efficacy Fractional CO<sub>2</sub>Laser, Microneedling and Platelet Rich Plasma in Post-Acne Scarring. *Indian Dermatol Online J*. 2020 May 10;11(3):349-354.
26. Zhang, Zhen MD 1,2 ; Fei, Ye MD 1,2 ; Chen, Xiangdong MD 1,2 ; Lu, Wenli MD1 ; Chen, Jinan MD 2 . Comparação de uma tecnologia de radiofrequência de

- microplasma fracionado e laser fracionado de dióxido de carbono para o tratamento de cicatrizes de acne atrófica: um estudo clínico randomizado de resistência. *Cirurgia Dermatológica*: Abril 2013 - Volume 39 - Edição 4 - p 559-566
27. Rajput CD, Gore SB, Ansari MK, Shah SM. A Prospective, Nonrandomized, Open-label Study, Comparing the Efficacy, Safety, and Tolerability of Fractional CO<sub>2</sub> Laser versus Fractional Microneedling Radio Frequency in Acne Scars. *J Cutan Aesthet Surg*. 2021 Apr-Jun;14(2):177-183.
28. Kaçar N, Dursun R, Akbay M, Gökşin Ş. The early and late efficacy of single-pass fractional carbon dioxide laser, fractional radiofrequency, and their combination in acne scars: A prospective, split-face, single-blinded, controlled clinical study. *Dermatol Ther*. 2020 Nov;33(6):e14444.