

UNIVERSIDADE DE SANTO AMARO
FACULDADE DE ODONTOLOGIA
PROGRAMA DE MESTRADO EM ODONTOLOGIA
IMPLANTODONTIA

FAUSTO RIOITI HORIGUTI

**AVALIAÇÃO HISTOLÓGICA E MICROTOMOGRÁFICA DE ENXERTO
DE OSSO BOVINO COM rhBMP-2 EM TÍBIA DE COELHOS**

SÃO PAULO

2014

FAUSTO RIOITI HORIGUTI

**AVALIAÇÃO HISTOLÓGICA E MICROTOMOGRÁFICA DE ENXERTO
DE OSSO BOVINO COM rhBMP-2 EM TÍBIA DE COELHOS**

Dissertação apresentada para obtenção do título de Mestre em Odontologia - Área de concentração Implantodontia do Programa de Pós-Graduação em Odontologia da Universidade de Santo Amaro, sob a orientação da Prof. Dra. Yeon Jung Kim

SÃO PAULO

2014

Dedico este trabalho a Deus e à minha família, a meu pai Francisco Takao Horiguti *in memoriam*, minha mãe Eico, Sandra minha irmã e minha companheira Elisa e sua família, Denise, Shigueko, Mariana, Fabio e Adail Asahi, pelo apoio e paciência durante todos os momentos de ausência durante a realização deste trabalho.

E dedico aos Professores deste Mestrado, em especial ao Prof. Dr. Wilson Roberto Sendyk e à minha orientadora, Profa. Dra. Yeon Jung Kim por ensinar o valor da pesquisa com muita dedicação e paciência.

Dedico ainda aos amigos, Profa. Dra. Angélica Castro Pimentel, Prof. Ms. Marcello Roberto Manzi e Prof. Lamartine Zanata pelo incentivo e apoio desde os meus primeiros passos na Implantodontia até esta importante fase na minha vida profissional.

Agradeço ao Coordenador do Programa de Pós-Graduação em Odontologia da Universidade de Santo Amaro, Prof. Dr. Wilson Roberto Sendyk, à minha orientadora, Profa. Dra. Yeon Jung Kim e à equipe de professores do Mestrado, Profs. Drs. Angélica Castro Pimentel, Débora Pallos, Mônica Talarico Dualibi, Humberto Osvaldo Schwartz Filho, Leticia Cristina Cidreira Boaro, William Cunha Brandt, Caio Vinicius Gonçalves Roman Torres, José Fábio Gastaldo, Flávia Zardo Trindade , Pedro Paulo Chaves de Souza, Karina Cogo Müller, Carlos Eduardo Xavier dos Santos Ribeiro da Silva, Paulo Braz, Profs Ms. Sergio Eduardo Tricta Quaresma , Paulo Cosimato, e Profa. Maria Helena Gomes cujo auxílio e orientação foram vitais para a realização deste trabalho.

Agradeço ao Prof. Dr. Joni Augusto Cirelli, Profs. Ms. Rafael Molon e Vinicius Ibiapina Mascarenhas, Assistentes de Suporte Acadêmico Ana Claudia Gregolin Costa Miranda e Leandro dos Santos, e à Pós-Graduação em Odontologia da Faculdade de Odontologia da UNESP de Araraquara, pelo inestimável auxílio sem o qual este trabalho não seria possível.

Agradeço igualmente à Profa. Dra. Cristiane Ibanhes Polo e ao Prof. Ms. Guilherme Piráquine Contador que abriram os caminhos para que fosse possível esta pesquisa.

Agradeço ainda aos colegas, amigos e companheiros de mestrado, juntos trilhamos o curso compartilhando conhecimentos, experiências, sucessos, insucessos e momentos de alegria, tristeza e realização, que levarei para sempre em minha mente e em meu coração. Obrigado, Paulo Roberto Sano, Fernanda Pasquinelli, Renato Pichini de Oliveira, Marco Antonio Sanches, Isaias Donizeti Silva, Jorge Gobara Junior e Jaime Marques. Agradeço também aos amigos Wladimir Kyoshi de Oliveira, Simone Laucis Pinto, Luciana Rizzo, Nadia Polimeno e todos aqueles que direta ou indiretamente contribuíram para a realização deste trabalho.

Folha de Aprovação

FAUSTO RIOITI HORIGUTI

**AVALIAÇÃO HISTOLÓGICA E MICROTOMOGRÁFICA DE ENXERTO
DE OSSO BOVINO COM rhBMP-2 EM TÍBIA DE COELHOS**

Dissertação apresentada para obtenção do título de Mestre em Odontologia - Área de
concentração Implantodontia do Programa de Pós-Graduação em Odontologia da Universidade de
Santo Amaro, sob a orientação da Prof. Dra. Yeon Jung Kim

São Paulo, 16 de Junho de 2014.

Banca Examinadora

Professora Dra Yeon Jung Kim

Titulação: Doutora em Odontologia – Área de concentração Periodontia - UNESP -
Araraquara

Julgamento: _____ Assinatura: _____

Professor Dr Joni Augusto Cirelli

Titulação: Livre-Docente em Odontologia – Área de concentração Periodontia - UNESP -
Araraquara

Julgamento: _____ Assinatura: _____

Professor Dr Wilson Roberto Sendyk

Titulação: Livre-Docente em Implantodontia – Unicamp - Piracicaba

Julgamento: _____ Assinatura: _____

RESUMO

A engenharia tecidual representa um novo capítulo no vasto campo da reconstrução terapêutica utilizada na cirurgia oral e na implantodontia, com desenvolvimento de instrumentos como a proteína óssea morfogenética recombinante humana tipo 2 (rhBMP-2). A proteína permite o reparo e regeneração de defeitos ósseos avançados previamente à instalação de implantes osteointegrados, todavia estes recursos tem sido sub utilizados, restringindo seu uso a pequenos defeitos. O presente estudo teve como objetivo avaliar o efeito da proteína morfogenética óssea recombinante humana - 2 (rhBMP-2) associada ao enxerto osso mineral bovino (BBM) em aumento ósseo vertical em tíbia de coelhos. Dezoito coelhas, da raça Nova Zelândia, receberam dois blocos de BBM em cada tíbia. Os blocos foram distribuídos em quatro grupos experimentais de acordo com o tratamento recebido: G1- somente o enxerto de BBM, G2- BBM e membrana de colágeno absorvível (ACS), G3- BBM e rhBMP-2 e G4- BBM e ACS acrescidos de rhBMP-2. Os animais foram sacrificados após doze semanas pós-tratamento e suas amostras foram coletadas para análises por microtomografia computadorizada (μ TC) e histológica. A análise da μ TC mostrou que não houve diferenças estatisticamente significantes entre os grupos quanto à densidade mineral óssea, relação entre volume ósseo e tecido total formado e estrutura das trabéculas ósseas. Histologicamente todos os grupos apresentaram integração do bloco de BBM com o leito receptor e regiões de neoformação óssea com partículas do biomaterial remanescente em íntimo contato ao osso. No entanto, não houve diferenças significantes entre os grupos em relação a área de tecido ósseo formado e área de BBM remanescente. Concluiu-se que o uso da rhBMP-2 associado ao enxerto de BBM não promoveu efeito adicional em aumento ósseo vertical.

Palavras-chave: Proteína Morfogenética Óssea 2. Fatores Biológicos. Coelhos. Substitutos ósseos. Materiais biocompatíveis.

ABSTRACT

Tissue engineering represents a new chapter in the whole area of reconstruction therapeutics used by oral surgery and implantology with the development of instruments like human recombinant bone morphogenetic protein 2(rhBMP-2) allowing large bone defect healing previous to osteointegrated implant placement, however these resources had been under applied to small size and simple bone defects. The aim of this study was to analyse the effects of human recombinant bone morphogenetic protein 2(rhBMP-2) associated to bovine bone mineral (BBM) in block format, applied as onlay graft type in rabbit tibia, in vertical bone augmentation model. Eighteen New Zealand rabbit received 2 blocks in each tibia, divided in four groups, G1- with BBM solely, G2- BBM covered by absorbable collagen sponge (ACS), G3-BBM with rhBMP-2 and G4- BBM with rhBMP-2 covered by absorbable collagen sponge (ACS). Twelve weeks after bone healing, animals were euthanized and the sample had been collected and submitted to 3D micro-CT and histomorphometry analysis. Micro-CT data presented no statistical differences at the 4 groups, related to bone mineral density (BMD), relation between bone volume(BV) and tissue volume(TV) formation (BV/TV) and trabecular bone structure. All groups presented BBM to host bone histologically integrated and regions of de novo bone with remaining biomaterial in close contact. However, there was no significant differences between the groups related to new bone formation and remaining bovine graft(BBM). We concluded that growth factors failed to enhance bone repair in relation to bovine graft (BBM) in this experimental model.

Keywords: Bone Morphogenetic protein 2. Biological factors. Rabbits. Bone substitute.

LISTA DE FIGURAS

FIGURA 1	Anestesia Infiltrativa Complementar para Controle de Hemostasia	Página 34
FIGURA 2	Área Receptora Decorticalizada em Tibia de Coelho	Página 34
FIGURA 3	Fixação de Blocos de Osso Mineral Bovino Inorgânico (BBM)	Página 34
FIGURA 4	Membrana de Colágeno Bovino Absorvível tipo I - ACS recobrindo o Bloco de BBM	Página 34
FIGURA 5	Aplicação de rhBMP-2 sobre a Membrana ACS tipo 1	Página 34
FIGURA 6	Sutura em Dois Planos da Área Cirúrgica do Enxerto	Página 34
FIGURA 7	Preparo para Remoção de Amostra de Animal após 12 Semanas de Reparo Ósseo	Página 35
FIGURA 8	Tibia de Coelho após Remoção da Amostra	Página 35
FIGURA 9	Tibia Removida com os Blocos	Página 35
FIGURA 10	Vista Lateral da Amostra	Página 35
FIGURA 11	Vista Transversal da Amostra	Página 35
FIGURA 12	As Amostras Armazenadas em Paraformaldeído a 4% para Fixação	Página 35
FIGURA 13 e 14	Micro Tomógrafo SKYSCAN®1176 com capacidade para escaneamento in vivo (ratos e tibia de coelhos)	Página 38
FIGURA 15	Detalhe da Abertura do Compartimento do Microtomógrafo SKYSCAN®1176	Página 38
FIGURA 16	Mesa Escaneadora do Microtomógrafo SKYSCAN®1176 com monitoramento de sinais vitais dos animais	Página 38
FIGURA 17	Imagem Reconstruída 2D de Amostra do Grupo 2 (vista lateral)	Página 39
FIGURA 18	Imagem Reconstruída 2D de Amostra do Grupo 2 (vista transversal)	Página 39
FIGURA 19	Imagem Reconstruída 3D de Amostra do Grupo 2 (vista lateral)	Página 39
FIGURA 20	Imagem Reconstruída 3D de Amostra do Grupo 3 (vista transversal)	Página 39
FIGURA 21	Determinação da Região de Interesse (ROI) no Software CT-Analyser	Página 40
FIGURA 22	Binarização da ROI	Página 40

FIGURA 23	Obtenção de Imagem 3D da ROI previamente determinada por meio do Software CT-Volume. Para a análise, os implantes são excluídos do bloco.	Página 40
FIGURA 24	Forno de polimerização do Sistema EXAKT® para fotopolimerização de resina fotopolimerizável (Technovit 7200 VLC, Kultzer Heraeus)	Página 42
FIGURA 25 A e B	Sistema EXAKT® de corte e desgaste (Exakt Apparatebau)	Página 42
FIGURA 26	Lâmina preparada pelo Sistema EXAKT®	Página 42
FIGURA 27	Microscópio de luz LEICA Modelo DM 2500	Página 43
FIGURA 28	Captura de Imagem Histológica do Microscópio de Luz	Página 43
FIGURA 29	Corte Histológico obtido pelo Sistema EXAKT	Página 43
FIGURA 30	Fotomicrografia da Amostra, Coloração Azul de Stevenel e Fucsina Ácida, com Aumento de 100x	Página 43
FIGURA 31 A-C	Image J - Determinação da ROI na Análise Histológica (em amarelo) Ajuste de “ <i>Threshold</i> ” Colorido Histograma da Cor vermelha na ROI da Análise Histológica	Página 44
FIGURA 32	Utilização do software ImageJ versão 1.47t para avaliações histomorfométricas.(32-A) utilização de ferramenta de ajuste de threshold ou limiar de cores para a área de interesse ; (32-B) ajuste de parâmetros HSB – <i>Hue</i> , <i>Saturation</i> , <i>Brightness</i> para selecionar áreas de interesse através de ajuste no histograma (32-C)seleção da área total de tecido formado utilizando filtro vermelho; (32-D) seleção de área de tecido ósseo neoformado utilizando filtro vermelho; (32-E) e (32-F) seleção e mensuração de área de biomaterial remanescente	Página 45
FIGURA 33	Imagens 2D representativas de cada grupo experimental obtidas pela microtomografia computadorizada. (33-A) Grupo 1. (33-B) Grupo 2. (33-C) Grupo 3. (33-D) Grupo 4.	Página 49
FIGURA 34 A1/A2 a D1/D2	Imagem Reconstruída 3D (34-A1/A2) Grupo 1 (apenas BBM) , (34-B1/B2) Grupo 2 (BBM mais ACS) , (34-C1/C2) Grupo3 (BBM mais rhBMP-2) e (34-D1/D2) Grupo 4 (BBM mais rhBMP-2 e ACS); cortes laterais e transversais	Página 53
FIGURA 35	Fotomicrografias, Coloração Azul de Stevenel e Fucsina Ácida, Aumento 200x. (34-A) Grupo 1, (34-B) Grupo 2, (34-C) Grupo 3, (34-D) Grupo 4. Áreas de tecido ósseo neoformado (*) em íntimo contato com partículas de biomaterial remanescente (↑), entremeados por áreas de tecido conjuntivo frouxo (#).	Página 55

LISTA DE TABELAS E GRÁFICOS

Tabela 1	Parâmetros de ajuste do microtomógrafo Skyscan® modelo1176.	Página 36
Tabela 2	Parâmetros de ajuste do programa Skyscan NRecon	Página 37
Tabela 3	Resultados da Análise microCT com softwares CT-Analyser e CT-Volume	Página 48
Tabela 4	Resultados da Análise Histológica	Página 56
Gráfico 1.	Volume do tecido ósseo formado – Análise μCT	Página 50
Gráfico 2	Relação entre o Volume e o Tecido formado – Análise μCT	Página 50
Gráfico 3	Número de Trabéculas Ósseas – Análise μCT	Página 51
Gráfico 4	Espessura de Trabéculas Ósseas – Análise μCT	Página 51
Gráfico 5	Separação de Trabéculas Ósseas – Análise μCT	Página 52
Gráfico 6	Densidade Mineral Óssea – Análise μCT	Página 52
Gráfico 7	Área de Tecido Total Formado – Análise Histológica	Página 57
Gráfico 8	Área de Tecido Ósseo Formado– Análise Histológica	Página 57
Gráfico 9	Área de Biomaterial Remanescente– Análise Histológica	Página 57

LISTA DE ABREVIATURAS E SIGLAS

ACS	Membrana de Colágeno Reabsorvível
advBMP-2	Proteína Óssea Morfogenética tipo 2 obtida de Adenovírus
advMSC	Células Mesenquimais Indiferenciadas Adenovírus
BA	Área de Osso
BBM	Osso Mineral Bovino
BCP	Fosfato de Cálcio Bifásico
BIC	Contato Osso-Implante
BMP	Proteína Óssea Morfogenética
BMD	Densidade Mineral Óssea
BV	Volume Ósseo
BV/TV	Relação entre Volume Ósseo e Tecido formado
CT	Tomografia Computadorizada
DFDBA	Enxerto de Osso Humano Desmineralizado Liofilizado
ErhBMP-2	Proteína Óssea Morfogenética Recombinante Humana tipo 2 obtida da <i>Escherichia Coli</i>
FDDBA	Enxerto de Osso Humano congelado
HA	Hidroxiapatita
kDa	Quilo Dalton
MSC	Células Mesenquimais
OP-1	Proteína Osteogênica (BMP-7)
PCL-TCP	Poliprolactona Tricalcio Fosfato
PLA-PEG	Polímero de Ácido Poli-lático e Copolímero de Polietileno-glicol
RFA	Análise de Frequência de Ressonância
rhBMP-2	Proteína Óssea Morfogenética Recombinante Humana Tipo 2
rhBMP-7	Proteína Óssea Morfogenética Recombinante Humana Tipo 7
rhVEGF	Fator de Crescimento Vascular Endotelial Recombinante Humano
Tb.N	Número de Trabéculas Ósseas
Tb.th	Espessura de Trabéculas Ósseas
Tb.Sp	Separação entre Trabéculas Ósseas
TGF- β	Fatores de Crescimento e Transformação Beta
TV	Volume de Tecido formado
α -BSM	Cimento de Fosfato de Cálcio Alfa
β -TCP	Beta Tricalcio Fosfato

SUMÁRIO

1. INTRODUÇÃO	13
2. REVISÃO DE LITERATURA	15
3. PROPOSIÇÃO	31
4. MATERIAIS E MÉTODOS	32
5. RESULTADOS	46
6. DISCUSSÃO	58
7. CONCLUSÃO	63
8. REFERÊNCIAS	65
9. ANEXO	75

“Os que se encantam com a prática sem a ciência são como os timoneiros que entram no navio sem timão nem bússola, nunca tendo certeza do seu destino”. (Leonardo da Vinci)

1.INTRODUÇÃO

Os implantes dentais osteointegrados são uma comprovada ferramenta terapêutica na reabilitação oral funcional e estética. Entretanto a sua eficácia está diretamente relacionada ao volume e qualidade do osso remanescente. As dificuldades na reparação de defeitos ósseos aumentam diante do déficit em largura ou altura decorrentes de reabsorção óssea por falta de função ou falha no reparo ósseo, processo infeccioso, trauma ou ressecção por câncer (ALBREKTSSON et al., 1981; VANDEWEGHE et al., 2013).

Os locais mais acometidos pela perda óssea tecidual são regiões anterior e posterior de maxila e posterior de mandíbula em diversos graus (TRIPLETT, 1996). Diferentes opções técnicas têm sido utilizadas na maxila com atrofia média na região anterior como instalação de implantes inclinados nas técnicas tipo *all-on-four* ou *all-on-three*, técnicas de expansão e enxertos ósseos aposicionais. Na região posterior, nas áreas de atrofia por pneumatização dos seios maxilares, são utilizadas técnicas de elevação do assoalho do seio maxilar e por fim, na atrofia maxilar severa, implantes de fixação zigomática (ROSEN et al., 1999; VERCELLOTTI, PAOLI e NEVINS, 2001; MALEVEZ et al., 2004; CANNIZZARO et al., 2011).

Já a perda óssea avançada na região mandibular posterior permite terapêuticas com diferentes riscos biomecânicos e cirúrgicos como instalação de implantes inclinados com localização apical anterior ao forâmen mentoniano nas técnicas tipo *all-on-four*, *all-on-three* ou até *all-on-two*. A lateralização do nervo alveolar inferior é outra opção terapêutica, todavia apresenta possibilidades de sequelas como parestesia ou anestesia em sua inervação e ainda, risco de fratura mandibular fragilizada pela perda de resistência durante os procedimentos de instalação dos implantes (MALÓ, RANGERT e NOBRE, 2003; PELAYO et al., 2008).

As cirurgias reconstrutivas utilizando enxerto do tecido ósseo ou substitutos ósseos são os procedimentos mais realizados previamente à colocação dos implantes dentais. Entre os materiais de enxerto, o osso autógeno é o mais estudado e utilizado, considerado o padrão ouro devido às propriedades de biocompatibilidade, osteopromoção, osteogênese, osteoindução e osteocondução. Todavia apresenta dificuldades quanto à obtenção, complexidade em múltiplos acessos cirúrgicos, limitação de oferta intra-oral, morbidade da área doadora além da receptora, e elevação de custo com necessidade de internação hospitalar se a

área doadora for extra-oral, fatores limitantes para sua maior utilização. O enxerto autógeno exige ainda, particular atenção em relação ao tempo, tanto na imediata instalação na área receptora, preservando a vitalidade das células osteogênicas, quanto para a instalação de implantes na área enxertada no segundo tempo cirúrgico, passível de sofrer considerável reabsorção se não for respeitado o período de reparação ósseo correto (TRIPLETT, 1996; KNESSER et al., 2006; YASUDA et al., 2012; VANDEWEGHE et al., 2013).

Os biomateriais têm sido pesquisados e desenvolvidos como alternativa viável ao enxerto autógeno na reconstrução de defeitos ósseos na Implantodontia. Dentre os biomateriais mais utilizados estão osso homogêneo, osso bovino (BBM), hidroxiapatita (HA), beta-tricalcio fosfato (β -TCP) e da combinação dos 2 últimos, o fosfato de cálcio bifásico (BCP), que têm apresentado resultados satisfatórios e previsíveis (GIANNOUDIS, DINOPOULOS e TSIRIDIS, 2005; PETROVIC et al., 2006; GIANNOUDIS, EINHORN e MARSH, 2007; HALLMAN e THOR, 2008; MOLLY et al., 2008; JENSEN e TERHEYDEN, 2009; BOSKEY, 2013).

Com intuito de otimizar os resultados dos biomateriais, diferentes fatores de crescimento têm sido associados, apresentando resultados promissores em relação a utilização das proteínas morfogenéticas ósseas (BMPs) na restauração dos defeitos ósseos, no entanto, ainda há alguns paradigmas com relação ao comportamento a longo prazo e diversidade na qualidade do osso obtido (WOZNEY, 2002; ARTZI et al., 2004; KNESSER et al., 2006; MCKAY, PECKHAM e BADURA, 2007; WIKESJÖ, HUANG e POLIMENI, 2007; DAVIES e OCHS, 2010). Poucos trabalhos na literatura avaliaram o efeito da associação da rhBMP-2 e enxerto ósseo bovino, justificando este estudo.

2. REVISÃO DE LITERATURA

O USO DE BIOMATERIAIS

Os implantes osteointegrados ampliam os limites da reabilitação oral quanto aos requisitos funcionais e exigências estéticas. Entretanto há dificuldades diante de extensos defeitos ósseos horizontais e verticais em regiões mandibulares posteriores. O sucesso dos implantes osteointegrados está intimamente ligado à quantidade óssea que possibilite instalação ideal e posterior manutenção, evitando ou minimizando riscos de posicionamento biomecânico desfavoráveis como implantes inclinados e de danos às estruturas anatômicas nervosas nas regiões periimplantares como o nervo alveolar inferior. Este problema vem sendo superado pelo desenvolvimento de novos conceitos de cirurgia reconstrutiva associados à engenharia tecidual na otimização dos enxertos ósseos (ALBREKTSSON et al.,1981; CARLSSON et al., 1986; TRIPLETT, 1996; CANNIZZARO et al., 2011; MALÓ, RANGERT e NOBRE, 2003; PELAYO et al., 2008; VANDEWEGHE et al., 2013).

O enxerto ósseo autógeno é considerado o melhor substituto na reparação de defeitos ósseos e é definido como o padrão ouro para os procedimentos de aumento e substituição ósseas craniofaciais devido à sua biocompatibilidade e propriedades osteogênicas, osteopromotoras, osteocondutoras e osteoindutoras pela presença de fatores de diferenciação e crescimento celular, além de taxas de biodegradação compatíveis com a reparação óssea (YASUDA et al., 2012). Representa ainda, a base de comparação na pesquisa e desenvolvimento dos biomateriais (TRIPLETT, 1996; GIANNOUDIS, DINOPOULOS e TSIRIDIS, 2005; WIKESJÖ, HUANG e POLIMENI, 2007; DAVIES e OCHS, 2010). Por outro lado, o osso autógeno apresenta algumas desvantagens como a oferta limitada, a dificuldade no acesso para sua obtenção e intervenções cirúrgicas adicionais tanto na área doadora intra-oral, em regiões de mento e ramo mandibulares, quanto na área doadora extra-oral, em regiões de crista ilíaca e calvária, exigindo internação hospitalar com aumentos no custo e na morbidade da área doadora. Enxertos autógenos exigem ainda cuidados em relação ao tempo, tanto para a rápida instalação na área receptora, devido ao risco de perda da vitalidade celular e das propriedades osteogênicas, quanto para a instalação dos implantes, evitando reabsorções indesejáveis na região dos enxertos no segundo estágio cirúrgico, ao respeitar criteriosamente o período de

reparação óssea, devido à característica de rápida reabsorção do enxerto autógeno. Estes fatores vêm restringindo sua larga utilização, suscitando a busca por biomateriais capazes de superar tais limitações (KONTTINEN et al., 1998; HILDEBRAND et al., 1999; LAIRD et al. 2006; BOYCE et al., 2009; HERFORD, STOFFELLA e TANDON, 2011; MONJE et al., 2013).

O enxerto ósseo homólogo tem sua origem em indivíduos da mesma espécie, porém com diferente carga genética. É proveniente de bancos de tecido músculo-esqueléticos regulamentados pelo governo local e são disponibilizados em forma congelada ou liofilizada. Apresentam propriedades osteocondutoras com oferta ilimitada e bioreabsorção mais lenta que o osso autógeno (DEL VALLE, CARVALHO e GONZALEZ, 2006; LAIRD et al., 2006; NISSAN et al., 2008; ARAUJO, LINDER e LINDHE, 2009; WOOD e MEALEY, 2011; MALININ, TEMPLE e GARG, 2014).

Os enxertos aloplásticos são sintéticos e podem ser classificados como biocerâmicas e polímeros. Os mais utilizados em odontologia são os biocerâmicos como o β -TCP criado por Thomas Driskell em 1973 e o BCP composto por β -TCP acrescido de hidroxiapatita (HA), que apresentam propriedades osteocondutoras e oferta ilimitada, ausência de potencial antigênico devido à origem sintética, com biodegradação equiparável ao do enxerto autógeno e exibem característica veículo-dependente como o sangue e custo elevado (DRISKELL, HASSLER e MCCOY, 1973; GEIGERA, LIB e FRIESSC, 2003; ARTZI et al., 2004; ARTZI et al., 2005; CARSON e BOSTROM, 2007; WIKESJÖ, HUANG e POLIMENI, 2007; LEGEROS, 2008; SIMUNEK et al., 2008; DAVIES e OCHS, 2010; KILLI et al., 2014).

Já o enxerto ósseo xenógeno provém de indivíduos de espécies diferentes, sendo o mais utilizado, o osso mineral bovino (BBM) em forma de hidroxiapatita. BBM é um osso bovino estéril desproteínizado com 75 a 80% de porosidade, disponibilizado em grânulos de até 10 μ m. A fase mineral do osso é a hidroxiapatita, e tem sido substituída por carbonato, sódio, magnésio e íons de flúor, a concentração de cálcio e fósforo no osso mineral podem não corresponder à mistura estequiométrica da hidroxiapatita pura (TRAINI et al., 2008). O exemplo mais significativo é o Bio-Oss® (Geistlich, Wolhusen, Suíça), biomaterial natural classificado como matriz óssea mineral porosa obtida por remoção de componentes orgânicos do osso bovino, minimizando as reações antigênicas e resultando em hidroxiapatita inorgânica com características físico-químicas semelhantes à matriz

mineralizada do osso humano (SCHMITT et al., 2013). Apresenta propriedades osteocondutoras devido ao sistema de microporos interconectados que desempenham a função de arcabouço, enquanto a macroporosidade possibilita a revascularização tecidual (TRAINI et al., 2008; SCHMITT et al., 2013). A rugosidade superficial da BBM é muito similar à do osso hospedeiro e influencia nas respostas das células ósseas pelos mecanismos de sinalização intracelulares (TRAINI et al., 2008). Outras características deste biomaterial são a oferta ilimitada e biodegradação lenta, tendo como desvantagens, o risco de contaminação, apesar de menor que o do osso homólogo e o custo (TRIPLETT, 1996; YOUNG, SANDSTEDT e SKOGLUND, 1999; WIKESJÖ, HUANG e POLIMENI, 2007).

Young, Sandstedt e Skoglund (1999) compararam as respostas do tecido conjuntivo e características de reabsorção entre osso xenógeno inorgânico (Bio-Oss®) e autógeno em defeitos ósseos maxilo mandibulares em coelhos. Após doze semanas, observaram em análise histológica, que o osso autógeno foi reabsorvido por células multinucleadas com neoformação óssea em sua proximidade, já no grupo do Bio-Oss®, a extensão da degradação foi muito menor com neoformação óssea adjacente às suas partículas não reabsorvidas, sugerindo, inicialmente, mais características de degradação do que de reabsorção.

Outra pesquisa analisou a viabilidade do uso do Bio-Oss® em forma de bloco como arcabouço para neoformação óssea em enxerto de aposição mandibular em cães. Após 6 meses, no grupo com enxerto autógeno demonstraram uma integração do enxerto ósseo ao osso hospedeiro, apesar da perda de 30% em altura e 50% em comprimento, substituídos por tecido conjuntivo durante o reparo. Já no grupo do biomaterial, os dados mostraram preservação das dimensões embora com limitada neoformação óssea dentro do enxerto em curto prazo (ARAUJO et al., 2002). Mostrando que o enxerto xenógeno apresenta excelentes propriedades osteocondutoras, funcionando como arcabouço para a recuperação do volume ósseo perdido.

Sartori et al., (2003) avaliaram elevação sinusal do lado esquerdo e acesso lateral com Bio-Oss® associado a membrana não absorvível de politetrafluoretileno expandido (e-PTFE) com instalação simultânea de 3 implantes IMZ™ (IMZ, Alemanha) em humano. Os resultados das biópsias demonstraram que 8 meses após a cirurgia, havia 29,8% de osso e 70,2% de Bio-Oss® residual, porém após 16

meses houve incremento de tecido ósseo para 69,7% e após mais 8 anos o incremento ósseo foi de 86,7% comprovando a metabolização do Bio-Oss® pelos osteoclastos em velocidades de reabsorção de 3,55% ao mês até o segundo ano, diminuindo depois para 0,58% ao mês, acompanhado de progressivo aumento de volume ósseo ao longo dos 10 anos de controle do estudo.

Artzi et al., (2003a) realizaram análise histológica de reparação de coágulo e BBM com e sem membranas de colágeno em defeitos circulares de quatro paredes em mandíbula de cães. Observaram que houve neoformação óssea em todos os grupos, mas nos grupos com membrana, houve formação óssea com centros altamente ossificados sob as membranas resultando em reparo do defeito em largura e altura, enquanto que no grupo sem membrana houve maior formação óssea na base e menor nas bordas do defeito ósseo, resultando em uma reparação com concavidade superficial e menor densidade óssea. Já no grupo de BBM encontraram partículas residuais independentemente do tempo de reparo, porém com resultados mais favoráveis em relação à utilização do coágulo, mostrando que a BBM apresenta melhores propriedades biomecânicas que otimizam sua característica osteocondutiva no processo de reparo ósseo, com recuperação estrutural e biológica do volume ósseo original ao longo do tempo, independentemente de uso de membranas.

Os mesmos autores realizaram análise morfométrica das taxas de reabsorção do BBM em defeitos de quatro paredes com 5mm de largura e 4mm de profundidade, em mandíbula de cães, com e sem uso de membranas de colágeno. em diferentes fases do reparo ósseo, aos 3, 6, 12 e 24 meses. Concluíram que houve maior neoformação nos grupos com BBM e que o uso de membranas não trouxe benefícios substanciais (ARTZI et al., 2003b).

TRAINI et al., (2008) realizaram uma avaliação histológica com análise da composição das partículas de BBM após 20 meses dos procedimentos de elevação do assoalho do seio maxilar. A microscopia óptica demonstrou 38% de osso neoformado, 36% de espaços medulares e 29% de partículas residuais de BBM das partículas de BBM, enquanto a microscopia eletrônica revelou projeções do osso neoformado penetrando nas partículas de BBM. Encontraram ainda altas concentrações de cálcio e fósforo com diminuição gradual na interface com o osso. Concluíram que a BBM continuava presente 20 meses após a cirurgia em possível

relação com o alto conteúdo de cálcio do biomaterial e ausência de proteínas, indicando a presença de uma matriz predominantemente mineralizada e inorgânica, tecido ósseo ao redor das partículas de BBM em íntimo contato, com um intrincado microengrenamento mecânico em zigue-zague na interface com o osso hospedeiro.

Araujo, Linder e Lindhe (2009) estudaram os efeitos do enxerto xenógeno em alvéolos de extração frescos na neoformação óssea em cães. Terceiro e quarto pré-molares foram removidos bilateralmente, e de um lado foi colocado BioOss® Collagen (Geistlich, Wolhusen, Suíça) e nenhum enxerto no lado contra lateral. As avaliações foram realizadas após 2 semanas de reparação óssea por análise histológica. Os pesquisadores concluíram que o Bio-Oss® Collagen interferiu no reparo ósseo nos alvéolos de extração comparado aos alvéolos sem enxerto.

Lee, Chen e Darby (2011) realizaram estudo com análise clínica e histológica de biópsias de enxerto de BBM coletadas de regiões previamente submetidas a elevação de seio maxilar. As amostras foram avaliadas quanto à porcentagem de osso e ao biomaterial remanescente de BBM, resultando em taxas de 19 % e 40%, respectivamente, com índices de sobrevivência de 100% dos implantes em acompanhamento de 3 anos. Concluíram que o uso de BBM na elevação sinusal é um método previsível para aumento ósseo vertical em maxila atrófica posterior.

Em estudo semelhante, Bassil et al., (2011) avaliaram a formação óssea clínica e histológica de amostras de 20 pacientes submetidos a elevação do seio maxilar preenchidos por BBM. No segundo estágio cirúrgico, 8 meses após o enxerto sinusal, 40 biópsias foram obtidas dos alvéolos de instalação dos implantes, demonstrando 17,6% de osso neoformado e 30% de biomaterial remanescente. Os autores concluíram que o BBM apresenta propriedades osteocondutivas e pode ser utilizado para aumento vertical por elevação traumática de seio maxilar sem efeitos negativos associados a implantes dentais, baixo risco de transmissão de doenças e comprovação histológica de integração da hidroxiapatita bovina fornecendo suporte para a aplicação clínica em pacientes.

Osso autógeno, Bio-Oss®, Bone Ceramic® (Straumann, Suíça) e coágulo foram comparados em relação ao contato osso/implante (BIC) e área óssea (BA) por análises de frequência de ressonância (RFA) e histológica. Também foram avaliadas a estabilidade e osteointegração dos implantes com instalação imediata e tardia, em

defeitos ósseos bilaterais na mandíbula de cães, além da manutenção da crista alveolar. Os resultados foram BA e BIC maiores na instalação tardia e no grupo coágulo e similares entre Bio-Oss®, BCP e autógeno. A reabsorção de crista alveolar foi menor na instalação imediata que na tardia. A RFA indicou melhor estabilidade na instalação tardia enquanto o teste de correlação entre RFA e BIC / BA demonstrou menor estabilidade para instalação imediata com o Bio-Oss®. Concluíram que implantes instalados em defeitos já reparados apresentaram melhor estabilidade com BIC e BA elevados, enquanto implantes imediatos instalados em leitos preenchidos por coágulos apresentaram BIC otimizado. Concluíram ainda, que Implantes imediatos são preferíveis em termos de manutenção da crista alveolar, todavia implantes imediatos em leitos com enxertos de Bio-Oss® apresentaram menor estabilidade (ANTUNE et al., 2011).

Jensen et al., (2013) realizaram uma revisão sistemática para avaliar as diferenças no aumento de assoalho do seio maxilar com Bio-Oss® e Bio-Oss® associado a osso autógeno. Foram avaliados estudos humanos entre primeiro de janeiro de 1990 e primeiro de junho de 2010. A pesquisa resultou em 35 artigos preenchendo os requisitos, selecionados de base inicial de 879 referências elegíveis conforme os critérios estabelecidos, como sobrevivência do implante, regeneração óssea, BIC, biodegradação do Bio-Oss® e complicações pós operatórias. A amplitude das variações impossibilitou a aplicação de meta-análise. As taxas de sobrevivência dos implantes foram de 96% para o Bio-Oss® e de 94% para a associação de Bio-Oss® e osso autógeno, sem diferença estatística em sobrevivência dos implantes no período de um ano. Concluíram que a diferença entre elevação de seio maxilar com Bio-Oss® e com osso autógeno associado ao Bio-Oss® não pode ser confirmada e nem rejeitada com os dados obtidos.

Embora os biomateriais representem uma alternativa viável ao enxerto autógeno frente às limitações impostas pela reduzida oferta de volume ósseo em setores atróficos, alguns exibem características desfavoráveis ao reparo do osso, como variações nas velocidades de reabsorção do biomaterial não adequadas à neoformação óssea, então recentes pesquisas visando a otimização na reparação óssea, vêm explorando a associação de diversos biomateriais a diferentes fatores de crescimento como as BMPs de modo a potencializar os processos de reparação do

osso por meio de osteoindução. (WIKESJÖ, HUANG e POLIMENI, 2007; MCKAY, PECKHAM e BADURA, 2007; DAVIES e OCHS, 2010).

PROTEÍNA MORFOGENÉTICA ÓSSEA

Os fatores de crescimento são mediadores biológicos que atuam no crescimento e reparação de todos os tecidos e órgãos do corpo humano recapitulando a sequência de eventos como migração celular, proliferação, diferenciação e síntese de matrizes e reparação de defeitos ósseos (WIKESJÖ, HUANG e POLIMENI, 2007). Dentre os fatores mais pesquisados estão os fatores de crescimento derivados de plaquetas, fatores transformadores de crescimento, fatores de crescimento vascular endotelial e BMPs (WOZNEY, 2002; WIKESJÖ, HUANG e POLIMENI, 2007; GIANNOUDIS, EINHORN e MARSH, 2007).

A BMP é um polipeptídeo membro da superfamília dos fatores de crescimento e de transformação beta (TGF- β) que atua na formação óssea e desenvolvimento de quase todos os tecidos e órgãos do corpo humano, inclusive sistema nervoso, pulmões e rins (TERMAAT et al., 2005). A subfamília da BMP é um grupo de proteínas que compreendem 3 partes, um peptídeo sinalizador, um propeptídeo e uma região já madura. Tem baixo peso molecular, entre 19 e 30 kDa, caracterizado pelo padrão típico com 7 cisteínas residuais preservadas nas porções propeptídeo e madura da BMP e que lhe conferem atividade no terminal carboxílico. Estas 7 cisteínas são características da superfamília TGF- β , é o que as definem como moléculas de BMP (WIKESJÖ, HUANG e POLIMENI, 2007; CARTER et al., 2008). Apesar disto, a BMP-1, proteinase procologenase-C não contém estas 7 cisteínas, é por isso que ela não entra na tabela clássica das BMPs (FISHER e REDDI, 2003).

A definição da BMP se deve a Urist, que em 1965 observou formação ectópica de matriz óssea desmineralizada intramuscular em ratos e coelhos (URIST, 1979; WOZNEY, 2002). Atualmente são conhecidos mais de 20 diferentes BMPs, dentre os quais estão os fatores de crescimento que apresentam propriedades osteoindutivas, as BMPs-2, 3, 4, 5, 6, 7 e 9 (WIKESJÖ, HUANG e POLIMENI, 2007; DAVIES e OCHS, 2010). A BMP-7 é ainda conhecida como OP-1, proteína osteogênica.

BMP são secretados pelas células endoteliais, plaquetas, macrófagos, monócitos, células mesenquimais indiferenciadas, condrócitos, osteócitos e osteoblastos. (GIANNOUDIS, EINHORN e MARSH, 2007; WIKESJÖ, HUANG e POLIMENI, 2007) O mecanismo de ação é por atração quimiotática de células mesenquimais pluripotentes e osteoindução por diferenciação da linhagem osteoblástica local (YOUNG, SANDSTEDT e SKOGLUND, 1999; DAVIES e OCHS, 2010). As BMPs são sinalizadores pleiotrópicos por possuírem capacidade de atuação nos 3 efeitos celulares pela indução de complexos heterodiméricos tipo I e tipo II e atuação nos receptores de BMPs, serina e treonina, desencadeando respostas citoplasmáticas e nucleares (DAVIES e OCHS, 2010).

As BMPs naturais são obtidas pela purificação da matriz óssea desmineralizada, este processo resulta em quantidades terapêuticas insuficientes, aproximadamente de 1 µg de proteína por 1 kg de osso natural. Por isso, são utilizados processos de tecnologia de recombinação genética para a obtenção de BMP em quantidade ilimitada (DAVIES e OCHS, 2010).

. As rhBMPs foram produzidas pela primeira vez com sucesso em 1988 por Wozney e colaboradores (WOZNEY et. al., 1998). A primeira aplicação humana da BMP na mandíbula foi reportada por Moghadam et al. em 2001 na reconstrução mandibular humana após ressecção de ameloblastoma. Atualmente, rhBMP-2 e a rhBMP-7 estão sendo utilizados clinicamente em humanos. Elas são produzidas utilizando tecnologia de recombinação do ácido desoxirribonucleico, permitindo oferta ilimitada com considerável controle em relação à pureza e à atividade reprodutora. E têm apresentando ótima compatibilidade nas aplicações clínicas (WOZNEY, 2002; WIKESJÖ, HUANG e POLIMENI, 2007).

A dose terapêutica recomendada pelo fabricante atualmente utilizada em humanos, de 0,88mg/mL de rhBMP-7 e de 1,50mg/mL de rhBMP-2 é baseada em estudos com primatas não humanos. Devido à sua característica local-dependente, a rhBMP-2 precisa ser transferida para a área de defeito ósseo por meio de sistemas carreadores, agentes capazes de preservar a máxima concentração de proteína local, evitando a rápida dispersão e promovendo uma lenta e controlada liberação durante o maior período terapêutico possível, maximizando a ocorrência dos eventos biológicos envolvidos e utilizando as respostas biológicas da injúria tecidual para otimizar a reparação óssea pelo mecanismo de osteoindução. A cinética mais aceita

atualmente admite a liberação primária de ampla concentração do rhBMP-2 que irá promover o recrutamento das células mesenquimais indiferenciadas para a área com injúria no tecido ósseo. A contínua e controlada liberação do rhBMP-2 permitirá então a diferenciação destas células osteoprogenitoras para o fenótipo osteoblástico. Assim, o sistema carreador deve exercer igualmente a função de arcabouço, possuindo porosidade suficientemente larga para permitir a infiltração celular e a vascularização, O arcabouço irá proporcionar ao mesmo tempo, um modelo para a deposição óssea inicial, otimizando a reparação óssea pelo mecanismo de osteocondução (URIST et al. 1979; WIKESJÖ, HUANG e POLIMENI, 2007; DAVIES e OCHS, 2010).

O sistema carreador ideal deve apresentar ainda características de biocompatibilidade, bioreabsorção, biodegradação, permitir esterilização e apresentar suficiente maleabilidade e resistência à tensão e compressão, ademais, seu desenho irá depender da localização, tipo, volume tecidual e requisitos biomecânicos do defeito ósseo a ser reparado. Os carreadores podem ser constituídos por polímeros naturais e sintéticos, materiais inorgânicos e compósitos, além das membranas (WOZNEY, 2002; MCKAY, PECKHAM e BADURA, 2007). BMPs têm sido combinadas com todas estas categorias em diversos estudos pré-clínicos e clínicos, porém apenas 3 destas categorias foram aprovadas para utilização clínica, incluindo a esponja de colágeno absorvível tipo 1 (ACS), matriz de colágeno derivado de osso particulado tipo 1 e a combinação de rhBMP-7 em matriz de colágeno com carboximetil celulose. Os sistemas carreadores baseados em colágeno têm apresentado histórico de protocolo seguro, excelente biocompatibilidade e biodegradação e taxas de liberação com efeitos positivos na reparação tecidual (GEIGERA, LIB e FRIESSC, 2003; DAVIES e OCHS, 2010; CALORI et al., 2013).

Moghadam et al., (2001) realizaram pela primeira vez reconstrução mandibular humana após ressecção de ameloblastoma, utilizando placa de síntese (Synthes, Monument, CO) de 2,4mm com fixação de enxertos homólogos impregnados em BMP para reconstrução da borda inferior mandibular, gel de poloxamer foi usado como carreador associado a 200mg de BMP nativa humana.

Exames clínicos e radiográficos realizados aos 3, 6 e 9 meses e biópsia no nono mês comprovaram o sucesso do uso da proteína.

Jung et al., (2003) realizaram estudo clínico randomizado com análise histológico para avaliar a otimização da regeneração óssea guiada (ROG) com Bio-Oss® e rhBMP-2. O experimento foi realizado com instalação de 34 implantes Branemark em duas áreas da mesma arcada com 5 implantes na maxila e 6 na mandíbula de pacientes parcialmente desdentados. Os implantes foram instalados em áreas com defeitos ósseos submetidos a terapia com ROG para aumento horizontal de crista óssea com Bio-Oss® e Bio Guide® no grupo controle e acrescido de rhBMP-2 no grupo teste. Os resultados mostraram diferença estatisticamente significantes na redução dos defeitos ósseos com a rhBMP-2. Concluíram que a associação de Bio-Oss® e rhBMP-2 aumenta o processo de reparação óssea e otimiza o contato do enxerto ao osso humano.

Miranda et al., (2005) estudaram o reparo de defeitos de crista alveolar criados cirurgicamente em 4 babuínos, com adição de rhBMP-2 na concentração de 0,4mg/mL utilizando dois tipos de carreadores, esponjas absorvíveis de colágeno com TCP/HA e com cimento de fosfato de cálcio(α -BSM) preenchendo os defeitos ósseos. Foram inseridos pinos de aço inoxidável em determinadas áreas do defeito ósseo para avaliações métricas com análises radiográficas pré e pós implantação e histológica após 16 semanas, resultando em aumento de largura da crista alveolar e aumento de densidade e porcentagem de trabéculas ósseas no grupo com rhBMP-2 apesar de não haver diferenças estatísticas. Concluíram que TCP/HA/ACS e cimento de fosfato podem ser utilizados como carreadores do rhBMP-2.

Mckay, Peckham e Badura, (2007) realizaram revisões bibliográficas sobre estudos clínicos com o rhBMP2 (INFUSE®) combinado ao carreador de esponja de colágeno absorvível (ACS) para avaliar a formação óssea em estudos pre-clínicos e clínicos em diversos modelos animais incluindo primatas não humanos e humanos entre 1997 e 2007. Os autores relatam que o rhBMP-2 é o biomaterial para enxerto ósseo com mais significativos avanços em ortopedia clínica. Concluíram que a concentração ideal de 1.5mg/cc o rhBMP-2 /ACS é equivalente ao osso autógeno na habilidade de induzir neoformação de osso.

Elsalanty et al., (2008) estudaram o efeito da rhBMP-2 em matriz óssea desmineralizada associada a placas de cobalto cromo ou Lactosorb (Walter Lorenz Surgical, Inc, Jacksonville, FL, EUA) ou plasma rico em plaqueta em cães. Após doze semanas, o grupo sem rhBMP-2 apresentou substituição mínima da matriz óssea por novo osso enquanto nos biomateriais tratados com rhBMP-2 mostrou maior quantidade de osso neoformado e maior densidade óssea. Assim, concluíram que rhBMP-2 acelerou a neoformação óssea na quantidade e qualidade independentemente biomaterial utilizado neste estudo.

Kim et al., (2009) estudaram a sobrevivência, proliferação e formação óssea de células mesenquimais indiferenciadas no material enxertado usando poliprolactona tricalcio fosfato(PCL-TCP), cola de fibrina, rh-BMP-2 e células mesenquimais indiferenciadas após transplante de escapula em 2 cães beagles adultos. A dose de rhBMP-2 em cada bloco foi 10 µg com concentração de 50µg/mg, a cortical óssea da escapula dos cães foi removida na mesma dimensão do bloco de PCL-TCP Osteopore com dimensões de 5.0x5.0x8.0mm e fixados com mini implantes ortodônticos Dual-top®, o estudo foi delineado em 4 grupos, PCL-TCP mais cola de fibrina, PCL-TCP mais cola de fibrina mais células mesenquimais indiferenciadas, PCL-TCP mais cola de fibrina mais células mesenquimais indiferenciadas mais rhBMP-2, PCL-TCP mais cola de fibrina mais células mesenquimais indiferenciadas mais rhBMP-2 mais membrana PCL e a sobrevivência ou proliferação das células mesenquimais indiferenciadas foi verificada em análise de microscopia de fluorescência, coloração Hematoxilina Eosina e Von-Kossa, em 2 e 4 semanas após o transplante. Concluíram que a rhBMP-2 pode acelerar o crescimento ósseo se a PCL-TCP for utilizada como arcabouço osteocondutivo em defeitos ósseos, mas as células mesenquimais indiferenciadas sem rhBMP-2 não tiveram ação sobre o crescimento ósseo.

Boyce et al., (2009) compararam histologicamente os efeitos da rhBMP-2 associado ou não ao enxerto ósseo autógeno na cicatrização de defeito ósseo em tibia de cães. Os animais foram divididos em 5 grupos de tratamento, o primeiro com 0,43mg/mL de rhBMP-2/ACS mais colágeno e matriz cerâmica, o segundo com 0,22mg/mL de rhBMP-2/ACS mais matriz cerâmica, o terceiro com 0,43mg/mL de rhBMP-2/ACS mais matriz cerâmica mais enxerto ósseo autógeno, o quarto com 0,22mg/mL de rhBMP-2/ACS mais matriz cerâmica mais enxerto ósseo autógeno e o

quinto somente com enxerto ósseo autógeno. Avaliaram a união radiográfica duas vezes por semana durante 12 semanas. Concluíram que grandes defeitos segmentares em tíbias de cães podem ser reparados com fixação estável e uso de BMP, BMP+ enxerto ósseo autógeno ou enxerto ósseo autógeno somente.

Kim et al.,(2010) avaliaram os efeitos com rhBMP-2 em blocos xenógenos bovinos e blocos cortico-medulares humanos em aumento ósseo vertical na calvária de coelhos. Os resultados mostraram que os grupos que receberam blocos cortico-medulares humanos apresentaram maior neoformação óssea e manutenção da área enxertada comparada aos grupos com blocos xenógenos bovinos. Entretanto, a aplicação de rhBMP-2 não mostrou efeito adicional tanto no blocos cortico-medulares humanos equanto no blocos xenógenos bovinos no aumento vertical óssea .

No outro estudo, a rhBMP-2 foi associada diversos biomateriais em defeitos ósseos em cães. Foram avaliados grupos de rhBMP-2/ACS sob malha de titânio, rhBMP-2/ACS e enxerto de osso humano congelado (FDBA); rhBMP-2/ACS e enxerto de osso humano desmineralizado liofilizado (DFDBA); e rhBMP-2/ACS e bloco homogêneo. Após 16 semanas, DFDBA apresentou o menor aumento ósseo e o bloco autógeno apresentou o maior aumento em largura, concluindo que a atuação mais eficaz da rhBMP-2 pode ser atribuída à presença de células osteoprogenitoras presentes no enxerto autógeno, otimizando sua diferenciação para a linhagem osteoblástica e neoformação óssea acelerada, com ganhos iniciais no volume ósseo (THOMA et al., 2010).

Outros autores avaliaram concentrações de 0,2 e 0,4mg/mL de INFUSE® (Medtronic, Memphis, EUA) no reparo de defeitos ósseos na calvária de cães, conforme o arcabouço utilizado. O experimento foi realizado em cinco grupos, o grupo 1 de controle vazio recoberto com placa reabsorvível, o grupo 2 com implantes de preenchimento com 3 esponjas colágenas bovinas absorvíveis tipo1 semelhantes ao ACS(Synthers™ Inc, West Chester, Pa) na dimensão do defeito e 0,2 mg/ml de INFUSE®, repouso de 15 minutos e recobrimento por placa reabsorvível. O grupo 3 com enxerto cortico-medular homólogo de 1,2cm³(Veterinary Transplant Services, Inc, Kent, EUA) entre 2 esponjas colágenas bovinas absorvíveis tipo1 mais 0,2 mg/ml de rhBMP-2, repouso de 15 minutos e recobrimento por placa reabsorvível. O grupo 4 com 1,3cm³ de grânulos de BCP,

composição 85% de β -TCP e 15% de HA (MasterGraft®)(Medtronic Sofamor Danek) entre 2 esponjas colágenas bovinas absorvíveis tipo1 e 0,2 mg/ml de rhBMP-2, repouso de 15 minutos e recobrimento com placa reabsorvível. O grupo 5 recebeu implantes de preenchimento com matriz de BCP de 20cm³ resistentes à compressão dentro do esponjas colágenas bovinas absorvíveis tipo1 e 2,1 cm³ de rhBMP-2 na concentração de 0,4 , mg/ml, repouso de 5 minutos e recobertas com placa reabsorvível. As amostras foram analisadas por radiopacidade, tomografia computadorizada após 0, 8, 16 e 24 semanas e histologicamente no final, resultando diferença estatística na radiopacidade entre os grupos 1 e 2. Os grupos 2 e 5 apresentaram maior formação ectópica que o grupo 4. A análise histológica demonstrou que a neoformação óssea do grupo controle foi deficiente em relação ao osso circundante, mas todas as placas reabsorvíveis continuavam nos locais, os grupos com rhBMP-2 apresentaram espessura óssea com variações ao longo do defeito, enquanto todos os grupos com esponjas colágenas bovinas absorvíveis tipo1 apresentaram largura óssea neoformada qualitativamente inconsistente ao longo do defeito, mostrando-se pior no grupo2, já os grupos com agentes de preenchimento resistentes à compressão, grupos 3 e 4, apresentaram espessura óssea consistente, todavia o grupo 5 apresentou espessura óssea uniforme ao longo de todo o defeito. Concluíram que rhBMP-2 na concentração de 0,2 mg/ml em esponja de colágeno absorvível e BCP resultaram em menor quantidade de osso ectópico com formação de osso mais compacto e boa espessura óssea (KINSELLA et al., 2011).

Long et al., (2011) analisaram se a neoformação óssea otimizada com rhBMP-2 compensaria a formação do calo ósseo na distração osteogênica mandibular acelerada. O experimento foi realizado com 33 coelhos, cujas células mesenquimais(MSC) foram transfectadas com proteína óssea morfogenética tipo 2 obtida de adenovírus (advBMP-2) três grupos, com taxas de distração de 0,8 mm/dia no primeiro e 2,4 mm/dia no segundo e terceiro grupos e deposição de células mesenquimais indiferenciadas adenovírus (advMSC) e advBMP-2/MSC nos gaps do segundo e terceiro grupos respectivamente. O estudo foi realizado nos gaps das distrações osteogênicas com análises biomecânicas, radiográficas e microtomográficas em 2, 4 e 8 semanas de reparo ósseo. Os dados revelaram melhor qualidade óssea do grupo 3 em relação ao grupo 1, tanto biomecanicamente na quarta semana, como nos exames de imagens na segunda e quarta semanas, já

na oitava semana não havia diferenças entre os grupos 1 e 3 e não houve neoformação óssea no grupo 2. Concluíram que a terapia genética com MSCs associado ao rhBMP-2 modificado promoveu neoformação óssea compensando os efeitos negativos da distração osteogênica mandibular.

Alguns autores avaliaram a segurança e eficácia da rhBMP2 obtida por engenharia genética da *Escherichia coli* ErhBMP-2 no reparo ósseo alveolar e a preservação do enxerto de β -TCP contendo a proteína em 72 pacientes . Concluíram que a ErhBMP-2 revestida por β -TCP/HA foi mais eficaz na preservação do osso alveolar que o enxerto aloplástico convencional de β -TCP/HA (HUH et al., 2011).

Yasuda et al., (2012) realizaram estudo avaliando o potencial osteogênico de pasta sintética biodegradável de rhBMP-2 e enxertos homogêneos em reparo ósseo femoral em 2 raças de ratos. A pasta carreadora sintética biodegradável era composta por polímero de ácido poli-lático e copolímero de polietileno-glicol (PLA-PEG) com peso molecular de 9200 associada a peso equivalente de β -TCP com diâmetro particular menor que 100 μ m e diferentes doses de rhBMP-2 como 20,10,5 ou 2,5 μ g em 30 mg do composto resultando em concentrações de 0,0667, 0,0333, 0,0167 e 0,0083% por peso respectivamente. Foram realizados controles por avaliações radiológicas, histológicas e biomecânicas, obtendo reparação óssea bem sucedida em todas as doses/concentrações de rhBMP-2 em relação aos grupos controle. Concluíram que o enxerto ósseo autógeno combinado ao rhBMP-2 e o sistema carreador local representam uma alternativa para a reconstrução de defeitos ósseos.

Lee et al., (2012) realizaram estudo comparando rhBMP-2/ACS na concentração de 0,43mg/ML e enxerto autógeno de crista ilíaca particulada em elevação de seios maxilares com instalação de 2 implantes imediatos em cada seio maxilar em mini-porcos. Após 8 semanas os animais foram sacrificados e as amostras foram analisadas histologicamente resultando em densidades ósseas de 51% para o grupo com a proteína e 32% para o grupo autógeno, com aumento ósseo e BIC semelhantes. Concluíram que a rhBMP-2/ACS induziu formação óssea de melhor qualidade quando comparado ao enxeto de osso autógeno na elevação de assoalho de seios maxilares.

Kao et.al., (2012) avaliaram histologicamente a formação óssea em elevação de seio maxilar em 2 grupos, somente com Bio-Oss® e com adição de rhBMP-2/ACS(INFUSE®) na relação de 80 para 20. O experimento foi realizado em 22 pacientes, com maxila atrófica e 5mm de altura residual mínima, medidos em radiografias panorâmicas e CTs. Foram analisadas em 10 amostras de cada grupo, a proporção de Bio-Oss, osso lamelar e medular além do tecido conjuntivo por delimitação das áreas em imagens de microscópio óptico, com ampliações de 25x e 100x. Nas amostras foram avaliadas histologicamente a porcentagem de osso neoformado, biomaterial Bio-Oss® remanescente, osso medular e tecido conjuntivo. No grupo com BMP encontraram menor quantidade de Bio-Oss® remanescente. No grupo sem BMP a neoformação óssea e novo osso adjacente ao Bio-Oss® foram maiores e o espaço medular foi menor, concluindo que Bio-Oss® associado a rhBMP-2 apresentou menos neoformação óssea que Bio-Oss® sozinho.

Polo et.al., (2013) compararam β -TCP, BCP e BBM utilizados como carreadores adicionais à rhBMP-2 em calvária de coelhos. Após 14 semanas, observaram por histomorfometria que área óssea dos grupos de β -TCP, BCP tratados com a proteína foi maior do que não tratados, e também que a rhBMP-2 acelerou a biodegradação do BBM e β -TCP. A análise por microtomografia computadorizada mostrou maior volume ósseo e menor volume de material residual dos mesmos. No entanto, não houve diferença significativa nas amostras com BBM. Os autores concluíram que rhBMP-2 associada ao BCP e β -TCP como carreadores adicionais aumenta significativamente a formação óssea.

Outros autores avaliaram Bio-Oss® block (Geistlich, Wolhusen, Suíça) associado a rhBMP-2 ou rhVEGF ou a combinação dos fatores de crescimento. Os dados mostraram um ligeiro aumento sem diferença significativa na formação óssea. Concluíram que os fatores de crescimento utilizados não aumentaram a neoformação óssea quando associados aos biomateriais estudados neste modelo experimental, em defeitos críticos na calvária de porcos adultos (SCHMITT et al., 2013).

Recentemente, um estudo clínico randomizado comparou aumento horizontal de crista em maxila atrófica com enxerto ósseo autógeno e rhBMP-2/ACS em humanos. A diferença no protocolo deste estudo foi a utilização da malha de titânio juntamente com o rhBMP-2/ACS, provendo espaço e estabilidade para o reparo,

minimizando os traumas e a compressão durante os estágios iniciais críticos do reparo ósseo. Após 6 meses, os resultados não mostraram diferenças entre os grupos no aumento ósseo horizontal, número de implantes, estabilidade primária e sobrevida, indicando que a utilização de rhBMP-2/ACS pode ser uma alternativa ao enxerto ósseo autógeno (de FREITAS et al., 2013).

3. PROPOSIÇÃO

O propósito do presente estudo foi analisar o emprego da rhBMP-2 associada ao enxerto osso mineral bovino em aumento ósseo vertical em tíbia de coelhos com e sem membranas de colágeno (ACS) , por meio de análise microtomográfica e histológica.

4. MATERIAL E MÉTODOS

A pesquisa foi realizada com aprovação prévia do Comitê de Ética no Uso de Animais (CEUA) da Universidade de Santo Amaro – UNISA nº 18-2012, (anexo 1).

Este estudo foi derivado de um trabalho anterior do nosso grupo de pesquisa (coloque a referencia do Guilherme), Foram utilizadas 18 coelhas fêmeas da raça Nova Zelândia, pesando de 3,5 a 4,0 kg, com 11 a 15 meses de idade originados de criadouro particular. Os animais ficaram no Biotério da UNISA em observação clínica inicial de 7 dias para avaliação do estado de saúde, sendo submetidos a exames laboratoriais de sangue e fezes pelos médicos veterinários e mantidos sob condições ambientais controladas de ventilação e temperatura (ao redor de 22° C), foram alimentados com ração Nutríara (Paulinia, São Paulo, Brasil) e água administrada *ad libitum*. Todos os procedimentos cirúrgicos foram realizados no laboratório multidisciplinar de técnica cirúrgica da UNISA.

4.1 Procedimentos cirúrgicos¹

Antes de cada intervenção cirúrgica, os animais foram pesados e anestesiados de acordo com o protocolo pelos médicos veterinários da UNISA : de Cetamina- 30 - 50 mg/kg/IM, Xilasina- 5 – 10 mg/kg/IM e Meperidina- 5 – 10 mg/kg/IM.

Inicialmente, foi realizada a tricotomia da tíbia seguida de antissepsia da região com clorexidina a 2% (Rioquímica, São José do Rio Preto, Brasil). Foi aplicada anestesia intramuscular, infiltrativa na tíbia do animal, com cloridrato de mepivacaína a 2% com epinefrina 1:100.000 (Scandicaine-Septodont, DFL, Rio de Janeiro, RJ)(Fig.1). A seguir foram realizadas as incisões pela técnica de retalho dividido com incisão longitudinal do plano cutâneo ao longo da tíbia com bisturi e lâminas nº5, depois foi realizada a divulsão do plano muscular com tesoura Metzemaum curva (Quinelato, Rio Claro, Brasil) e os tecidos foram descolados. Após a exposição da tíbia, foram realizadas a decorticalização com brocas esféricas nº 2 sob refrigeração nas áreas de enxertia previamente ao tratamento(Fig.2).

Em cada tíbia, dois blocos de enxerto de osso mineral bovino (Critéria, Brasil) retangulares de 5 mm de altura, 5mm de largura e 6mm de comprimento foram fixados com um parafuso de enxertia (Dentoflex, SP, Brasil) com dimensões de 1,4mm de diâmetro por 10mm de comprimento, sendo um na região medial da

epífise proximal e outro no terço distal da epífise proximal, separados pelo menos 5mm entre eles(Fig.3).

Os blocos foram distribuídos em quatro grupos experimentais de acordo com o tratamento:

Grupo 1 (G1): apenas osso mineral bovino

Grupo 2 (G2): osso mineral bovino + Membrana de colágeno (ACS)

Grupo 3 (G3): osso mineral bovino + rhbmp-2

Grupo 4 (G4): osso mineral bovino + rhbmp-2 + + Membrana de colágeno (ACS)

Cada bloco recebeu o tratamento indicado de acordo com os grupos experimentais determinados previamente: G1 somente o enxerto de osso mineral bovino, G2 osso mineral bovino e membrana de colágeno (ACS) provenientes do kit rhBMP-2(INFUSE®, Memphis, EUA), G3 osso mineral bovino e fator de crescimento rhBMP-2(INFUSE®, Memphis, EUA) a 1,3125 mg/ml e G4 osso mineral bovino e membrana de ACS acrescidos de rhBMP-2 a 1,3125 mg/ml(Fig.4 e 5).

A técnica de síntese foi a mesma para todos os grupos com sutura em 2 planos livres de tensão com pontos simples de fios de sutura Mononylon Ethicon 5-0 (Johnson & Johnson, Brasil) no plano muscular e 4-0 no plano cutâneo(Fig.6).

No controle pós-operatório, os animais foram medicados com antibiótico Enrofloxacina 5g – 5-10mg/kg SC/10dias, anti-inflamatório Meloxicam – 0,2mg/kg SC/3dias, antisséptico Iodopovidine e Rifomicina spray. Foi realizada assepsia, troca dos curativos e bandagens a cada 3 dias com esparadrapo tipo micropore ao redor das tíbias protegendo as feridas cirúrgicas durante três semanas sob supervisão diária dos médicos veterinários e do pesquisador.

4.2 Eutanásia dos animais e coleta da amostra

Após doze semanas, as coelhas foram sacrificadas por aprofundamento anestésico e injeção letal pelos médicos veterinários seguindo o protocolo utilizado: Cetamina- 30 mg/kg/IM; Xilasina- 5 – 10 mg/kg/IM; Tiopental- 20 mg/kg/IV e Cloreto de potássio – 19,1% - 1 ampola/animal.

Realizadas a tricotomia, os tecidos foram incisados, dissecados e tecidos ósseos expostos(Fig.7). A amostra do animal contendo a tíbia e os tecidos integrados foi removida com o disco diamantado e colocada num recipiente contendo paraformaldeído a 4% por 48 horas para fixação, em seguida foram transferidas para solução de etanol a 70% para posterior processamento (Fig 8-12).

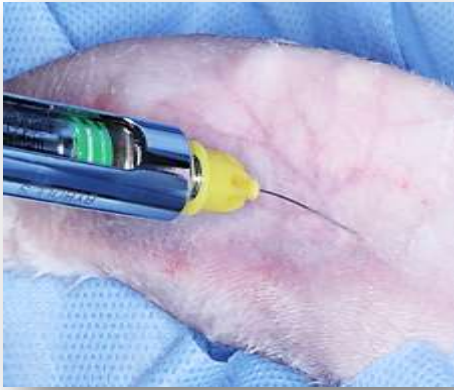

Figura 1

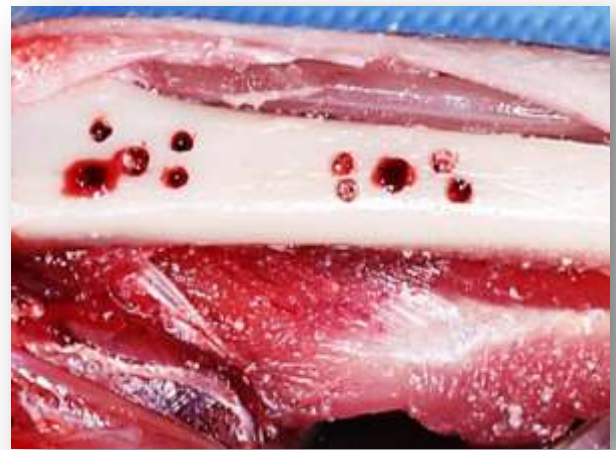

Figura 2

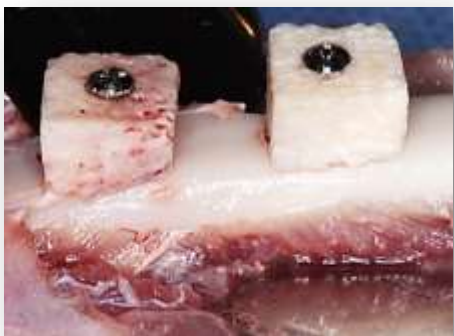

Figura 3

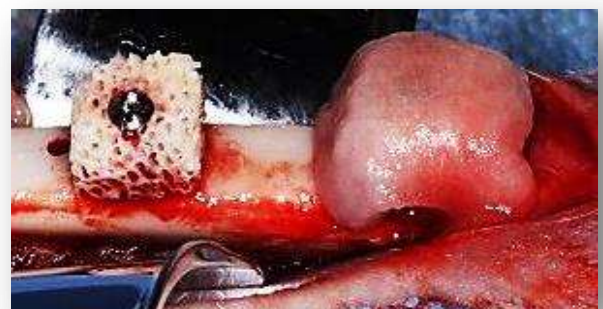

Figura 4

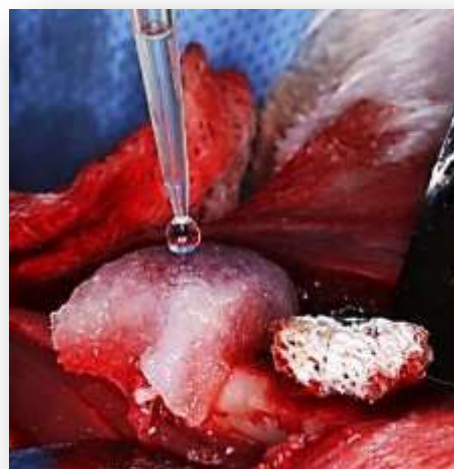

Figura 5

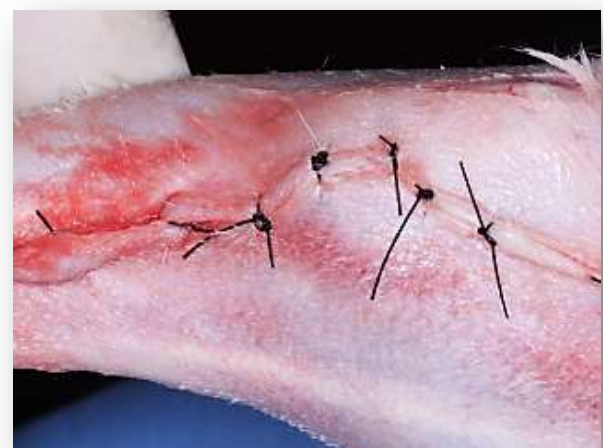

Figura 6

- FIGURA 1** Anestesia Infiltrativa Complementar para Controle de Hemostasia
- FIGURA 2** Área Receptora Decorticalizada em Tíbia de Coelho
- FIGURA 3** Fixação de Blocos de Osso Mineral Bovino Inorgânico (BBM)
- FIGURA 4** Membrana de Colágeno Bovino Absorvível tipo I - ACS recobrindo o Bloco de BBM
- FIGURA 5** Aplicação de rhBMP-2 sobre a Membrana ACS tipo 1
- FIGURA 6** Sutura em Dois Planos da Área Cirúrgica do Enxerto

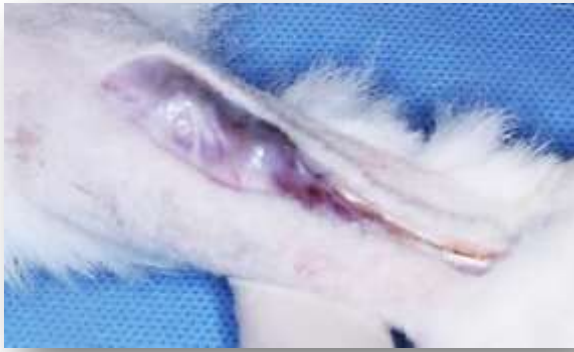

Figura 7

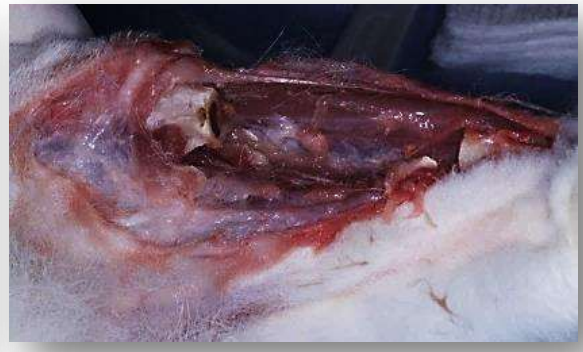

Figura 8

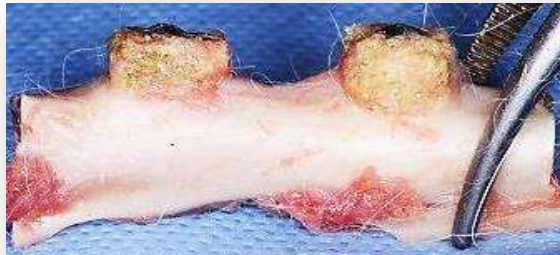

Figura 9



Figura 10

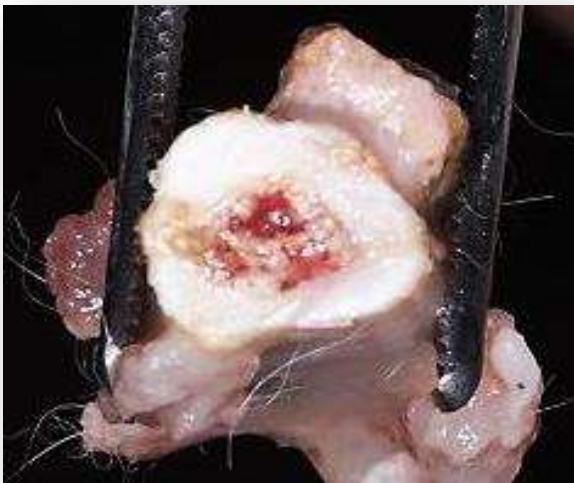

Figura 11



Figura 12

- FIGURA 7** Preparo para Remoção de Amostra de Animal após 12 semanas de Reparo Ósseo
- FIGURA 8** Tibia de Coelho após Remoção da Amostra
- FIGURA 9** Tibia Removida com os Blocos
- FIGURA 10** Vista Lateral da Amostra
- FIGURA 11** Vista Transversal da Amostra
- FIGURA 12** As Amostras Armazenadas em Paraformaldeído a 4% para Fixação

Análise por microtomografia computadorizada (μ TC)

A análise por μ TC foi realizada na Faculdade de Odontologia de Araraquara – UNESP.

Vinte e oito amostras (n=7/grupo) foram cedidas pelo mestrando Guilherme Pirágime Contador, e previamente preparadas, permanecendo hidratadas em solução salina a 0,9% durante o processo de escaneamento com o sistema de microtomografia computadorizada Skyscan 1176 (Skyscan, Aartselaar, Bélgica) com as seguintes especificações do equipamento (Tabela1) (Fig.13-16)

Tabela 1. Parâmetros de ajuste do microtomógrafo Skyscan® modelo1176.

Voltagem da fonte de raio-X		49	kV
Corrente da fonte de raio-X		200	μ m
Filtro de alumínio/otimização do contraste(espessura)		0,5	mm
Ângulo de rotação		360	°
Passo de rotação		0,4	°
Numero de imagens por escaneamento		270	
Média		3	quadros
Tempo de exposição		1180	ms
Resolução da imagem (tamanho do voxel)		17,2	μ m
Phantoms de BMD (Skyscan)	diâmetro	4,0	mm
	Comprimento	5,5	mm
	Densidade hidroxiapatita	0,25	g/cm ³
	Densidade hidroxiapatita	0,75	g/cm ³

A reconstrução das imagens 2D (Fig. 17-18) e 3D (Fig. 19-20) foi realizada com o softwareNRecon (Skyscan, Bélgica)(Tabela 2). Após a reconstrução das imagens, a análise foi realizada utilizando software Ct-analyser (Skyscan, Bélgica) para o cálculo de volume. A análise tridimensional foi realizada com utilização de função 3D do programa CT-Analyser.

Os dados avaliados foram volume ósseo (BV) em mm³, volume total de tecido (TV) em mm³, porcentagem de volume ósseo no volume total de tecido (BV/TV) em %, espessura trabecular (Tb.Th) em mm, número de trabéculas (Tb.N)

em mm, separação de trabéculas (Tb.Sp) em mm e densidade mineral óssea (BMD) em cm³.

Tabela 2 - Parâmetros de ajuste do programa Skyscan NRecon

Skyscan NRecon	software de reconstrução	v. 1.6.6.0
	2 imagens	1000x1000 pixels
	Correção de “ <i>ring artefact</i> ”	0
	Correção de “ <i>backscatering</i> ”	0

As imagens em 3D foram reconstruídas pelo software CT-Analyser e CT-Volume, Imagens Reconstruídas em 3Dimensões dos quatro grupos em cortes laterais e transversais, (24-A1/A2) Grupo 1 - apenas osso bovino(BBM) , (24-B1/B2) Grupo 2 – osso bovino e membrana de colágeno absorvível (BBM mais ACS) , (24-C1/C2) Grupo3 – osso bovino e rhBMP-2 (BBM mais rhBMP-2) e (24-D1/D2) Grupo 4 – osso bovino com rhBMP-2 e membrana de colágeno absorvível (BBM mais rhBMP-2 e ACS)

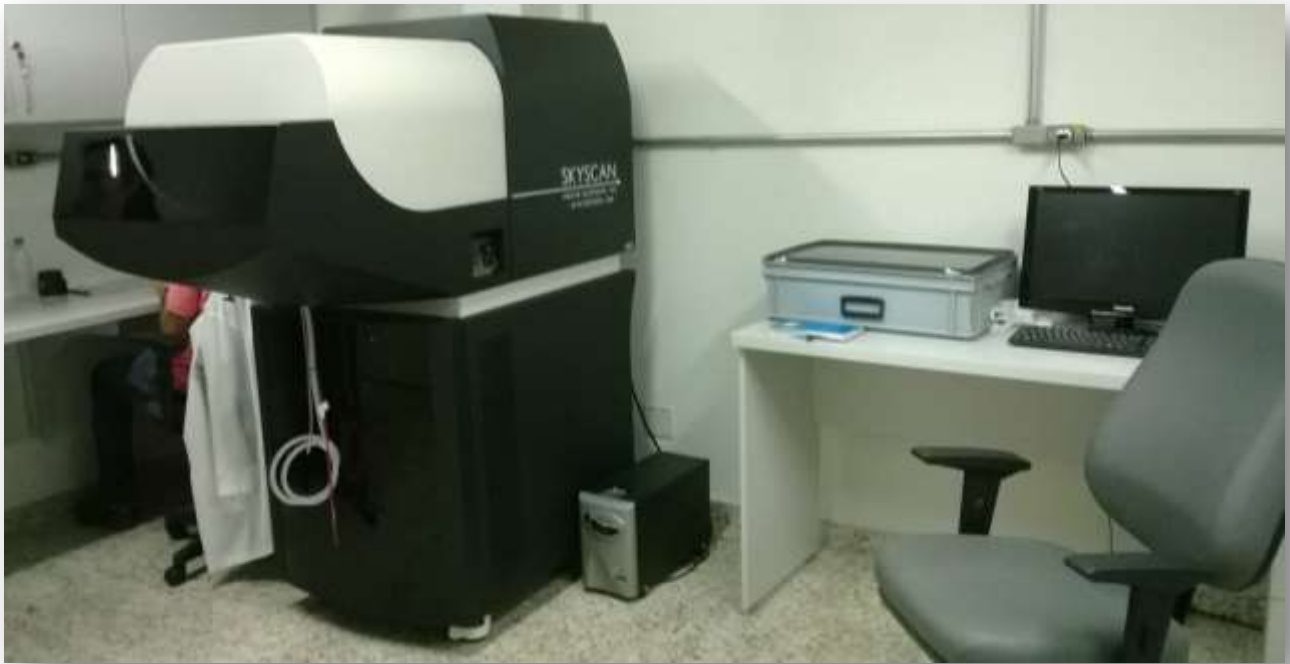

Figura 13

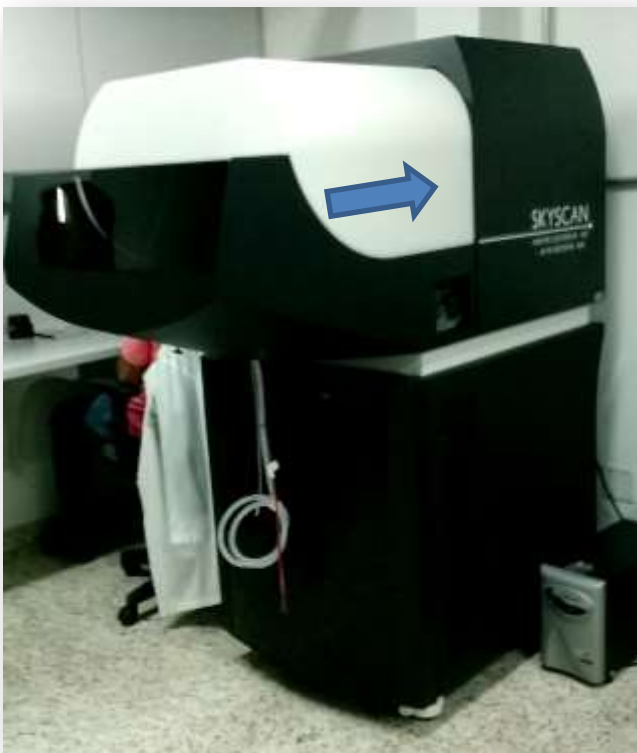

Figura 14



Figura 15



Figura 16

- FIGURA 13 e 14** **Micro Tomógrafo SKYSCAN®1176 com capacidade para escaneamento in vivo (ratos e tíbia de coelhos)**
- FIGURA 15** **Detalhe da Abertura do Compartimento do Microtomógrafo SKYSCAN®1176**
- FIGURA 16** **Mesa Escaneadora do Microtomógrafo SKYSCAN®1176 com monitoramento de sinais vitais dos animais**

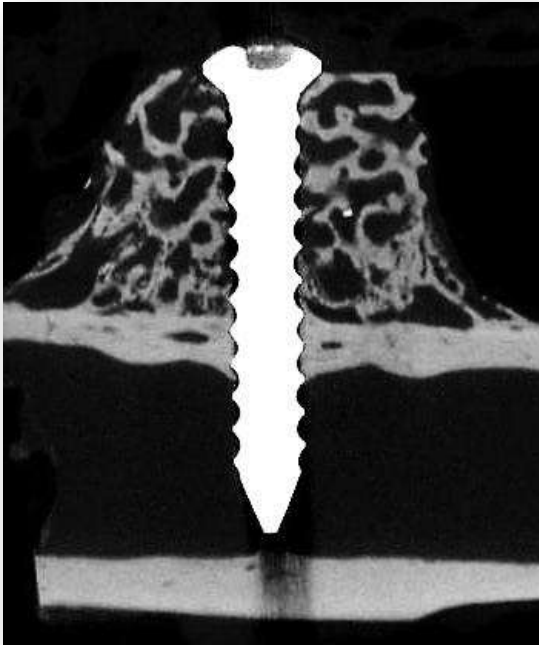


Figura 17

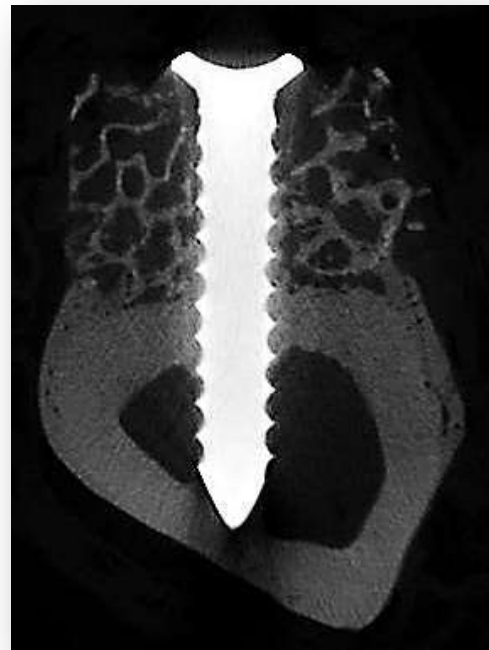

Figura 18



Figura 19

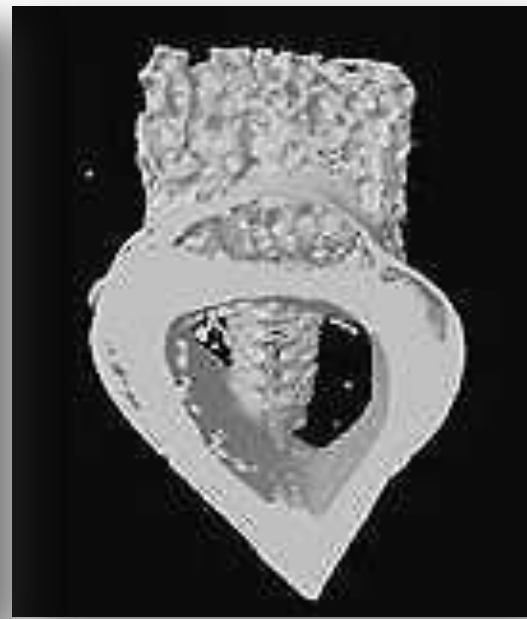

Figura 20

FIGURA 17 Imagem Reconstruída 2D de Amostra (vista lateral)

FIGURA 18 Imagem Reconstruída 2D de Amostra (vista transversal)

FIGURA 19 Imagem Reconstruída 3D de Amostra (vista lateral)

FIGURA 20 Imagem Reconstruída 3D de Amostra (vista transversal)

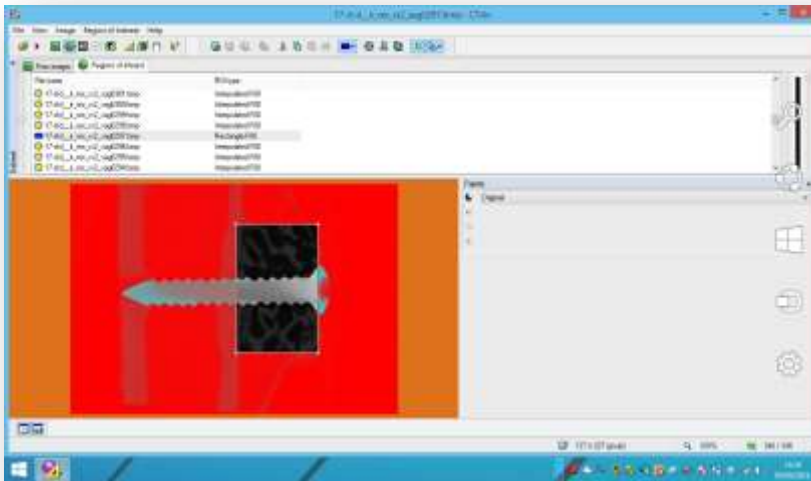


Figura 21




Figura 22

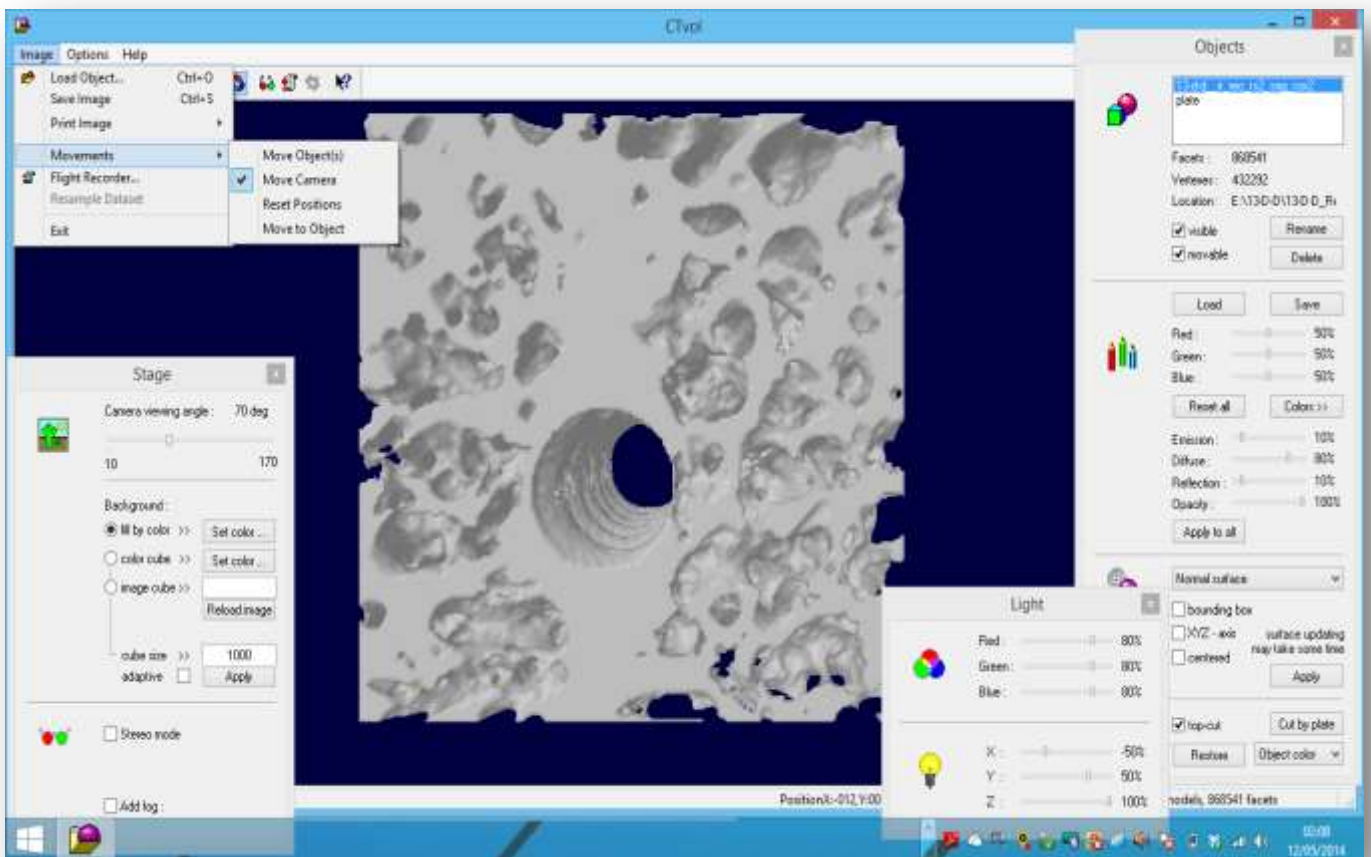


Figura 23

FIGURA 21 Determinação da Região de Interesse (ROI) no Software CT-Analysér

FIGURA 22 Binarização da ROI

FIGURA 23 Obtenção de Imagem 3D da ROI previamente determinada por meio do Software CT-Volume. Para a análise, os implantes são excluídos do bloco.

Análise histológica

Os blocos foram desidratados em série crescente de etanol (60 - 100%) e, posteriormente, infiltrados e polimerizados em resina fotopolimerizável (Technovit 7200 VLC, Kultzer Heraeus GmbH & Co., Wehrheim, Alemanha) (Fig.24) . Os blocos foram cortados em um ponto central usando um sistema de corte e desgaste Sistema EXAKT® (Exakt Apparatebau, Hamburgo, Alemanha) (Fig,. 25-A e 25-B). As seções de corte que compuseram as lâminas foram de aproximadamente 120 µm de espessura e corados com azul de Stevenel associado à fucsina ácida (Fig.26).

As imagens foram capturadas e analisadas em um microscópio de luz LEICA microsystem GmbH, Wetzlar, Alemanha) em aumento de 200x (Fig.27). Foi criada um ROI com dimensões pré-definida (incluir a medida do ROI)s(Fig.31-A-C) bilateralmente ao parafuso de fixação, totalizando duas imagens para cada amostra. As avaliações histomorfométricas foram realizadas por um examinador treinado e cegado, utilizando o software ImageJ® para análise de imagem. ajustes de HSB- Hue, Saturation, Brightnes Foram determinados os seguintes parâmetros: área de tecido ósseo (mm^2), área de material remanescente (mm^2) e área total de tecido (mm^2) (Fig.32A-F).

Análise Estatística

Todos os dados obtidos foram avaliados utilizando-se GraphPad software 5.0 (GraphPad Software Inc., San Diego, CA, USA). As comparações entre cada grupo foram analisadas por teste ANOVA seguido de teste de Tukey para determinar presença de diferenças significantes de grupos para todas as análises. Em todos os procedimentos, foi adotado um nível de significância de 5% para a tomada da decisão quanto à validade da hipótese testada.



Figura 24



Figura 25-A



Figura 25-B



Figura 26

FIGURA 24 Forno de polimerização do Sistema EXAKT® para fotopolimerização de resina fotopolimerizável (Technovit 7200 VLC, Kultzer Heraeus)

FIGURA 25-A e B Sistema EXAKT® de corte e desgaste (Exakt Apparatebau)

FIGURA 26 Lâmina preparada pelo Sistema EXAKT®

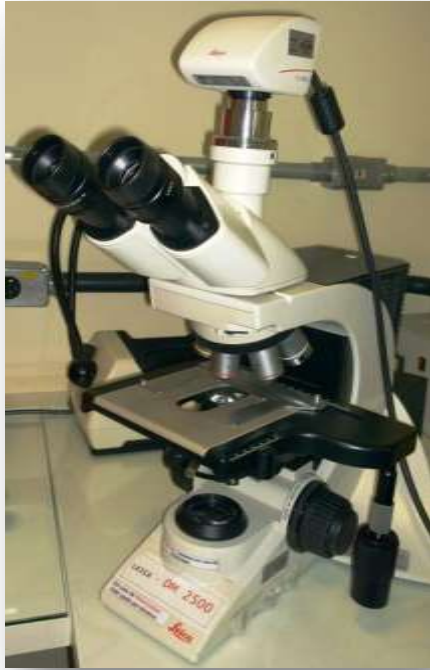

Figura 27



Figura 28



Figura 29



Figura 30

- FIGURA 27** Microscópio de luz LEICA Modelo DM 2500
- FIGURA 28** Captura de Imagem Histológica do Microscópio de Luz
- FIGURA 29** Corte Histológico obtido pelo Sistema EXAKT
- FIGURA 30** Fotomicrografia da Amostra, Coloração Azul de Stevenel e Fucsina Ácida, com Aumento de 100x

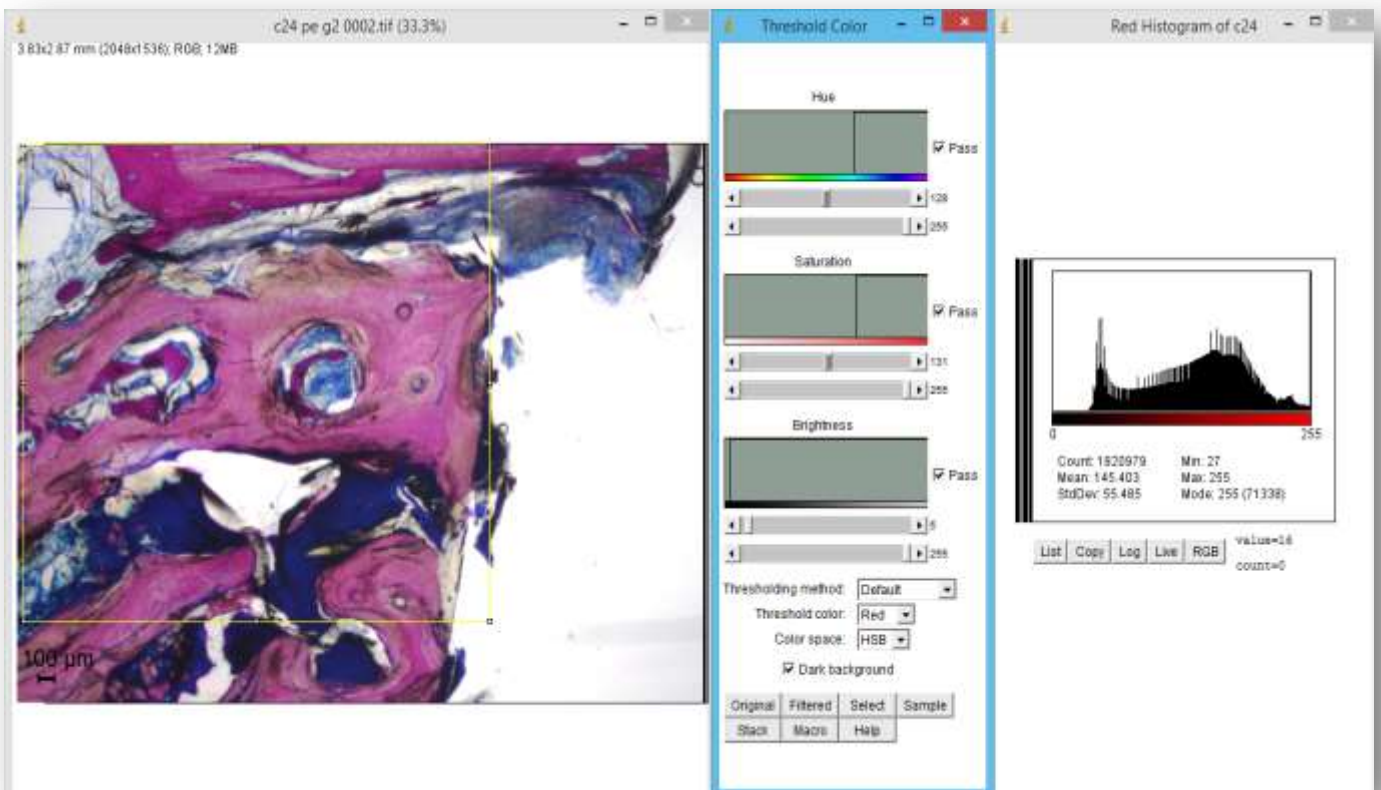


Figura 31-A

Figura 31-B

Figura 31-C

FIGURA 31-A Image J - Deterinação da ROI na Análise Histológica (em amarelo)

FIGURA 31-B Ajuste de “Threshold” Colorido

FIGURA 31-C Histograma da Cor Vermelha na ROI da Análise Histológica

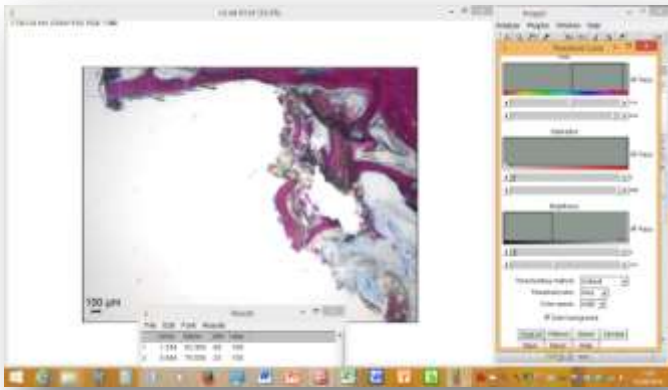


Figura 32-A

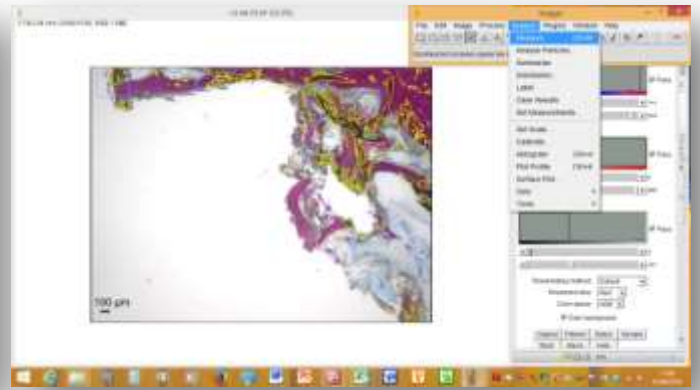


Figura 32-B

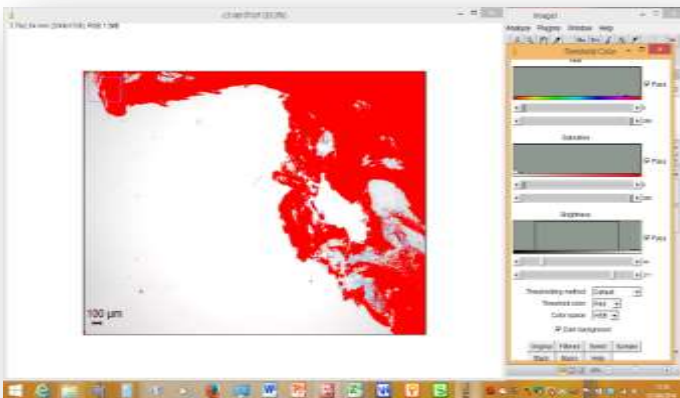


Figura 32-C

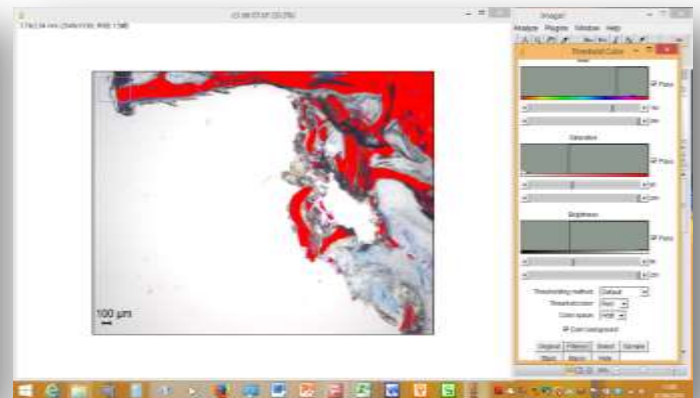


Figura 32-D

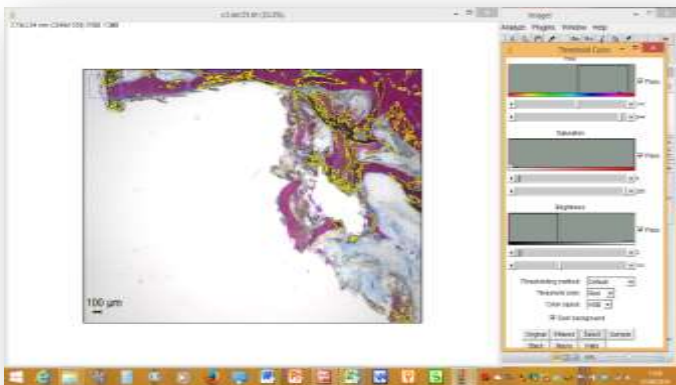


Figura 32-E

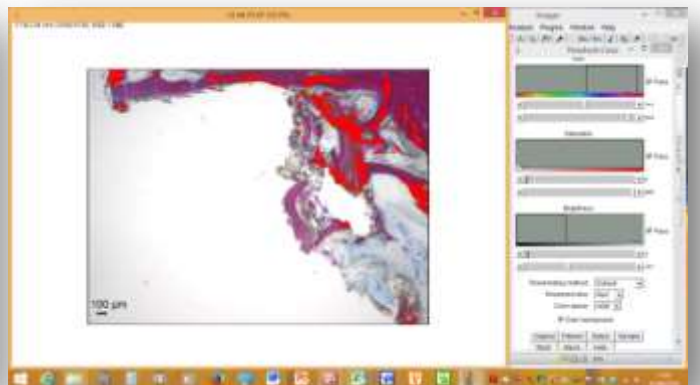


Figura 32-F

FIGURA 32 - Utilização do software ImageJ versão 1.47t para avaliações histomorfométricas.(32-A) utilização de ferramenta de ajuste de threshold ou limiar de cores para a área de interesse ; (32-B) ajuste de parâmetros HSB – Hue , Saturation, Brightness para selecionar áreas de interesse através de ajuste no histograma (32-C)seleção da área total de tecido formado utilizando filtro vermelho; (32-D) seleção de área de tecido ósseo neoformado utilizando filtro vermelho; (32-E) e (32-F) seleção e mensuração de área de biomaterial remanescente .

5. RESULTADOS

5.1 Micro TC

As reconstruções das imagens dos cortes microtomográficos foram analisadas quanto à quantidade e qualidade ósseas pela relação entre o volume ósseo e tecido formado e a anisotropia das trabéculas ósseas pela quantidade, espessura, separação e densidade óssea mineral. A análise foi realizada individualmente para cada variável.

5.1.1 Volume de tecido mineralizado (BV)

O valor desta variável é expresso em mm^3 e está sintetizado no gráfico 1 que avalia todos os grupos em relação à variável BV, osso formado mais osso pré-existente. O gráfico apresenta a média e o desvio padrão dos 4 grupos, no qual os maiores valores são expressos pelo grupo 1, seguido pelo grupo 2, depois pelo grupo 3 P. Os piores valores foram expressos pelo grupo 4, porém não houve diferenças estatisticamente significantes entre os grupos para esta variável (Tabela 3-Gráfico1).

5.1.2 Percentual do Volume de tecido mineralizado (BV/TV)

O valor desta variável é expresso em % e representa a relação do volume ósseo na totalidade dos tecidos formados e está apresentado no gráfico 2, com a média e o desvio padrão dos quatro grupos, o grupo 1 apresenta o maior percentual de volume ósseo do grupo, seguido pelos grupos 2, 3 4, .., todavia, não observou-se diferenças estatisticamente significantes entre os grupos para esta variável (Tabela 3-Gráfico 2).

5.1.3 Número de trabéculas ósseas (Tb.N)

O valor desta variável é expresso em $1/\text{mm}$ e indica a quantidade de trabéculas ósseas presentes por mm . O comportamento amostral e o desvio padrão dos quatro grupos estão representados no gráfico 3. O comportamento nesta variável se repete com o maior número de trabéculas presente no grupo 1, seguido

pelos grupos 2, 3 e 4, Não houve diferenças estatisticamente significantes entre os grupos para esta variável (Tabela 3-Gráfico 3).

5.1.4 Espessura de trabéculas ósseas (Tb.th)

O valor da espessura das trabéculas ósseas está expresso em mm com o comportamento amostral, média e desvio padrão dos quatro grupos expressos no gráfico 4, onde a maior espessura trabecular é apresentado pelo grupo 3, seguido pelo grupo 4 e depois pelo grupo 2, . Nesta variável, o grupo que apresentou a menor espessura trabecular foi o grupo 1. Tendo em vista que, quanto menor a espessura trabecular melhor poderá ser a qualidade óssea com o aumento do numérico. Porém, as diferenças não foram estatisticamente significantes entre os grupos (Tabela 3-Gráfico 4).

5.1.5 Separação de trabéculas ósseas (Tb.Sp)

Esta variável é expressa em mm e está representada no gráfico 5, com comparação amostral e desvio padrão dos quatro grupos. Nesta variável, o grupo 2, apresenta a maior separação entre as trabéculas, seguida pelo grupo 4, , que depois é seguida pelo grupo 3. Novamente o grupo 1, apresentou o menor valor nesta variável, sendo que nesta variável, o menor valor pode significar trabeculado mais compacto e qualidade óssea melhor, desde que venha acompanhado de maior número de trabéculas ósseas. No entanto, As diferenças não foram estatisticamente significantes entre os grupos (Tabela 3-Gráfico 5).

5.1.6 Densidade mineral óssea (BMD)

A densidade mineral óssea é uma variável expressa em g/cm^3 e na comparação amostral, o grupo 1 apresenta valor maior, seguida pelo grupo 3 e depois pelos grupos 2 e 4. No entanto, estas variações não apresentaram significância estatística (Tabela 3-Gráfico 6).

Tabela 3 – Resultados da Análise microCT com softwares CT-Analyser e CT-Volume

	G1 (n=7)	G2 (n=7)	G3 (n=7)	G4 (n=7)	P
Volume do tecido mineralizado (mm ³)	125,70±13,75	112,33±40,65	107,48±19,20	100,02±16,62	0.09
Relação entre Volume e Tecido formado (%)	46,93±5,13	41,93±15,18	40,13±7,17	36,85±6,20	0.34
Número de Trabéculas Ósseas (1/mm)	0,42±0,05	0,42±0,05	0,48±0,14	0,46±0,09	0.56
Espessura de Trabéculas Ósseas (mm)	1,09±0,11	0,94±0,31	0,87±0,27	0,81±0,20	0.21
Separação de Trabéculas Ósseas	0,66±0,06	0,88±0,58	0,72±0,17	0,75±0,12	0.63
Densidade mineral óssea (cm ³)	0,65±0,08	0,56±0,20	0,57±0,05	0,55±0,09	0.52

Imagens reconstruídas

As imagem reconstruída 3D são apresentadas nas Figuras 34-A1 a D2, conforme os grupos: Fiiguras A1/A2 do Grupo 1 ,apenas com BBM , Figuras 34-B1/B2 do Grupo 2, com BBM mais ACS , Figuras 34-C1/C2 do Grupo3 com BBM mais rhBMP-2 e Figuras 34-D1/D2 do Grupo 4 com BBM mais rhBMP-2 e ACS; as reconstruções são aapresentadas em cortes laterais e transversais.

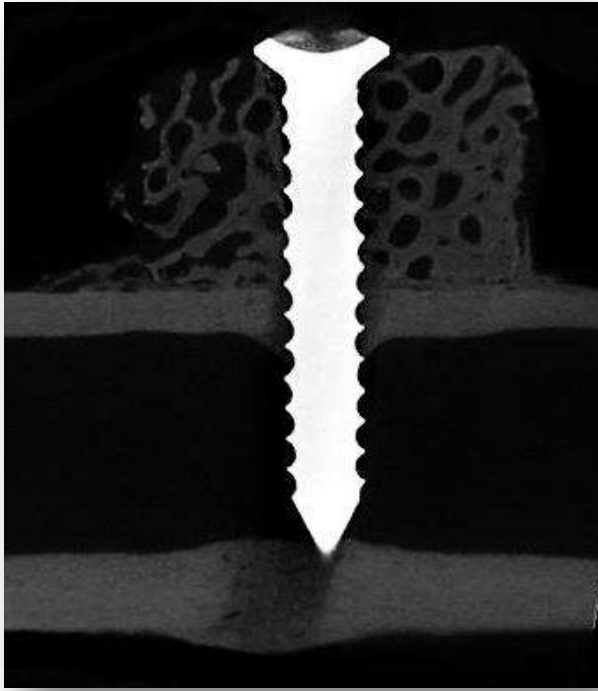


Figura 33-A

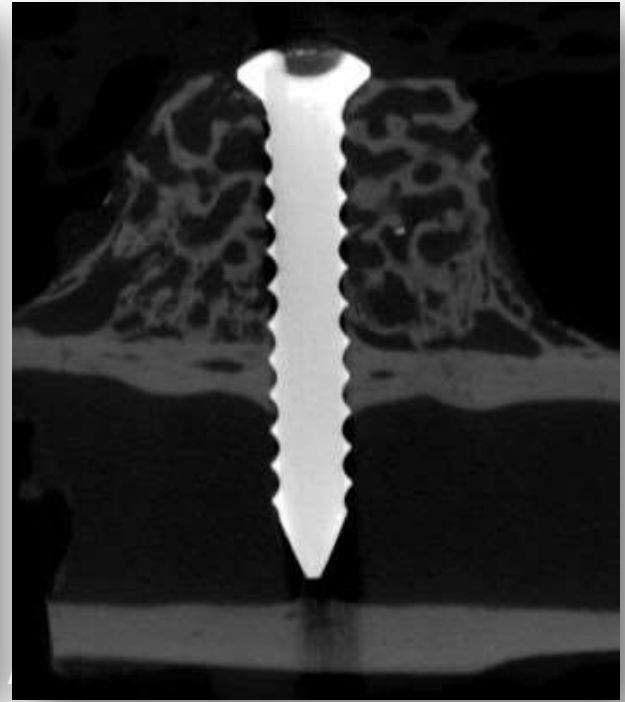


Figura 33-B

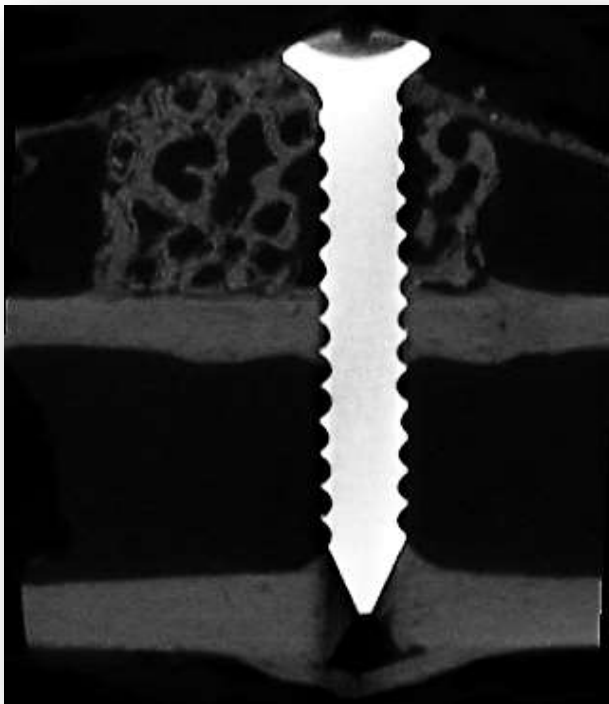


Figura 33-C

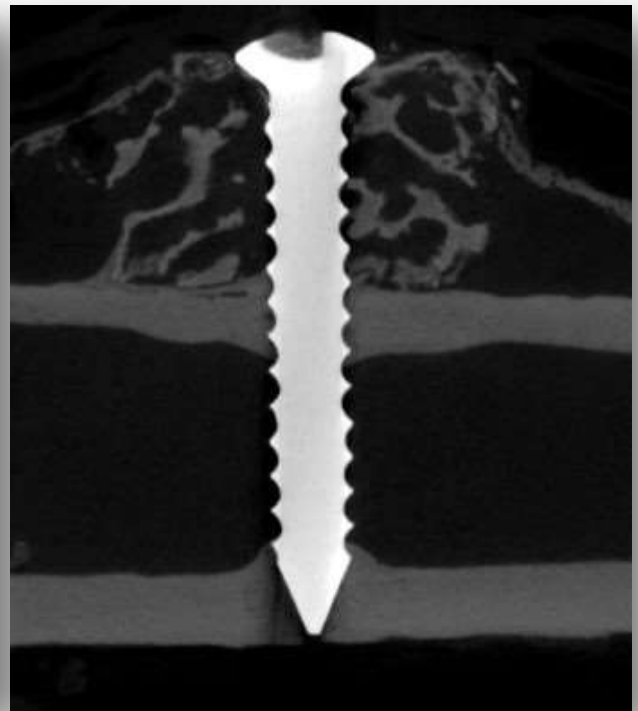


Figura 33-D

FIGURA 33- Imagens 2D representativas de cada grupo experimental obtidas pela microtomografia computadorizada. (33-A) Grupo 1. (33-B) Grupo 2. (33-C) Grupo 3. (33-D) Grupo 4.

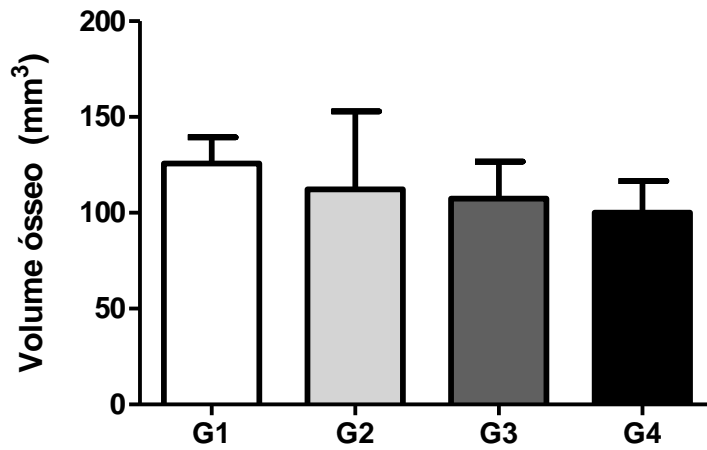


Grafico 1. Volume do tecido ósseo formado – Análise μ CT
Não foi encontrada diferença estatística ANOVA $P > 0,05$

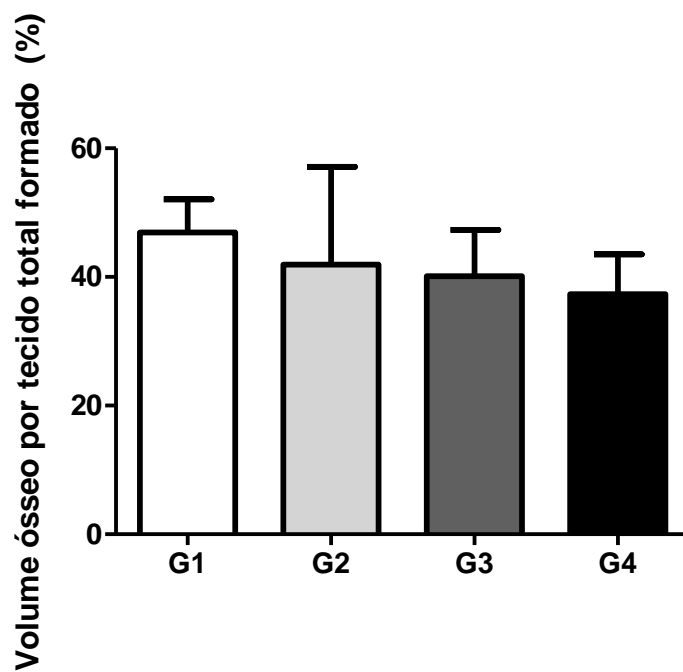


Grafico 2 Relação entre o Volume e o Tecido formado – Análise μ CT
Não foi encontrada diferença estatística ANOVA $P > 0,05$

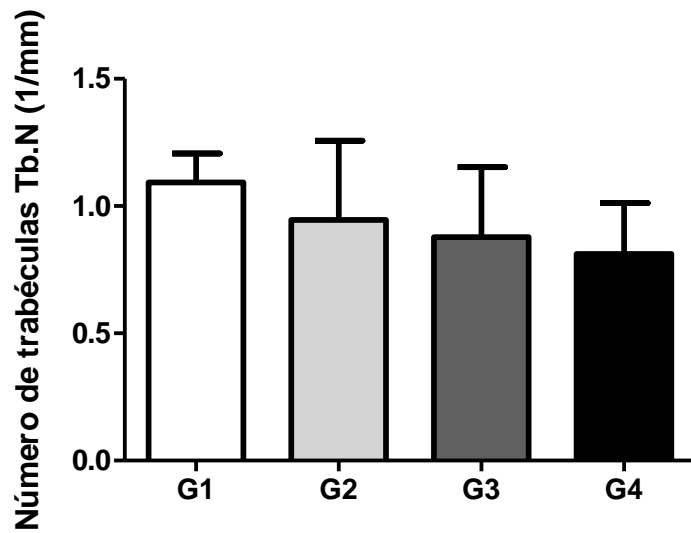


Gráfico 3 Número de Trabéculas Ósseas – Análise μ CT
Não foi encontrada diferença estatística ANOVA $P > 0,05$

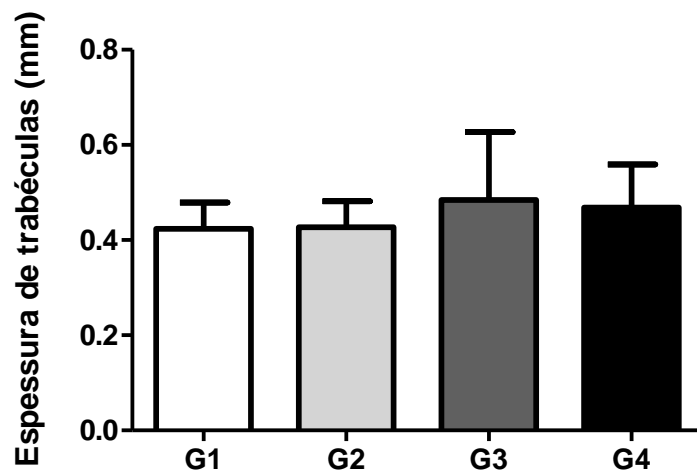


Gráfico 4 Espessura de Trabéculas Ósseas – Análise μ CT
Não foi encontrada diferença estatística ANOVA $P > 0,05$

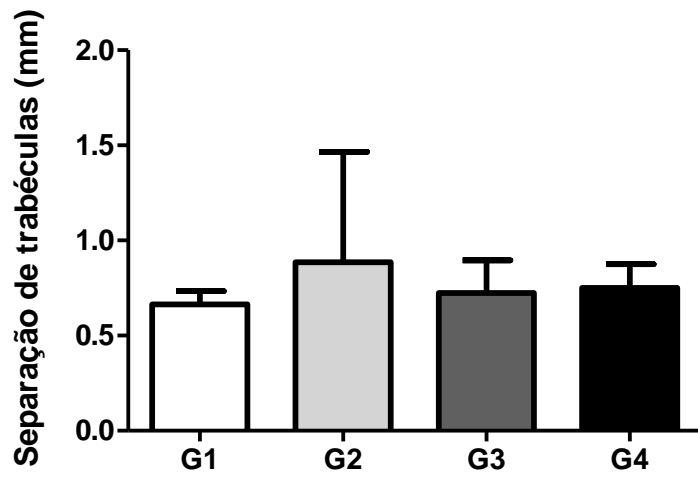


Gráfico 5 Separação de Trabéculas Ósseas – Análise μ CT
Não foi encontrada diferença estatística ANOVA $P > 0,05$

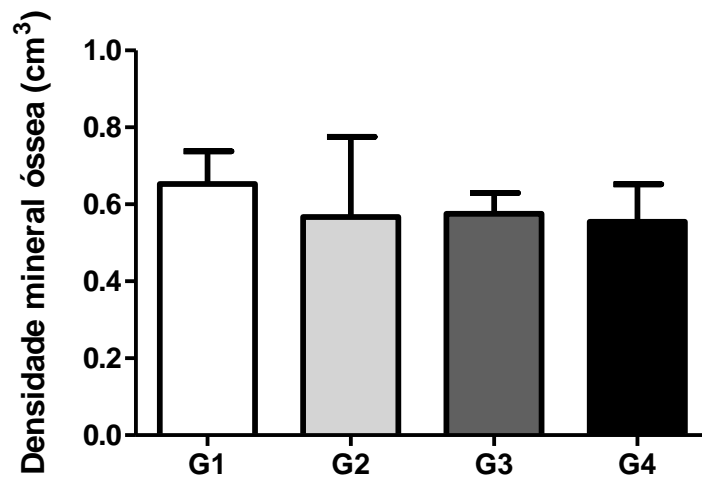


Gráfico 6 Densidade Mineral Óssea – Análise μ CT
Não foi encontrada diferença estatística ANOVA $P > 0,05$

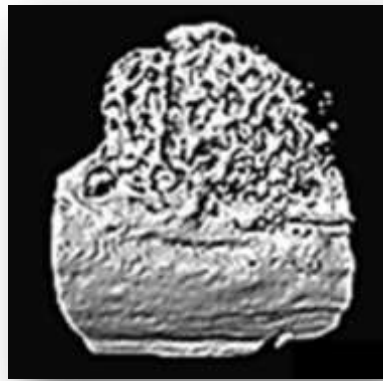


Figura 34-A1

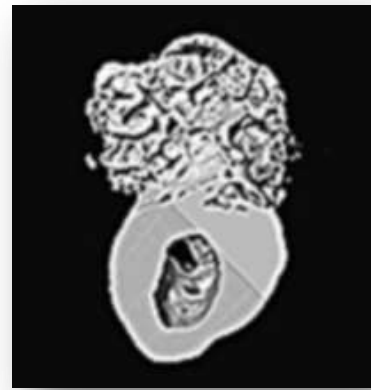

Figura 34-A2

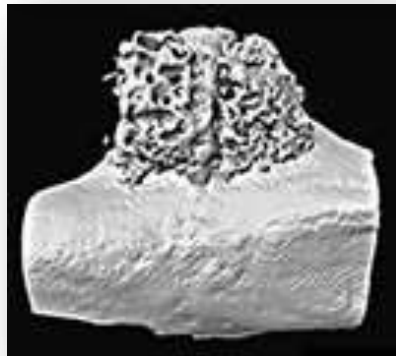


Figura 34-B1

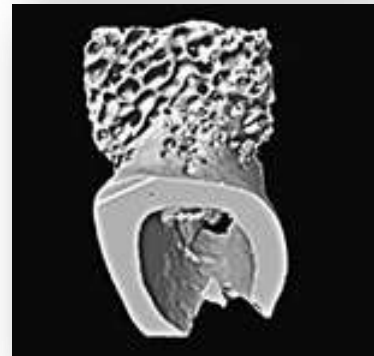

Figura 34-B2




Figura 34-C1



Figura 34-C2

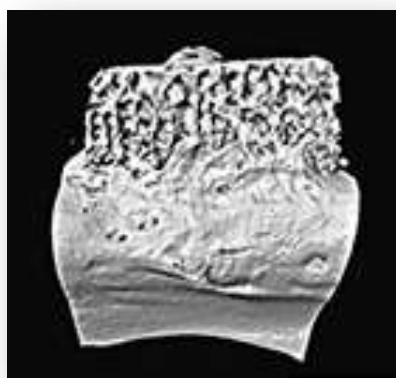


Figura 34-D1

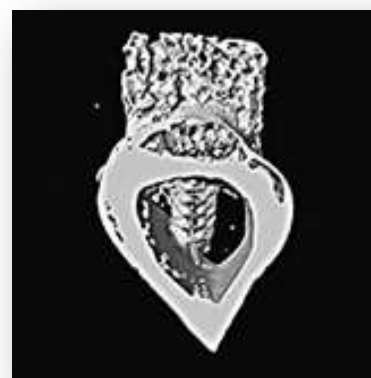

Figura 34-D2

FIGURA 34 Imagem Reconstruída 3D (34-A1/A2) Grupo 1 (apenas BBM) , (34-B1/B2) Grupo 2 (BBM mais ACS) , (34-C1/C2) Grupo3 (BBM mais rhBMP-2) e (34-D1/D2) Grupo 4 (BBM mais rhBMP-2 e ACS); cortes laterais e transversais

5.2 Análise Histológica

As lâminas histológicas foram preparadas pelo Sistema Exakt com seções de corte das lâminas em aproximadamente 120 µm de espessura, corados com azul de Stevenel associado a fucsina ácida. A análise foi feita em microscópio óptico Leika DM2500 em aumentos de 200x.

Em todos os cortes histológicos avaliados observou-se ausência de processo inflamatório, e integração do biomaterial ao osso preexistente do leito receptor, verificando um bom padrão de reparação óssea com mineralização dentro da normalidade. Observou-se osso de padrão trabecular, que se modifica em sua quantidade de tecido ósseo ao longo do corte histológico. Além disso, todos os grupos apresentaram regiões de neoformação óssea entremeados ao biomaterial residual. Sendo assim, as partículas do biomaterial remanescentes se encontraram em interação pela aposição óssea na sua superfície. O espaço medular ósseo apresentou-se variado em seu volume ao longo do osso, encontrando-se em maior ou menor quantidade. Por outro lado, a medula hematopoiética mostrou-se presente em locais eventuais (Figura 35).

Os cortes histológicos foram avaliados quanto às seguintes variáveis: área total de tecido, área de osso formado e área de biomaterial remanescente.

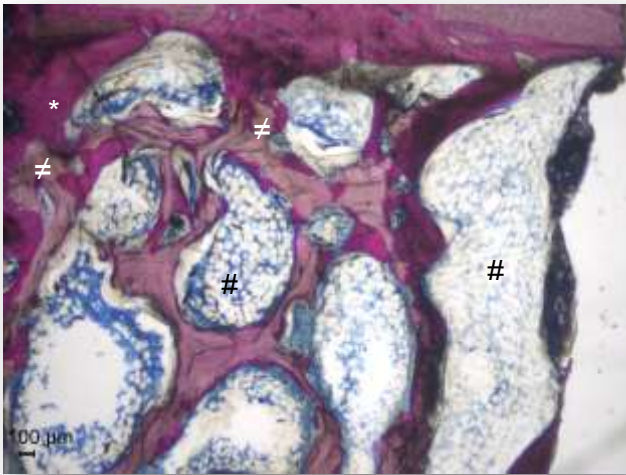


Figura 35-A

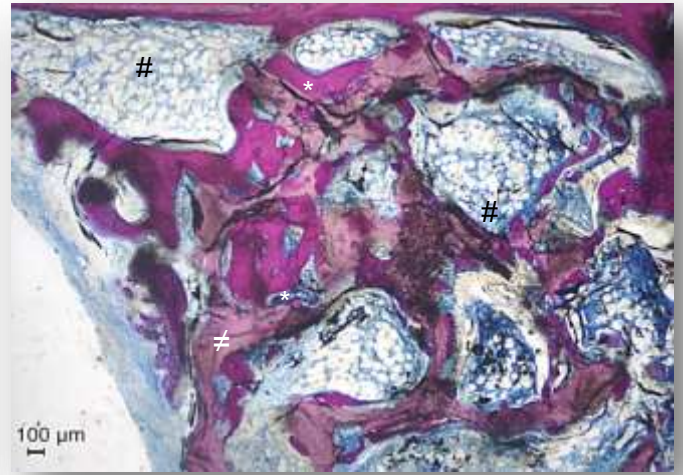


Figura 35-B

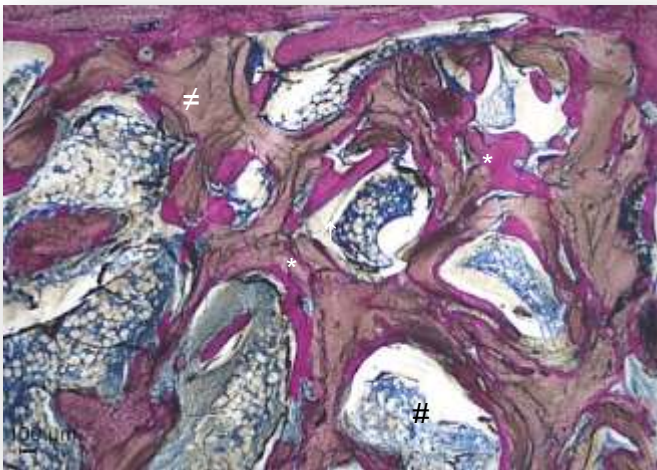


Figura 35-C

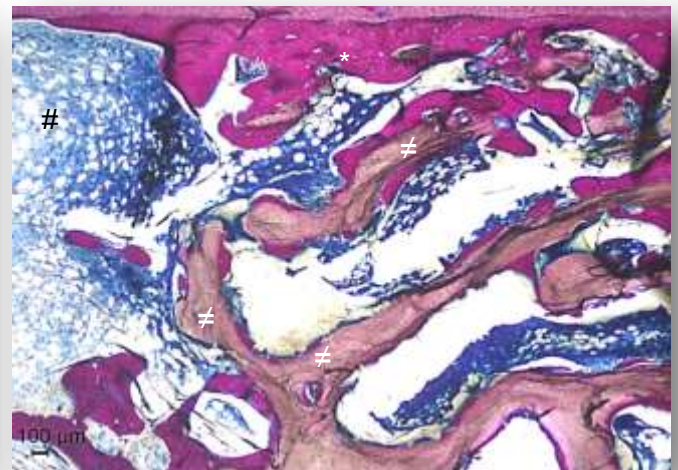


Figura 35-D

FIGURA 35. Fotomicrografias, Coloração Azul de Stevenel e Fucsina Ácida, Aumento 200x. (34-A) Grupo 1, (34-B) Grupo 2, (34-C) Grupo 3, (34-D) Grupo 4. Áreas de tecido ósseo neoformado (*) em íntimo contato com partículas de biomaterial remanescente (≠), entremeados por áreas de tecido conjuntivo frouxo (#).

5.2.1 Área de tecido total formado

Esta variável expressa em mm² e avalia a média e o desvio padrão da área de todos os tecidos formados, sejam conjuntivos ou mineralizados. Os grupos 4 e 1 apresentam os maiores valores formados, seguidos pelo grupo 3 e pelo grupo 1 com as menores médias, porém as diferenças não foram estatisticamente significantes (Tabela 4 -Gráfico 7).

5.2.2 Área de tecido ósseo formado

Esta variável está expressa em mm² no gráfico 8, apresentando particular relevância por representar a área total de tecido ósseo neoformado, onde o grupo 1 apresentou a maior média dos quatro grupos. Enquanto os grupos 4 e 3 apresentaram valores intermediários. Já o grupo 2 apresentou menor valor. Apesar dos resultados, as diferenças não representaram significância estatística (Tabela 4 - Gráfico 8).

5.2.3 Área de biomaterial remanescente

O gráfico 9 expressa a média e o desvio padrão do biomaterial remanescente, onde o maior valor foi expressas pelo grupo 2, seguidos dos grupos 1 e 3. Todavia, não houve diferenças estatísticas significantes para esta variável. (Tabela 4 -Gráfico 9). Os resultados das variáveis avaliadas por histologia demonstraram que não houve diferença significativa entre os quatro grupos no período avaliado.

Tabela 4 – Resultados da Análise Histológica

	G1 (n=7)	G2 (n=7)	G3 (n=7)	G4 (n=7)	p
Área total de tecido (mm ²)	6,63±1,65	5,17±2,69	5,49±2,10	7,09±1,41	0.11
Área de tecido ósseo formado (mm ²)	1,97±0,58	1,46±1,04	1,56±0,63	1,63±0,70	0.10
Área de biomaterial remanescente (mm ²)	0,78±0,55	0,84±0,87	0,75±0,67	0,68±0,57	0.83

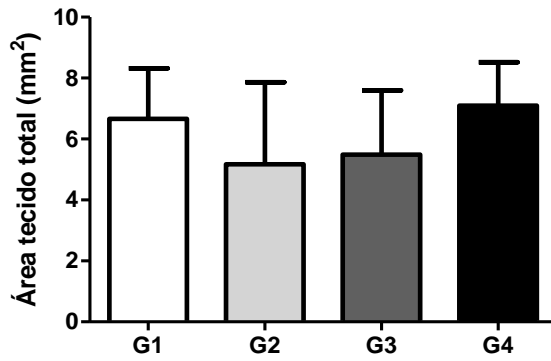


Gráfico 7 Área de Tecido Total Formado – Análise Histológica
 Não foi encontrada diferença estatística ANOVA $P > 0,05$

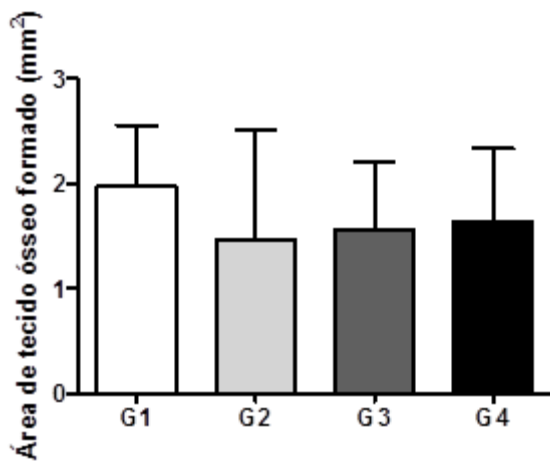


Gráfico 8 Área de Tecido Ósseo Formado – Análise Histológica
 Não foi encontrada diferença estatística ANOVA $P > 0,05$

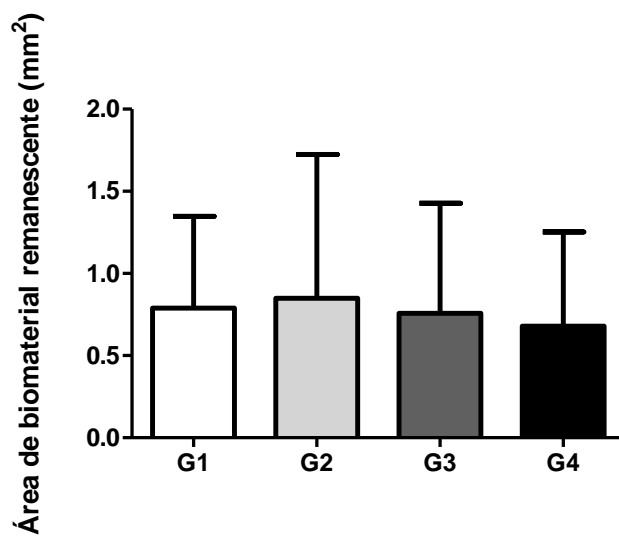


Gráfico 9 Área de Biomaterial Remanescente – Análise Histológica
 Não foi encontrada diferença estatística ANOVA $P > 0,05$

6. DISCUSSÃO

Intensivos estudos buscando a otimização dos biomateriais levaram à descoberta das BMPs, a aplicação da engenharia tecidual vem trazendo resultados promissores (WOZNEY, 2002; FISHER e REDDI, 2003; TERMAAT et al., 2005). As BMPs apresentam característica espécie não específica, o que amplia largamente sua utilização pela engenharia de recombinação genética entre diferentes espécies (URIST, 1979). Atualmente são conhecidos mais de 20 membros dos supergrupos das BMPs, porém segundo alguns autores, apenas o subgrupo das BMPs 2, 3, 4, 5, 6, 7 e 9 são capazes de promover osteoindução (TERMAAT et al., 2005; DAVIES e OCHS, 2010; SHARMA et al., 2012), já outros autores especificam que as diversas BMPs apresentam osteoindutividade variável, citando as BMPs-2,6 e 9 como os mais osteoindutivos e as BMPs-4 e 7 como as menos indutivas em certas situações (HERFORD, 2009), enquanto a BMP-2 pode apresentar potencialização osteoindutiva duas vezes maior que a BMP-7 (HERFORD, 2009). Apesar destes resultados promissores, os mecanismos de reparo ósseo que utilizamos no aumento ósseo são parte de um complexo sistema ainda não completamente conhecido com diversos mecanismos reguladores, estimulando ou inibindo a osteogênese (FISHER e REDDI, 2003; TERMAAT et al., 2005; DAVIES e OCHS, 2010; SHARMA et al., 2012).

O presente estudo teve como objetivo avaliar alterações microtomográficas e histológicas em aumento vertical em tíbias de coelhos utilizando rhBMP-2 associada ao enxerto de osso mineral bovino. A metodologia deste estudo foi desenhada para esclarecer algumas contradições observadas na literatura corrente. O seguinte protocolo de análise foi selecionado por permitir uma avaliação mais completa e favorável para a pesquisa científica. Após a remoção das amostras, estas foram encaminhadas para análise por micro CT e seguida por exames histológicos ou histomorfométricos, nesta ordem, de forma que os resultados da microTC e histológicos se complementam. Essas análises tiveram como propósito compreender melhor o efeito desse produto no processo de reparação óssea, obtendo dados que permitirão novos estudos e adequação da forma de utilização na reconstrução óssea.

O modelo animal utilizado neste estudo, é eficiente e aceitável para avaliação materiais de enxertos ósseos. Diversos estudos utilizaram o coelho para investigar osteointegração de implantes, reparo de alvéolos e biomateriais (CORDIOLI et al.,

SAKAKURA et al., 2003; 2003; FAEDA et al., 2010; PELEGRINE et al., 2010; POLO et al., 2013). A escolha da tíbia foi na tentativa de reproduzir ambiente encontrado nos defeitos atróficos de região posterior da mandíbula, devido a semelhança no defeito de uma parede, tipo do osso e a vascularização do sítio.

A microCT, igualmente denominada tomografia computadorizada microfoco é um exame radiológico de realização extremamente rápida, derivada da CT convencional, com referência inicial de FELDKAMP et al.(1989) com a microCT *cone beam*. A microCT possui capacidade para aquisição de imagens com alguns μm devido à alta resolução, o que significa possibilidade de visualização de imagens até 10mil vezes menores que a convencional (HUANG et al., 2013) (VANDEWEGHE et al., 2013). A grande quantidade de informações adquiridas pela microCT em 3D, vêm permitindo inclusive aprimorar outros métodos de pesquisa como a análise de elementos finitos em trabéculas como estudos de transferência de stress do implante para as trabéculas ósseas (VAN OOSTERWYCK et al., 2000). Uma característica inerente à microCT é preservar a amostra no processo de aquisição, que possibilita a realização de inúmeras repetições no mesmo setor de qualquer amostra quando necessário. Além disso, é um exame não invasivo o que amplia muito os campos para utilização na pesquisa, com equipamentos construídos para exames e escaneamentos de animais vivos. No entanto, ainda apresenta custo relativamente alto, que deve sofrer redução gradual conforme sua difusão, como ocorre com os procedimentos tecnológicos(BERNHARDT, SCHARNWEBER, et al., 2004; HUANG et al., 2013; VANDEWEGHE et al., 2013).

A microCT vem sendo utilizada para avaliar a qualidade óssea em diversas situações, inclusive em sítios submetidos a procedimentos de enxertia previamente à instalação de implantes osseointegrados, outra característica da microCT é a alta resolução em comparação a alguns métodos convencionais, permitindo inclusive a visualização do trabeculado ósseo. E este maior nível de resolução vêm complementar a maior complexidade de novos conceitos de desenho e avanços na tecnologia de tratamento superficial de implantes osteointegrados em diversificados níveis, macro, micro e nanométricos. Tal relevância da microCT vem incitando a realização de diversas pesquisas avaliando sua correspondência com a histologia e histomorfometria na análise das estruturas ósseas periimplantares, apesar dos resultados ainda incoerentes(VAN OOSTERWYCK et al., 2000; SCARFE, FARMAN e SUKOVIC, 2006; VANDEWEGHE et al., 2013; HUANG et al., 2013).

A avaliação por microCT não mostrou efeito adicional na neoformação óssea na associação rhBMP-2 com BBM. Não observando diferenças em relação à densidade mineral óssea, volume ósseo e estrutura das trabéculas entre os grupos no período experimental. Os resultados encontrados estão de acordo com estudos prévios na literatura (POLO *et al.*, 2013; SCHMITT *et al.*, 2013).

A histologia é a metodologia mais comumente empregada para avaliar materiais de enxerto ósseo, osteointegração de implantes, reparo alveolar. Sendo estabelecida como o padrão ouro pela excelência quanto aos resultados obtidos, sua capacidade de prover informações tanto qualitativas como quantitativas, mas sobressaem os cuidados na preservação da interface original entre osso e implante evitando a perda de informações desta importante região. Assim, alguns autores alertam para as limitações técnicas do operador no processo mecânico de corte e polimento, que podem trazer danos à interface e influenciar nos resultados. A possibilidade de realização do exame uma única vez naquele setor da amostra também é relevante assim como a característica bidimensional do exame, apesar da viabilidade de diversos cortes histológicos para encontrar a representação total da amostra. Por fim, existe uma alta demanda de tempo pela complexidade técnica que as diversas fases do preparo exigem com elevação do custo decorrente de toda esta metodologia (VAN OOSTERWYCK *et al.*, 2000; VANDEWEGHE *et al.*, 2013).

Dentre os substitutos ósseos, BBM é um enxerto amplamente utilizado para as reconstruções de defeitos ósseos. O potencial osteocondutivo e lenta reabsorção deste material são bem descritas na literatura que foi demonstrado através estudos clínicos de longo prazo, a alta taxa de sucesso quando utilizados como material de preenchimento de seios maxilares (HATANO, SHIMIZU e OOYA, 2004) associado a colocação de implantes osteointegrados (YILDIRIM *et al.*, 2001; MEIJNDERT *et al.*, 2005). Porém, quanto às taxas lentas de reabsorção e metabolização do enxerto xenógeno, objeto de nosso estudo, existem pesquisas que suportam esta característica em detrimento de uma rápida reabsorção característica de outros biomateriais, notadamente os autógenos. Então, observando por este prisma, é vantajoso termos à nossa disposição um biomaterial disponível e extremamente pesquisado nos últimos anos, cuja melhor característica é o que talvez, inicialmente, pensaríamos ser uma desvantagem, justamente sua lenta biodegradação, associada à propriedade de ser bioinerte e não provocar reações antigênicas, além do mais, tornam seu potencial osteocondutivo singular entre os biomateriais, a ponto de dispensar a utilização de membranas com capacidade para sustentação e

estabilidade únicas aliada à capacidade de intrincado microengrenamento na interface com o osso hospedeiro, como demonstram as análises histológicas com formação de tecido ósseo ao redor das partículas de BBM, sem presença de gaps e de tecido conjuntivo. Afinal, sua composição é semelhante à que existe no osso hospedeiro, o osso humano. Então talvez não seja uma surpresa nossos resultados terem demonstrado que o enxerto xenógeno é um excelente biomaterial (ARAUJO et al., 2002; ARTZI et al., 2003a; ARTZI et al., 2003b; TRAINI et al., 2008; ROTHAMEL et al., 2009; ANTUNE et al., 2011; KINSELLA et al., 2011; KAO et al., 2012; JENSEN et al., 2013; SCHMITT et al., 2013; BOSKEY, 2013).

No entanto, não foram encontrados diferenças nas áreas de tecido formado, tecido ósseo neoformado e biomaterial residual entre os grupos no período avaliado. Nossos resultados histológicos complementaram os achados do microTC, indicando que não houve efeito adicional no uso da rhBMP-2 associado ao osso xenógeno, corroborando achados de outros pesquisadores (KAO et al., 2012; SCHMITT et al., 2013; POLO et al., 2013).

Polo et.al., (2013) compararam β -TCP, BCP e BBM macerados, associados ao rhBMP-2 em cartolas de titânio em calvária de coelhos. Os grupos de β -TCP, BCP tratados com a proteína apresentaram maior formação óssea diferentemente do grupo BBM não apresentou diferença. Semelhante a outro trabalho que avaliou Bio-Oss® block associado a rhBMP-2 Os dados mostraram um ligeiro aumento sem diferença significativa na formação óssea (SCHMITT et al., 2013).

Diferentemente dos nossos resultados, Kao et.al., (2012) demonstraram menor neoformação óssea no grupo de Bio Oss e rhBMP-2 do que o grupo que recebeu Bio-Oss® somente, indicando que a associação de rhBMP-2/ACS e de Bio-Oss teve um efeito negativo sobre a formação óssea.

Por outro lado, no estudo clínico randomizado a associação de rhBMP-2 e BBM obteve efeito benéfico na reparação óssea, com otimização do contato entre o enxerto e o osso humano (JUNG et al. 2003).

Porém, existem outros fatores a se considerar, como a dose terapêutica experimental utilizada em nosso estudo, de 1,3125 mg/ml de INFUSE®, baseada em estudos prévios, igualmente experimentais (DAVIES e OCHS, 2010; POLO et al., 2013), essa dosagem também é recomendada pelo fabricante. Na realidade, a dose terapêutica ideal ainda não foi determinada, sofrendo grande variação conforme a aplicação terapêutica e a espécie. As doses estão sendo ainda definidas para cada biomaterial individualmente, com muitos estudos em modelos animais sujeitos a

variações conforme o tipo de estudo e o animal utilizado. Assim, existe uma extensa variação da dose terapêutica efetiva entre roedores e mamíferos superiores (KINSELLA et al., 2011). Existe ainda o fator do tempo de atuação da rhBMP e sua influência nos resultados. A concentração específica é outro fator parcialmente definido, onde os experimentos para determinação de dose terapêutica ideal iniciam com doses particularmente altas, sofrendo redução gradativa até se obter a dose mínima eficaz (DAVIES e OCHS, 2010). A prescrição da dose humana também não está completamente definida, as doses atualmente utilizadas são baseadas em estudos clínicos experimentais derivados de estudos com primatas não humanos. Além disto, a rhBMP-2 é altamente dose-dependente, tal que a alteração da dose terapêutica induz diferentes respostas, inclusive no modelo de reparo podendo recapitular tanto a ossificação endocondral como a intramembranosa, quando a dose é elevada, sob determinadas condições (WOZNEY, 2002; TERMAAT et al., 2005; GIANNOUDIS, EINHORN e MARSH, 2007; DAVIES e OCHS, 2010). Neste caso entretanto, ressalta a questão do potencial de toxicidade da rhBMP-2, que irá depender, novamente, de dose, concentração e tempo de atuação, embora relatos de outros autores sobre este tipo de efeito colateral serem ainda raros no uso humano. Apesar disto, o edema clínico é uma ocorrência normal no uso da rhBMP-2, parecendo estar relacionada ao recrutamento celular local e às propriedades osteoindutoras das rhBMPs (HERFORD, 2009).

Outro fator são os carreadores locais, pois por si só podem induzir proliferação celular, quimiotaxia, diferenciação e síntese de matrizes, exibindo potencial para reparação (YASUDA et al., 2012), apesar da rhBMP-2 possuir capacidade inerente de induzir a formação óssea, sua rápida dispersão no sítio do enxerto pode reduzir seu efeito osteoindutivo, por isso são necessários carreadores adequados para a entrega, manutenção e liberação da BMP no local do enxerto (KIM et al., 2009), conceito corroborado por vários outros autores. O sucesso no desenvolvimento deste tipo de biomaterial baseado em BMP envolve a seleção de uma molécula osteoindutora ideal, que por sua vez, exige uma correta relação de dose e concentração da BMP, porém a manutenção da capacidade osteoindutora depende da preservação dos níveis de proteínas osteoprogenitoras no local, o que significa manter a liberação em níveis suficientes durante tempo necessário para a terapêutica regenerativa, por conseguinte é necessário um carreador adequado capaz de exercer esta função (WOZNEY, 2002). Estes são os desafios na utilização bem sucedida das BMPs, visto que existe uma grande variação nestes quesitos,

estabelecer a melhor concentração para aquela aplicação específica (FISHER e REDDI, 2003), definindo igualmente o carreador ideal, individualmente, para cada caso (WIKESJÖ, HUANG e POLIMENI, 2007). É necessário ter em mente que o tempo de atuação das BMPs também deve ser respeitado, recentes estudos demonstraram que o tempo onde ocorre a maior atuação das BMP é relativamente curto, com liberação total da rhBMP-2 ao redor de 150 horas após sua instalação, com picos ao redor do segundo e sexto dias. Além disso um considerável porcentual é liberado nas primeiras horas pós instalação. E sua manutenção em determinado sítio após o período correto pode desencadear respostas indesejáveis como o aumento na expressão da atividade osteoclástica e consequente reabsorção óssea, e há controvérsias como idade mínima para aplicação da rhBMP-2, bem como utilização contra-indicada em quadros de neoplasias.

As membranas e esponjas de colágeno carreadoras tipo ACS provenientes do kit rhBMP-2 possuem capacidade limitada de sustentação para estabilidade e manutenção do arcabouço por tempo necessário, frente às forças de compressão presentes no leito cirúrgico isoladamente (BOERCKEL et al., 2011). Então vêm sendo associadas a outros tipos de biomateriais como enxertos ósseos autógenos, homólogos, aloplásticos e xenógenos, que por sua vez, expressam isoladamente, propriedades carreadoras intrínsecas e independentes (BLOKHUIS, 2009). Todavia uma diferença importante no protocolo de um estudo recente foi a utilização de malha de titânio juntamente com o rhBMP-2/ACS, provendo espaço e estabilidade para o reparo, otimizando as características biomecânicas e de osteocondução, além de minimizar os traumas e a compressão durante os estágios iniciais críticos do reparo ósseo (DE FREITAS et al., 2013).

Os resultados sugerem que BBM não é o material ideal para conduzir a rhBMP-2, nesse o tipo de aumento ósseo, de aposição onlay não favorece a nutrição necessária para a substituição do material por osso, além da influência do uso da membrana ACS do kit Infuse®. Porém houve integração de todos os blocos no período avaliado, de 12 semanas em coelhos com equivalência aproximada de 9 meses em humanos (diferença ao redor de 3 vezes). Por outro lado, a área entre os blocos desperta interesse, indicando aprofundamento do estudo com análises por segmento dos blocos, análise das roscas, osso, BIC e da relação com a análise qualitativa por imuno-histoquímica. Por fim, comparação das diferenças entre todas as diferentes metodologias, objetivando melhor esclarecimento e entendimento da questão.

7. CONCLUSÃO

Concluiu-se que o uso da rhBMP-2 associado ao enxerto de BBM não promoveu efeito adicional em aumento ósseo vertical.

8. REFERÊNCIAS

ALBREKTSSON, T. et al. Osseointegrated Titanium Implants. **Acta Orthopaedica Scandinavica**, Molndal, v. 52, p. 155-170, 1981.

ANTUNE, A. et al. Comparisons between Bio-Oss and Struamann Bone Ceramic in immediate and staged implant placements in dogs mandible bone defects. **Clinical Oral Implant Research**, Araçatuba, v. 00, p. 1-8, Outubro 2011.

ARAUJO, M. G. et al. Lateral ridge augmentation by the use of grafts comprised of autologous bone or a biomaterial. An experiment in the dog. **Journal of Clinical Periodontology**, Munksgaard, v. 29, p. 1122–1131, 2002.

ARAUJO.M.; LINDER, E.; LINDHE, J. Effect of a xenograft on early bone formation in extraction sockets:an experimental study in dog. **Clinical Oral Implant Research**, Maringá, v. 20, p. 1-6, 2009.

ARTZI, Z. et al. Qualitative and quantitative expression of bovine bone mineral in experimental bone defects. Part 1: Description of a Dog Model and Histological Observations. **Journal of Periodontology**, Tel Aviv, v. 74, n. 8, p. 1143-1152, Agosto 2003.

ARTZI, Z. et al. Qualitative and quantitative expression of bovine bone mineral in experimental bone defects. Part 2: Morphometric analysis. **Journal of Periodontology**, Tel Aviv, v. 74, n. 8, p. 1153-1160, Agosto 2003.

ARTZI, Z. et al. Biomaterial Resorption Rate and Healing Site Morphology of Inorganic Bovine Bone and β -Tricalcium Phosphate in the Canine: a 24 month Longitudinal Histologica Study and Morphometric Analysis. **International Journal of Oral Maxillofacial Implants**, Tel Aviv, v. 19, p. 357-368, 2004.

ARTZI, Z. et al. The amount of newly formed bone in sinus grafting procedures depends on tissue depth as well as the type and residual amount of the grafted material. **Journal of Clinical Periodontology**, Tel Aviv, v. 32, p. 193–199, 2005.

BASSIL, J. et al. Clinical, histological and histomorphometrical analysis of maxillary sinus augmentation. **Journal of Oral Implantology**, Montrouge, 2011.

BERNHARDT, R. et al. Comparison of Microfocus- and Synchrotron X-Ray Tomography for the Analysis of Osteointegration around Ti6AL4V-Implants. **European Cells and Materials**, Dresden, v. 7, p. pages 42-51, 2004.

BLOKHUIS, T. J. Formulations and delivery vehicles for bone morphogenetic proteins: latest advances and future directions. **Injury, International Journal Care Injured** , Utrech, v. 40, p. 3,8-11, 2009.

BOERCKEL, J. D. et al. Effects of protein dose and delivery system on BMP-mediated bone regeneration. **Biomaterials** , Atlanta, v. 32, p. 5241-5251, março 2011.

BOSKEY, A. L. Natural and Synthetic Hydroxyapatites. **Biomaterials science**, Cornell, n. 3, p. 151-161, 2013.

BOYCE, A. S. et al. Canine Investigation of rhBMP-2, Autogenous Bone Graft, and rhBMP-2 With Autogenous Bone Graft for the Healing of a Large Segmental Tibial Defect. **Journal of Orthopaedic Trauma**, Avon, n. 10, p. 685-692, 11/12 2009.

CALORI, G. M. et al. Monotherapy vs. polytherapy in the treatment of forearm non-unions and bone defects. **Injury, International Journal Care Injured** , Milano, v. 44, n. 1, p. 63–69, 2013.

CANNIZZARO, G. et al. Immediate loading of 2 (all-on-2) versus 4(all-on-4) implants placed with a flapless technique supporting mandibular cross-arch fixed prostheses: preliminary results from a pilot randomised controlled trial. **European Journal of Oral Implantology**, Pavia, v. 4, n. 3, p. 205–217, 2011.

CARLSSON, L. et al. Osseointegration of titanium implants. **Acta Orthopaedica Scandinavica**, Gothemburgo, n. 57, p. 285-289, 1986.

CARSON, J. S.; BOSTROM, M. P. G. Synthetic bone scaffolds and fracture repair. **Injury, International Journal Care Injured** , Nova iorque, v. 38, p. 33-37, 2007.

CARTER, T. G. et al. Off-Label Use of Recombinant Human Bone Morphogenetic Protein-2 (rhBMP-2) for Reconstruction of Mandibular Bone Defects in Humans. **Journal of Oral Maxillofacial Surgery** , Seattle, v. 66, p. 1417-1425, 2008.

CHIAPASCO, M.; CASENTINI, P.; ZANIBONI, M. Bone Augmentation Procedures in Implant Dentistry. **International Journal of Oral Maxillofacial Implants**, v. 24, p. 237-259, 2009.

CONTADOR, Guilherme Piráquine. 2013. **Avaliação Morfométrica de Enxerto de osso Bovino com rhBMP-2 em Tíbia de Coelhos** f. Dissertação (Mestrado em Implantodontia) – Faculdade de Odontologia, Universidade de Santo Amaro, São Paulo, 2013.

CORDIOLI, G. et al. Healing of transplanted composite bone grafts–implants: a pilot animal study. **Clinical of Oral Implants Research**, Padova v. 14, n. 6, p. 750-758, 2003.

DAVIES, S. D.; OCHS, M. W. Bone Morphogenetic Proteins in Craniomaxillofacial Surgery. **Oral Maxillofacial Surgery Clinic North America**, Pittsburgh, v. 22, p. 17–31, 2010.

DE FREITAS, R. M. et al. Horizontal ridge augmentation of the atrophic anterior maxilla using rhBMP-2/ACS or autogenous bone grafts: a proof-of-concept randomized clinical trial.. **Journal of Clinical Periodontology**, Araraquara, v. 40, p. 968–976, Julho 2013.

DEL VALLE, R.; CARVALHO, M.; GONZALEZ, M. Estudo do Comportamento de Enxerto Ósseo com Material Doador obtido dos Bancos de Tecidos Músculo-Esqueléticos. **Revista de Odontologia da Universidade de São Paulo**, São Paulo, v. 18, n. 2, p. 189-94, maio-ago 2006.

DRISKELL, T. D.; HASSLER, C. R.; MCCOY, L. R. The significance of resorbable bioceramics in the repair of bone defects. **Proceedings of the 26th Annual Conference Engineering in Medicine Biology.**, Nova Iorque, [S.l.]: [s.n.]. 1973. p. 199-206.

ELSALANTY, M.E. et al. Recombinant human BMP-2 enhances the effects of materials used for reconstruction of large cranial defects. **Journal of Oral and Maxillofacial Surgery**, Augusta v. 66, n. 2, p. 277-285, 2008.

FAEDA, R. S. et al. Biological performance of chemical hydroxyapatite coating associated with implant surface modification by laser beam: biomechanical study in

rabbit tibias. **Journal of Oral and Maxillofacial Surgery**, Araraquara, v. 67, n. 8, p. 1706-1715, 2009.

FELDKAMP, L.A. et al. The direct examination of three-dimensional bone architecture in vitro by computed tomography. **Journal of bone and mineral research**, Dearborn, v. 4, n. 1, p. 3-11, 1989.

FISHER, J.; REDDI, A. Functional Tissue Engineering of Bone: Signals and Scaffolds. **Topics in Tissue Engewneering**, Sacramento, p. 2-29, 2003.

GEIGERA, M.; LIB, R. H.; FRIESSC, W. Collagen sponges for bone regeneration with rhBMP-2. **Advanced Drug Delivery Reviews** , Andover, v. 55, p. 1613– 1629, 2003.

GIANNOUDIS, P. V.; DINOPOULOS, H.; TSIRIDIS, E. Bone substitutes: An update. **Injury, International Journal Care Injured** , Leeds, v. 36, p. 20—27, Julho 2005.

GIANNOUDIS, P. V.; EINHORN, T. A.; MARSH, D. Fracture healing: The diamond concept. **Injury, International Journal Care Injured** , Leeds, v. 38, n. 4, p. 3-6, 2007.

HALLMAN, M.; THOR, A. Bone substitutes and growth factors as an alternative /complement to autogenous bone for grafting in implant dentistry. **Periodontology 2000**, Munksgaard, Vol. 47, 2008, 172–192, v. 47, p. 172-192, 2008.

HATANO, N.; SHIMIZU, Y.; OOYA, K. A clinical long-term radiographic evaluation of graft height changes after maxillary sinus floor augmentation with a 2: 1 autogenous bone/xenograft mixture and simultaneous placement of dental implants. **Clinical Oral Implants Research**, Sendai, v. 15, n. 3, p. 339-345, 2004.

HERFORD, A. S. rhBMP-2 as an Option for Reconstructing Mandibular Continuity Defects. **Journal of Oral Maxillofacial Surgery** , Loma Linda, v. 67, p. 2679-2684 , 2009.

HERFORD, A. S.; STOFFELLA, E.; TANDON, R. Reconstruction of Mandibular Defects Using Bone Morphogenic Protein: Can Growth Factors Replace the Need for Autologous Bone Grafts? A Systematic Review of the Literature. **Plastic Surgery International**, Loma Linda, p. 1-7, Setembro 2011.

HILDEBRAND, T. et al. Direct Three-Dimensional Morphometric Analysis of Human Cancellous Bone: Microstructural Data from Spine, Femur, Iliac Crest, and Calcaneus. **Journal of Bone Mineral Research**, Zurich, v. 14, n. 7, p. 1167–1174, 1999.

HUANG, H.-L. et al. Three-dimensional bone structure and bone mineral density evaluations of autogenous bone graft after sinus augmentation: a microcomputed analysis. **Clinical Oral Implant Research**, Taiwan, v. 23, p. 1098-1103, 2012.

HUANG, H.-L. et al. Microcomputed tomography analysis of particulate autogenous bone graft in sinus augmentation at 5 months: differences on bone mineral density and 3D trabecular structure. **Clinical Oral Invest**, Taiwan, v. 17, p. 535-542, 2013.

HUH, J.-B. et al. Randomized clinical trial on the efficacy of Escherichia coli-derived rhBMP-2 with β -TCP/HA in extraction socket. **Journal of Advanced Prosthodontics**, Sungnam, v. 3, p. 161-5, 2011.

JENSEN, S. S.; TERHEYDEN, H. Bone Augmentation Procedures in Localized Defects in the Alveolar Ridge: Clinical Results with Different Bone Grafts and Bone-Substitute Materials. **International Journal of Oral Maxillofacial Implants**, Copenhagen, v. 24, p. 218-236, Setembro 2009.

JENSEN, T. et al. Maxillary sinus floor augmentation with Bio-Oss or Bio-Oss mixed with autogenous bone as graft: a systematic review. **Clinical Oral Implant Research**, Aalborg, v. 23, p. 263–273, 2013.

JUNG, R. E. et al. Effect of rhBMP-2 on guided bone regeneration in humans: A randomized, controlled clinical and histomorphometric study. **Clinical Oral Implant Research**, Zurich, v. 14, n. 5, p. 556–568, Outubro 2003.

KAO, D. W. K. et al. The Negative Effect of Combining rhBMP-2 and Bio-Oss on Bone Formation for Maxillary Sinus Augmentation. **Int J Periodontics Restorative Dent**, Philadelphia, v. 32, p. 61-67, 2012.

KILLI, V. P. R. et al. Comparison of β -tricalcium phosphate and autogenous bone graft with bioabsorbable membrane and autogenous bone graft in the treatment of intrabony periodontal defects: A clinico-radiographic study. **Journal of Dr. NTR University of Health Sciences**, Tamil Nadu, v. 3, p. 28-36, 2014.

KIM, Sun-Jong et al. Effects of polycaprolactone-tricalcium phosphate, recombinant human bone morphogenetic protein-2 and dog mesenchymal stem cells on bone formation: pilot study in dogs. **Yonsei medical journal**, Seoul, v. 50, n. 6, p. 825-831, 2009.

KIM, S.-J.; SHIN, H.-S.; SHIN, S.-W. Effect of bone block graft with rhBMP-2 on vertical. **International Journal of Oral Maxillofacial Implants**, Seoul, v. 39, p. 883–888, 2010.

KINSELLA, C. R. J. et al. BMP-2–Mediated Regeneration of Large-Scale Cranial Defects in the Canine: An Examination of Different Carriers. **Plastic Reconstruction Surgery**, Pittsburg, v. 127, p. 1865-1873, 2011.

KNESSER, U. et al. Tissue engineering of bone: the reconstructive surgeon's point of view. **Journal of Cellular Molecular Medicine**, Erlangen, v. 10, n. 1, p. 7-19, fevereiro 2006.

KONTTINEN, Y. T. et al. Bone grafting. **Current Orthopaedics**, Helsinki, v. 12, p. 209-215, 1998.

LAIRD, R. K. et al. Bone allograft non-union is related to excessive osteoclastic bone resorption: A sheep model study. **Histology Histopathology**, Perth, v. 21, p. 1277-1285, 2006.

LEE, D. Z.; CHEN, S. T.; DARBY, I. B. Maxillary Sinus Floor elevation and Grafting with Deproteinized Bovine Bone Material: a Clinical and Histomorphometric Study. **Clinical Oral Implant Research**, Melbourne, v. 20, n. 4, p. 1-7, 2011.

LEE, J. et al. Sinus augmentation using rhBMP-2/ ACS in a mini-pig model : relative efficacy of autogenous fresh particulate. **Clinical Oral Implant Research**, Augusta, v. 0, p. 1–8, 2012.

LEGEROS, R. Z. Calcium Phosphate-Based Osteoinductive Materials. **Chemical Review**, Nova Iorque, v. 108, n. 11, p. 4742-4751, Julho 2008.

LONG, J. et al. Effects of bone morphogenetic protein 2 gene therapy on new bone formation during mandibular distraction osteogenesis at rapid rate in rabbits. **Oral Surgery Oral Medicine Oral Pathology Oral Radiology and Endodontics**, Sichuan, v. 112, p. 50-57, 2011.

MALEVEZ, C. et al. Clinical outcome of 103 consecutive zygomatic implants: a 6–48 months follow-up study. **Clinical Oral Implant Research**, Bruxelas, v. 15, p. 18–22, 2004.

MALININ, T. I.; TEMPLE, H. T.; GARG, A. K. Bone Allografts in Dentistry: A Review. **Dentistry**, Miami, v. 4, n. 2, p. 1-8, Janeiro 2014.

MALÓ, P.; RANGERT, B.; NOBRE, M. “All-on-Four” Immediate-Function Concept with Brånemark System® Implants for Completely Edentulous Mandibles: A Retrospective Clinical Study. **Clinical Implant Dentistry and Related Research**, Lisboa, v. 5, n. 1, p. 2-9, 2003.

MCKAY, W. F.; PECKHAM, S. M.; BADURA, J. M. A comprehensive clinical review of recombinant human bone morphogenetic protein-2 (INFUSE® Bone Graft). **International Orthopaedics (SICOT)**, Memphis, v. 31, p. 729–734, jul. 2007.

MEIJNDERT, L. et al. Bone quality at the implant site after reconstruction of a local defect of the maxillary anterior ridge with chin bone or deproteinised cancellous bovine bone . **International Journal of Oral Maxillofacial Implants**, Groningen, v. 34, n. 8, p. 877-884, 2005.

MIRANDA, D. A. O. et al. Evaluation of Recombinant Human Bone Morphogenetic Protein-2 on the Repair of Alveolar Ridge Defects in Baboons. **Journal of Periodontology**, Chicago, v. 76, n. 2, p. 210-220, Fevereiro 2005.

MOGHADAM, H. G. et al. Successful Mandibular Reconstruction Using a BMP Bioimplant. **The Journal of Craniofacial Surgery**, Toronto, v. 12, n. 2, p. 119-127, março 2001.

MOLLY, L. et al. Bone Formation Following Implantation of Bone Biomaterials Into Extraction Sites. **Journal of Periodontology**, Leuven, v. 79, n. 6, p. 1108-1115, Junho 2008.

MONJE, A. et al. Microstructural and densitometric analysis of extra oral bone block grafts for maxillary horizontal bone augmentation: a comparison between calvarial bone and iliac crest. **Clinical Oral Implant Research**, Ann Arbor, v. 00, p. 1-6, Fevereiro 2013.

NISSAN, J. et al. Immediate Nonfunctional Loading of Single-Tooth Implants in the Anterior Maxilla following Augmentation with Freeze-Dried Cancellous Block Allograft: a case series. **International Journal of Oral Maxillofacial Implants**, Tel Aviv, v. 23, p. 709-716, 2008.

PELAYO, J. L. et al. Intraoperative complications during oral implantology. **Medical Oral Pathology Oral Cir Bucal**, Vlenci, v. 13, n. 4, p. 239-43, abril 2008.

PELEGRINE, A. A. et al. The comparative analysis of homologous fresh frozen bone and autogenous bone graft, associated or not with autogenous bone marrow, in rabbit calvaria: a clinical and histomorphometric study. **Cell and Tissue Banking**, Campinas, v. 12, n. 3, p. 171-184, 2011.

PETROVIC, L. et al. Different Substitute Biomaterials as Potential Scaffolds in Tissue Engineering. **International Journal of Oral Maxillofacial Implants**, Erlangen v. 21, p. 225-231, 2006.

POLO, C. I. et al. Effect of recombinant human bone morphogenetic protein 2 associated with a variety of bone substitutes on vertical guided bone regeneration in rabbit calvarium. **Journal of Periodontology**, São Paulo, v. 84, n. 3, p. 360-370, 2013.

ROSEN, P. S. et al. The Bone-Added Osteotome Sinus Floor Elevation Technique: Multicenter Retrospective Report of Consecutively Treated Patients. **International Journal of Oral Maxillofacial Implants**, v. 14, p. 853–858, 1999.

ROTHAMEL, D. et al. Vertical Ridge Augmentation Using Xenogenous Bone Blocks: A Histomorphometric Study in Dogs. . **International Journal of Oral Maxillofacial Implants**, Colonia, v. 24, p. 243-250, 2009.

SAKAKURA, C.E. et al. Influence of cyclosporin A therapy on bone healing around titanium implants: a histometric and biomechanic study in rabbits. **Journal of Periodontology**, Araraquara, v. 74, n. 7, p. 976-981, 2003.

SARTORI, S. et al. Ten-year follow-up in a maxillary sinus augmentation using anorganic bovine bone (Bio-Oss). A case report with histomorphometric evaluation. **Clinical Oral Implant Research**, Piacenza, v. 14, p. 369–372, 2003.

SCARFE, W. C.; FARMAN, A. G.; SUKOVIC, P. Clinical Applications of Cone-Beam Computed. **Journal of Canadian Dentist Association**, Louisville, v. 72, n. 1, p. 75–80, fevereiro 2006.

SCHMITT, C. et al. Bio-Oss® blocks combined with BMP-2 and VEGF for the regeneration of bony defects and vertical augmentation. **Clinical Oral Implant Research**, Malden, v. 0, p. 1–11, 2013.

SHARMA, A. et al. Osteoinduction by combining bone morphogenetic protein (BMP)-2 with a bioactive novel nanocomposite. **Bone Joint Research**, Cambridge, v. 1, n. 7, p. 145–51, JULY 2012.

SIMUNEK, A. et al. Deproteinized Bovine Bone Versus β -Tricalcium Phosphate in Sinus Augmentation Surgery: A Comparative Histologic and Histomorphometric Study. **International Journal of Oral Maxillofacial Implants**, Praga v. 23, p. 935-942, 2008.

TERMAAT, M. F. et al. Bone Morphogenetic Proteins. Development and Clinical Efficacy in the Treatment of Fractures and Bone Defects. **Journal of Bone and Joint Surgery America**, Amsterdam, v. 87, p. 1367-1378, 2005.

THOMA, D. S. et al. Ridge Augmentation Using Recombinant Bone Morphogenetic Protein-2 Techniques: An Experimental Study in the Canine. **Journal of Periodontology**, Zurich v. 81, n. 12, p. 1829-38, dezembro 2010.

TRAINI, T. et al. Histologic and Elemental Microanalytical Study of Anorganic Bovine Bone Substitution Following Sinus floor Augmentation in Humans. **Journal of Periodontology**, Chieti, v. 79, p. 1232-1240, Julho 2008.

TRIPLETT, R. G. Augmentation of Localized Defects of the Anterior Maxillary Ridge with Autogenous Bone Before Insertion of Implants. **Journal of Oral Maxillofacial Surgery**, Seattle, v. 54, p. 1185-1186, 1996.

URIST M.R., M. A. L. A. Solubilized and insolubilized bone morphogenetic protein. **Process National Academic Science U S A.**, California, v. 76, n. 4, p. 1828-1832, Apr 1979.

VAN OOSTERWYCK, H. et al. The Use of Microfocus Computerized Tomography as a New Technique for characterizing Bone Tissue around Oral Implants. **Journal of Oral Implantology**, Heverlee, Vol.26, n. 1, p. 5-12, 2000.

VANDEWEGHE S, C. P. V. C. W. A. J. R. Utilizing micro-computed tomography to evaluate bone structure surrounding dental implants: A comparison with histomorphometry. **Journal of Biomedic Mater Research Part B**, Malmö, v. 00B, n. 00, p. 1-8, april 2013.

VERCELLOTTI, T.; PAOLI, S.; NEVINS, M. The Piezoelectric Bony Window Osteotomy and Sinus Membrane Elevation: Introduction of a New Technique for Simplification of the Sinus Augmentation Procedure. **The International Journal of Periodontics & Restorative Dentistry**, Genova v. 21, n. 6, 2001.

WIKESJÖ, U.; HUANG, Y.-H.; POLIMENI. Bone Morphogenetic Proteins: A Realistic Alternative to Bone Grafting for Alveolar Reconstruction. **Oral Maxillofacial Surgery Clinic North America**, Augusta v. 19, p. 535–551, 2007.

WOOD, R. A.; MEALEY, B. L. Histological Comparison of Healing Following Tooth Extraction With Ridge Preservation Using Mineralized vs. Demineralized Freeze Dried Bone Allograft. **Journal od Periodontology**, San Antonio, p. 1-14, 2011.

WOZNEY, J. Overview of Bone Morphogenetic Proteins. **SPINE**, Cambridge, v. 27, n. 16S, p. S2–S8, 2002.

YASUDA, H. E. A. Repair of critical long bone defects using frozen bone allografts. **J Orthopaedic Science**, Osaka, 17 2012. 299–307.

YILDIRIM, M. et al. Maxillary sinus augmentation with the xenograft Bio-Oss and autogenous intraoral bone for qualitative improvement of the implant site: a histologic and histomorphometric clinical study in humans. **International Journal of Oral Maxillofacial Implants**, Aachen, v. 16, n. 1, 2001.

YOUNG, C.; SANDSTEDT, P.; SKOGLUND, A. A Comparative Study of Anorganic Xenogenic Bone and Autogenous Bone Implants for Bone Regeneration in Rabbits. **International Journal of Oral Maxillofacial Implants** , Sollentuna v. 14, p. 72–76, 1999.

ANEXO 1



UNIVERSIDADE DE SANTO AMARO
Comitê de Ética em Pesquisas no Uso de Animais

PARECER N.º 18/2012

REGISTRO CEUA UNISA N.º 18/2012

Projeto de Pesquisa: "Avaliação do Efeito da rhBMP 2 em Blocos Xenógenos Fixados para Ganho Ósseo Vertical em Tibia de Coelhos. Avaliação Morfométrica e Histológica".

Pesquisadores Responsáveis: Wilson Roberto Sendyk
Pós-Graduando: Guilherme Piráquine Contador

Curso: Mestrado em Implantodontia

Prezado Pesquisador:

Ao se proceder à análise do processo em questão, coube a seguinte deliberação:

O Comitê de Ética em Pesquisa no Uso de Animais (**CEUA-UNISA**), de acordo com as atribuições da Resolução 196/96, manifesta-se pela **APROVAÇÃO** do Projeto "Avaliação do Efeito da rhBMP 2 em Blocos Xenógenos Fixados para Ganho Ósseo Vertical em Tibia de Coelhos. Avaliação Morfométrica e Histológica".

São Paulo, 13 de Junho de 2012.

PROF. DR. CARLOS DE SOUSA LUCCI
Comitê de Ética no Uso de Animais - CEUA
UNISA - Universidade de Santo Amaro