

**UNIVERSIDADE SANTO AMARO**

**CURSO DE MEDICINA**

**Declaração de entrega do Trabalho de Conclusão de Curso**

Declaro que o trabalho intitulado Oclusão do apêndice atrial esquerdo em pacientes com fibrilação atrial não-valvar realizado pela aluna Vivian Pires Kassab está apto para entrega, apresentação e avaliação das bancas nomeadas.

Prof. Dr. Daniel Gomes Lichtenthäler

---

Assinatura do Orientador do Trabalho

**UNIVERSIDADE SANTO AMARO**

**CURSO DE MEDICINA**

**Vivian Pires Kassab**

**OCCLUSÃO DO APÊNDICE ATRIAL ESQUERDO EM PACIENTES  
COM FIBRILAÇÃO ATRIAL NÃO VALVAR**

**São Paulo**

**2025**

**Vivian Pires Kassab**

**OCCLUSÃO DO APÊNDICE ATRIAL ESQUERDO EM PACIENTES  
COM FIBRILAÇÃO ATRIAL NÃO VALVAR**

Trabalho de Conclusão de Curso apresentado ao Curso de Medicina da Universidade Santo Amaro – UNISA, como requisito parcial para obtenção do título Bacharel em Medicina.

Orientador: Prof. Dr. Daniel Gomes Lichtentäler

**São Paulo**

**2025**

## Ficha Catalográfica

K31o

Kassab, Vivian Pires

Oclusão do apêndice atrial esquerdo em pacientes com fibrilação atrial não-valvar / Vivian Pires  
Kassab. - São Paulo, 2025.

15 p. : il; P&B. Monografia (Graduação em Medicina) – Universidade Santo Amaro, 2025.

Orientador: Prof. Dr. Daniel Gomes Lichtenthäler.

Bibliografia incluída

1.Oclusão do apêndice atrial esquerdo. 2. Acidente vascular cerebral. 3. Fibrilação atrial.  
I. Lichtenthäler, Daniel Gomes. II. Universidade Santo Amaro. III. Título.

CDD 616.128

**Vivian Pires Kassab**

**OCCLUSÃO DO APÊNDICE ATRIAL ESQUERDO EM PACIENTES  
COM FIBRILAÇÃO ATRIAL NÃO-VALVAR**

Trabalho de Conclusão de Curso apresentado ao Curso de Medicina da Universidade Santo Amaro – UNISA, como requisito parcial para obtenção do título Bacharel em Medicina.

Orientador: Prof. Dr. Daniel Gomes Lichtenthäler

São Paulo, 12 de dezembro de 2025.

**Banca Examinadora**

Prof. Dr. Daniel Gomes Lichtenthäler

Orientador

Prof. Dr. José Carlos Mann Prado

Avaliador

Prof. Dr. Yuri Longatto Boteon

Avaliador

**Conceito Final**

---

Vivian Pires Kassab, Daniel Gomes Lichtenthäler. *Oclusão do apêndice atrial esquerdo em pacientes com fibrilação atrial não-valvar*. Trabalho de Conclusão de Curso. São Paulo: Faculdade de Medicina, Universidade de Santo Amaro, 2025.

**INTRODUÇÃO:** A fibrilação atrial (FA) é a arritmia sustentada mais comum em adultos, mais prevalente em homens, com forte associação a múltiplos fatores, como hipertensão, obesidade e idade avançada. Frequentemente assintomática, pode manifestar palpitações, fadiga, dispneia e tontura e está relacionada a maior risco de eventos tromboembólicos, especialmente acidente vascular cerebral isquêmico (AVCi). 90% dos casos decorrem da formação de trombos no apêndice atrial esquerdo (AAE), favorecida pela estase sanguínea durante a arritmia. Embora a anticoagulação oral (AO) seja o tratamento padrão para prevenção de embolias, seu uso pode ser limitado pelo risco de sangramentos, sobretudo em idosos. Logo, a oclusão do AAE (OAAE) surge como alternativa promissora para isolar mecanicamente o AAE e reduzir a formação de trombos. O presente estudo tem como objetivo investigar os benefícios da OAAE em pacientes com fibrilação atrial não valvar (FANV), independentemente do uso prévio de AO ou da ocorrência de AVC. **METODOLOGIA:** Trata-se de uma revisão descritiva, com busca realizada nas bases PubMed, Scielo e Lilacs, entre janeiro de 2015 e julho de 2024. Foram incluídos estudos com delineamento prospectivo ou retrospectivo, em português ou inglês, envolvendo seres humanos, utilizando os descritores “oclusão do apêndice atrial esquerdo” OU “OAAE” OU “left atrial appendage occlusion” OU “LAAO” OU “fibrilação atrial” OU “atrial fibrillation” OU “acidente vascular encefálico” OU “stroke”. **RESULTADOS E DISCUSSÃO:** A análise dos 17 artigos selecionados demonstrou que a OAAE apresenta eficácia comparável à dos novos AO na prevenção de AVCi, com a vantagem de menos sangramentos. Dispositivos oclusores duplos mostraram complicações menores, embora modelos mais recentes de oclusores únicos tenham alcançado desempenho semelhante ou superior. A angiotomografia computadorizada 3D desempenha papel decisivo na escolha e no dimensionamento adequado do dispositivo e a punção transseptal assistida por fio-guia demonstrou segurança e eficiência superiores em comparação aos métodos tradicionais. Além disso, a realização da OAAE combinada com outros procedimentos, como o implante transcaterter de válvula aórtica e a intervenção coronariana percutânea mostrou-se viável. **CONCLUSÃO:** A OAAE aparenta ser uma alternativa eficaz e segura para prevenção de AVCi em pacientes com FANV. Avanços técnicos podem ampliar seu uso clínico e melhorar a qualidade de vida dos pacientes, contudo, o elevado custo do procedimento representa uma importante limitação para sua ampla aplicação.

**Palavras-chave:** oclusão do apêndice atrial esquerdo. acidente vascular cerebral. fibrilação atrial.

## ABSTRACT

**BACKGROUND:** Atrial fibrillation (AF) is the most common sustained arrhythmia in adults, with higher prevalence in men, and is strongly associated with multiple factors such as hypertension, obesity, and advanced age. Often asymptomatic, it may present with palpitations, fatigue, dyspnea, and dizziness, and is linked to an increased risk of thromboembolic events, particularly ischemic stroke. Approximately 90% of cases result from thrombus formation in the left atrial appendage (LAA), promoted by blood stasis during the arrhythmia. Although oral anticoagulation (OAC) remains the standard treatment for preventing embolic events, its use may be limited by bleeding risks, especially in elderly patients. Therefore, left atrial appendage occlusion (LAAO) emerges as a promising alternative to mechanically isolate the LAA and reduce thrombus formation. This study aims to investigate the benefits of LAAO in patients with non-valvular atrial fibrillation (NVAF), regardless of prior OAC use or previous stroke.

**METHODOLOGY:** This is a descriptive review, with a search conducted in the PubMed, Scielo, and Lilacs databases between January 2015 and July 2024. Studies with prospective or retrospective designs, published in Portuguese or English, involving human subjects were included, using the descriptors “oclusão do apêndice atrial esquerdo” OU “OAAE” OU “left atrial appendage occlusion” OU “LAAO” OU “fibrilação atrial” OU “atrial fibrillation” OU “acidente vascular encefálico” OU “stroke”.

**RESULTS AND DISCUSSION:** The analysis of the 17 selected articles demonstrated that LAAO shows efficacy comparable to that of the new OACs in preventing ischemic stroke, with the advantage of fewer bleeding events. Double-lobe occlusion devices showed lower complication rates, although newer models of single-lobe devices achieved similar or even superior performance. Three-dimensional computed tomography angiography plays a decisive role in device selection and accurate sizing, and guidewire-assisted transseptal puncture demonstrated superior safety and efficiency compared with traditional techniques. In addition, performing LAAO in combination with other procedures, such as transcatheter aortic valve implantation and percutaneous coronary intervention, proved to be feasible.

**CONCLUSION:** LAAO appears to be an effective and safe alternative for the prevention of ischemic stroke in patients with NVAF. Technical advances may further expand its clinical use and improve patients' quality of life; however, the high cost of the procedure remains an important limitation to its widespread adoption.

**Keywords:** left atrial appendage occlusion. stroke. atrial fibrillation.

Dedico este trabalho a todos que estiveram ao meu lado, me acompanhando e me apoiando desde o início.

À minha mãe, uma excelente pesquisadora e minha maior referência acadêmica, que sempre lutou pela nossa família, dedicando sua vida à nossa felicidade e educação. Sua força, inteligência e exemplo guiaram cada passo deste caminho.

Ao meu pai, sempre carinhoso e tranquilo, cujo amor, serenidade e sabedoria nos acolhem em todos os momentos, independentemente das dificuldades.

Ao meu irmão, minha maior admiração, que sempre esteve ao meu lado, me apoiando de forma incondicional em todos os meus sonhos.

À minha avó Marlene Pires, exemplo de força e determinação, que inspirou o tema desta pesquisa.

Ao meu avô Pedro Kassab, cuja trajetória como médico deixou exemplos profundos de cuidado humanizado na saúde, um lindo exemplo a ser seguido. Sua dedicação e generosidade continuam sendo uma inspiração silenciosa e muito especial no meu caminho.

À minha avó Yacy Kassab, pela serenidade e carinho com todos ao seu redor, e ao meu avô Linneu Pires, que não tive a oportunidade de conhecer, mas que ocupa um lugar especial na memória da nossa família.

Por fim, dedico também ao meu orientador, Prof. Dr. Daniel Gomes Lichtenthaler, por todo apoio e contribuição essencial para a realização desta pesquisa.

A cada um, meu mais sincero reconhecimento.

## SUMÁRIO

INTRODUÇÃO.....	20
MÉTODOS.....	20
Estratégia de busca .....	20
RESULTADOS .....	21
DISCUSSÃO.....	22
CONCLUSÃO .....	23
REFERÊNCIAS .....	23



# BJGH

Brazilian Journal  
of Global Health  
Revista Brasileira  
de Saúde Global

## Oclusão do apêndice atrial esquerdo em pacientes com fibrilação atrial não-valvar

Vivian P. Kassab<sup>1</sup>, Prof. Dr. Daniel Gomes Lichtenthäler<sup>1,2,3</sup>

<sup>1</sup>Faculdade de Medicina da Universidade de Santo Amaro (UNISA), São Paulo, SP, Brasil.

<sup>2</sup>Hospital das Clínicas da Faculdade de Medicina da Universidade de São Paulo (HCFMUSP), São Paulo, SP, Brasil.

<sup>3</sup>Sociedade Beneficente Israelita Brasileira Albert Einstein, São Paulo, SP, Brasil.

### RESUMO

#### OBJETIVO

Revisar a literatura científica sobre a oclusão do apêndice atrial esquerdo (OAAE) em pacientes com fibrilação atrial não valvar (FANV), investigando seus benefícios na prevenção de eventos tromboembólicos, especialmente acidente vascular cerebral (AVC), em pacientes com ou sem uso prévio de anticoagulantes orais (AO).

#### MÉTODOS

Trata-se de uma revisão descritiva, com busca realizada nas bases PubMed, Scielo e Lilacs, entre janeiro de 2015 e julho de 2024. Foram incluídos estudos com delineamento prospectivo ou retrospectivo, em português ou inglês, envolvendo seres humanos e abordando FANV e OAAE.

#### RESULTADOS

A OAAE demonstrou eficácia semelhante à dos novos anticoagulantes orais na prevenção de AVC isquêmico, com menor incidência de sangramentos graves. Dispositivos oclusores duplos mostraram menor taxa de vazamento peri-dispositivo e complicações, embora novos modelos de oclusores únicos tenham apresentado resultados semelhantes e superiores. Técnicas de imagem, como angiotomografia computadorizada 3D, foram decisivas na escolha do dispositivo. A punção transseptal assistida por fio-guia foi mais eficiente e segura. A OAAE combinada com procedimentos como implante transcater de válvula aórtica ou intervenção coronariana percutânea mostrou-se viável. O alto custo do procedimento de OAAE ainda limita sua aplicação.

#### CONCLUSÕES

A OAAE é uma alternativa eficaz e segura para prevenção de complicações tromboembólicas em pacientes com FANV, especialmente naqueles com contraindicação ao uso crônico de AO. Avanços técnicos e novos dispositivos podem ampliar seu uso clínico e melhorar a qualidade de vida dos pacientes.

#### DESCRITORES

Oclusão do apêndice atrial esquerdo; Acidente vascular cerebral; Fibrilação atrial.

#### Autor correspondente:

Vivian Pires Kassab

Universidade Santo Amaro - Unisa

Rua Professor Enéas de Siqueira Neto, 340 - Jardim das Imbuías - São Paulo / SP - 04829-300

E-mail: ovivian2@estudante.unisa.br

ORCID: <https://orcid.org/0009-0009-4566-9297>

**Copyright:** This is an open-access article distributed under the terms of the Creative Commons.

Attribution License, which permits unrestricted use, distribution, and reproduction in any medium, provided that the original author and source are credited.

#### DOI:

## INTRODUÇÃO

As arritmias são alterações no ritmo cardíaco causadas por disfunções no sistema elétrico do coração. Nesse contexto, a fibrilação atrial (FA) é a arritmia sustentada mais comum em adultos,<sup>1-3</sup> frequentemente mais comum em homens do que em mulheres.<sup>4,5</sup>

Ela ocorre devido à formação de focos ectópicos e à presença de circuitos de micro reentrada, que são trajetos desorganizados de condução elétrica no tecido atrial. Esses circuitos impedem a propagação ordenada do impulso elétrico, resultando em contrações atriais rápidas, irregulares e ineficazes.<sup>6,7</sup>

A FA pode ser classificada como valvar, quando associada à estenose mitral ou a próteses valvares, ou não valvar (FANV), quando não há estenose mitral nem válvulas artificiais presentes.<sup>8</sup>

A FA é uma condição de origem multifatorial, desencadeada por uma variedade de fatores clínicos, como hipertensão arterial (HA), doença arterial coronariana, cardiomiopatias, cardiopatias valvares (como estenose mitral e insuficiência mitral), apneia obstrutiva do sono, doença pulmonar obstrutiva crônica, miocardites, pericardites, obesidade, histórico familiar, fatores genéticos e idade avançada.<sup>8</sup> O diagnóstico é realizado por meio da coleta detalhada da história clínica do paciente, complementada por exames como o eletrocardiograma de repouso e o Holter de 24h. Após confirmação, é fundamental iniciar o tratamento terapêutico o quanto antes para prevenir possíveis complicações graves.<sup>9</sup>

A FA pode ser assintomática em muitos pacientes, enquanto em outros apresenta sintomas como palpitações, fadiga, dispnéia, pulso irregular, tontura e desconforto torácico.<sup>10</sup> Em alguns casos, o diagnóstico é feito apenas após a ocorrência de complicações mais graves, como o acidente vascular cerebral (AVC).<sup>11</sup> O risco aumentado de formação de coágulos no coração, devido ao mau funcionamento elétrico, está fortemente relacionado à ocorrência de embolias, AVC isquêmico (AVCi), AVC hemorrágico (AVCh), alterações cognitivas, insuficiência cardíaca (IC) e até à mortalidade. Esses desfechos podem ser irreversíveis, o que destaca a importância do diagnóstico precoce da FA.<sup>8</sup>

Para estimar o risco de AVC em pacientes com FA, é utilizado o escore CHA2DS2-VAS<sup>12</sup> que ajuda a avaliar a necessidade de anticoagulação oral (AO). Esse escore leva em consideração fatores de risco como insuficiência cardíaca (IC), hipertensão arterial, idade, diabetes mellitus, AVC prévio, acidente isquêmico transitório prévio (AIT), tromboembolia arterial e doença vascular. Pacientes com escores mais elevados apresentam maior risco de complicações tromboembólicas, sendo recomendada a AO para reduzir o risco de AVC. Por exemplo, pacientes com escore de 2 ou mais geralmente necessitam de anticoagulantes.<sup>12</sup>

Pacientes com FA possuem 3 vezes mais chances de desenvolver IC e 5 vezes mais chance de apresentar um AVC.<sup>9</sup> Por essa razão, assim que a FA é identificada, é fundamental iniciar tratamentos, como a terapia anticoagulante e o controle da frequência cardíaca com o uso de beta-bloqueadores.<sup>11</sup> Em casos específicos, pode ser indicado o procedimento de ablação por cateter, que apresenta uma baixa taxa de complicações e, em pacientes com FA precoce, pode até ser considerado uma opção de tratamento de primeira linha.<sup>13</sup>

Estudos indicam que, em 90% dos casos, a formação de coágulos com possível embolização, resultando em AVCi, ocorre predominantemente no apêndice atrial esquerdo (AAE). Devido à ausência de contração efetiva do átrio esquerdo (AE) durante a FA, ocorre uma redução do esvaziamento do AAE, o que promove o acúmulo de sangue e consequente formação de trombos. Esses trombos podem se desprender e migrar para a circulação sistêmica, especialmente para o cérebro, provocando AVCi.<sup>14</sup> Estima-se que cerca de 87% dos casos de AVCi associados à FA tenham origem tromboembólica, reforçando a relevância clínica.<sup>15</sup>

Com o aumento da expectativa de vida e da prevalência de FA, novas abordagens têm surgido para prevenir complicações graves. Uma dessas inovações é a técnica de oclusão do apêndice atrial esquerdo (OAAE), alternativa à AO, com o objetivo principal de prevenir AVC em pacientes com FA.<sup>8</sup> O procedimento tem como objetivo isolar mecanicamente o AAE da cavidade atrial, eliminando o principal sítio de formação de

trombos e, consequentemente, reduzindo o risco de eventos tromboembólicos, sobretudo AVC.<sup>16</sup>

O procedimento é realizado por acesso venoso, seguido de punção transeptal, geralmente assistida por ecocardiografia transesofágica (ETE) e/ou intratorácica. Existem diferentes tipos de dispositivos para a OAAE, incluindo oclusores simples ou duplos, que impedem a estase sanguínea no AAE. Essa abordagem é particularmente relevante em pacientes com FA, nos quais a redução da fração de ejeção e a diminuição da velocidade do fluxo sanguíneo aumentam o risco de formação de trombos.<sup>15</sup>

Embora a AO continue sendo a principal estratégia para prevenir embolias em pacientes com FA, o risco aumentado de AVCh e de sangramentos gastrointestinais (SGI), especialmente em pacientes idosos, torna a OAAE uma alternativa promissora.<sup>17</sup>

Diante desse cenário, o presente estudo busca investigar os potenciais benefícios da OAAE, com oclusores simples ou duplos, em pacientes com FANV, independentemente de terem

## MÉTODOS

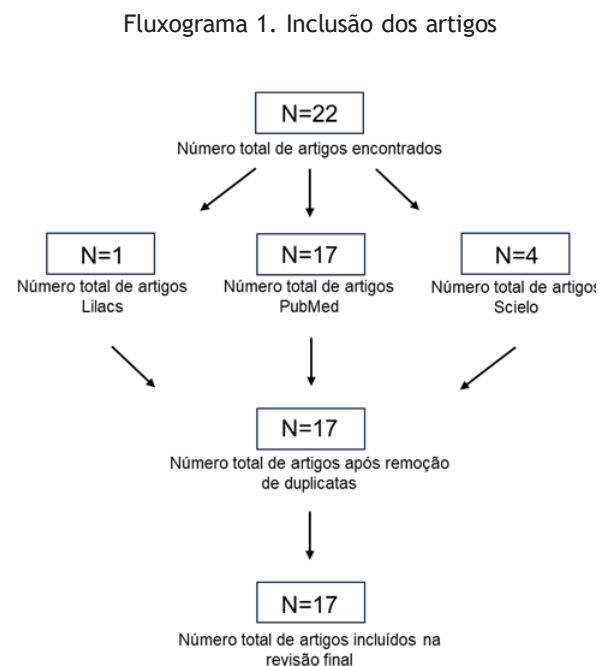
Trata-se de uma revisão descritiva.

### Estratégia de busca

A busca por estudos foi conduzida nas bases de dados PubMed, SciELO e Lilacs, abrangendo o período de janeiro de 2015 até 2 de julho de 2024. A seleção de 2015 como ano inicial se baseou na aprovação da técnica de OAAE nos Estados Unidos, marcando um ponto de virada na adoção clínica do procedimento.

Foi utilizada uma estratégia de busca ampla, com os seguintes descritores: “oclusão do apêndice atrial esquerdo” OU “OAAE” OU “left atrial appendage occlusion” OU “LAO” OU “fibrilação atrial” OU “atrial fibrillation” OU “acidente vascular encefálico” OU “stroke”.

Foram incluídos estudos com delineamento retrospectivo ou prospectivo, disponíveis em português ou inglês, incluindo apenas seres humanos. Foram excluídos artigos duplicados, revisões narrativas, cartas ao editor e estudos em animais. A estratégia completa de busca está apresentada nos Quadros 1 e 2, localizada na seção de Resultados. Abaixo, há o fluxograma 1 de inclusão dos artigos.



Fonte: O autor (2025)

## RESULTADOS

A busca inicial na literatura resultou em 22 artigos selecionados para a triagem preliminar. após utilizar os critérios de inclusão e exclusão, 17 estudos foram incluídos na análise final, sendo 14 provenientes da base de dados pubmed e 3 da base scielo. os resultados da busca, bem como o delineamento do estudo, objetivos, caracterização da amostra e achados principais estão detalhados nos quadros 1 e 2. os resultados apresentados demonstraram que pacientes com FANV podem ser tratados com varfarina, terapia antiplaquetária dupla (TAD)<sup>18</sup> a ou novos anticoagulantes orais (NAOs), como rivaroxabana, apixabana e edoxabana. Os NAOs demonstraram menor incidência de sangramentos maiores, inclusive gastrintestinais, e eficácia semelhante ou superior à varfarina na prevenção de eventos tromboembólicos, como AVCi.<sup>19</sup> Além disso, os NAOs apresentaram eficácia comparável à OAAE, oferecendo uma alternativa menos invasiva com bom perfil de segurança.<sup>20,21</sup>

Nos estudos analisados, os dispositivos oclusores do AAE apresentaram variação de formato e tamanho, sendo essencial avaliar as medidas do óstio do AAE para escolher o oclisor adequado. As técnicas mais utilizadas foram ecocardiografia transesofágica (ETE) e angiotomografia computadorizada 3D (3D-CT), sendo que esta forneceu visualização mais precisa da anatomia do AAE, permitindo melhor avaliação do septo, do local de implantação e maior taxa de sucesso na primeira tentativa.<sup>22,23</sup>

Após o procedimento de OAAE, os pacientes geralmente fazem uso de AO nos primeiros três meses, com o objetivo de prevenir a formação de coágulos enquanto o dispositivo cicatriza e se integra ao tecido cardíaco. Em um estudo, dois grupos foram comparados: apixabana e terapia antiplaquetária dupla (TAD). A apixabana apresentou menor incidência de trombose no dispositivo e de eventos tromboembólicos, incluindo AVC, além de redução de sangramentos maiores, como SGI e hemorragias intracranianas, em comparação à TAD.<sup>18</sup> Além disso, o procedimento se mostrou eficaz e se-

guro, com baixa incidência de complicações a longo prazo, incluindo vazamento peri-dispositivo (VPD) e trombo no dispositivo em 8 pacientes, sem ocorrência de AVC.<sup>24</sup> Diversos estudos<sup>25-28</sup> compararam a eficácia entre dois tipos de oclusores. Observou-se que o vazamento peri-dispositivo (VPD) foi mais frequente com o oclisor único, associado à maior incidência de eventos tromboembólicos e cardiovasculares. As técnicas de medição foram semelhantes, mas o oclisor duplo utilizou o diâmetro da zona de pouso, enquanto o oclisor único considerou o diâmetro do óstio do AAE.<sup>25,28</sup>

Em relação aos efeitos adversos, foram mais comuns em mulheres (4,4%) do que em homens (1,9%), incluindo sangramentos e derrames pericárdicos. A incidência de VPD, AVCi, AVCh, embolia sistêmica e trombose no dispositivo foi semelhante entre os grupos. Alguns casos de AVC ocorreram apenas com o oclisor único. Em geral, o oclisor duplo apresentou menor taxa de VPD graves<sup>27,28</sup>, como também demonstraram alta eficácia e segurança, com redução de AVC e eventos tromboembólicos, baixa taxa de complicações e melhora da qualidade de vida a longo prazo.<sup>29-31</sup>

A punção transseptal convencional (PTC) é a técnica padrão para acessar o AE e o AAE. Estudos compararam a PTC com a punção transseptal assistida por fio-guia de angioplastia (PT-AFG), demonstrando maior taxa de sucesso e menor tempo de procedimento na PT-AFG, com perfil de segurança semelhante.<sup>32</sup> Além disso, estudos avaliaram a OAAE realizada concomitantemente a outros procedimentos. A associação com implante da válvula aórtica transcater (TAVI) mostrou redução de riscos tromboembólicos e melhora de sintomas em pacientes com FANV e estenose aórtica. A combinação com intervenção coronariana percutânea (ICP) também se mostrou viável e segura, com taxas de complicações semelhantes aos procedimentos isolados.<sup>33,34</sup>

Quadro 1: Artigos PubMed

TRABALHO	DELINEAMENTO DO ESTUDO	OBJETIVOS	AMOSTRA	ACHADOS PRINCIPAIS
TURAGAM ET AL. <sup>19</sup>	Prospectivo, observacional	Avaliar o risco de sangramento e AVC (varfarina vs. NAOs), pacientes com FA	n=263	NAOs reduziu mais o risco de AVC e sangramento
ENG ET AL. <sup>22</sup>	Prospectivo, randomizado	Investigar duas abordagens para guiar OAAE: 3D-CT e ETE	n=24	3D-CT≥TEE em precisão e segurança
STAUBACH ET AL. <sup>24</sup>	Propectivo, não randomizado	Avaliar complicações associadas à OAAE após 12 meses da OAAE com ETE	n=63	Eficaz e segura com baixa incidência de complicações a longo prazo
FLORES ET AL. <sup>18</sup>	Ensaio clínico randomizado e multicêntrico	Comparar a eficácia e segurança entre TAD e apixabana durante 9 meses	n=44 (apixabana) n=46 (TAD)	Apixabana: menos complicações hemorrágicas e tromboembólicas
MANSOUR ET AL. <sup>25</sup>	Prospectivo, multicêntrico, observacional	Avaliar VPD e impacto clínico após 12 meses da OAAE	n=60	VPD aumenta um pouco o risco de AVC
KORSHOLM ET AL. <sup>20</sup>	Prospectivo, multicêntrico, randomizado	Comparar OAAE vs; NAOs: AVC, embolias e sangramentos em pacientes com FA	n=375 (OAAE) n=375 (NAOs)	Ambos eficazes na prevenção de AVC
HUIJBOOM ET AL. <sup>21</sup>	Multicêntrico, randomizado	Comparar eficácia e segurança entre a OAAE e o tratamento padrão em pacientes ineleáveis para AO	n=406 (OAAE) n=203 (AO)	OAAE é eficaz para a prevenir AVC em pacientes com FA que não podem utilizar AO
ALKHOULI ET AL. <sup>26</sup>	Prospectivo, observacional, randomizado	Avaliar as diferenças de sexo em termos de segurança/eficácia da OAAE	n=537 (homens) n=380 (mulheres)	Mais eventos adversos em mulheres (4,4%) do que em homens (1,9%)
SCHMIDT ET AL. <sup>27</sup>	Prospectivo, observacional	Avaliar a incidência, preditores e resultados clínicos de trombos relacionados a dispositivos de OAAE	n=903 (duplo) n=885 (único)	Trombos precoces são observados com o oclisor duplo, enquanto tardios com o oclisor único

LOSİK ET AL. <sup>34</sup>	Prospectivo, randomizado	Avaliar a viabilidade de combinar a OAAE com ICP	n=50	Nenhuma complicação observada, sem diferença no tempo de hospitalização
WANG ET AL. <sup>23</sup>	Ensaio clínico randomizado	Avaliar o impacto do planejamento pré-operatório com 3D-CT para a OAAE	n=96	3D-CT pode reduzir a necessidade de troca do ocluser e encurtar o tempo do procedimento
LAKKIREDDY ET AL. <sup>35</sup>	Prospectivo, randomizado	Investigar preditores de VPD entre os oclusores duplo e único	n=1.878	Ocluser duplo: melhor fechamento do AAE
KAPADIA ET AL. <sup>36</sup>	Estudo observacional, multicêntrico, randomizado	Avaliar segurança e viabilidade da OAAE +TAVI	n=363	OAAE + TAVI não inferior à TAVI + AO
HU ET AL. <sup>37</sup>	Prospectivo, multicêntrico, randomizado	Comparar a PT-AFG à PTC	n=131 (PT-AFG) n=132 (PTC)	PT-AFG obteve mais sucesso na OAAE

AVC: ACIDENTE VASCULAR CEREBRAL; NAOS: NOVOS ANTICOAGULANTES ORAIS; FA: FIBRILAÇÃO ATRIAL; OAAE; OCLUSÃO DO APÊNDICE ATRIAL ESQUERDO; 3D-CT: ANGIOTOMOGRAFIA COMPUTADORIZADA 3D; ETE: ECOCARDIOGRAMA TRANSESOFÁGICO; TAD: TERAPIA ANTIPLAQUETÁRIA DUAL; VPD; VAZAMENTO PERI-DISPOSITIVO; ICP: INTERVENÇÃO CORONARIANA PERCUTÂNEA; AAE: APÊNDICE ATRIAL ESQUERDO; TAVI: IMPLANT DA VÁLVULA AÓRTICA TRANSCATETER; PTC: PUNÇÃO TRANSSEPTAL CONVENCIONAL; PT-AFG: PUNÇÃO TRANSSEPTAL ASSISTIDA POR FIO-GUIA

Fonte: Os autores

## Quadro 2: Artigos Scielo

TRABALHO	DELINEAMENTO DO ESTUDO	OBJETIVOS	AMOSTRA	ACHADOS PRINCIPAIS
GUÉRIOS ET AL. <sup>38</sup>	Prospectivo	Apresentar os resultados imediatos e o seguimento tardio de pacientes submetidos à OAAE	n=91	A OAAE foi eficaz na prevenção de AVC e sangramento
MONTENEGRO ET AL. <sup>39</sup>	Retrospectivo, observacional	Avaliar a segurança da OAAE com ocluser duplo na prevenção de eventos cardiovasculares maiores no seguimento tardio	n=15	A OAAE mostrou-se segura, com uma alta taxa de sucesso do procedimento e evolução favorável dos pacientes aos 12 meses.
CHAMIÉ ET AL. <sup>40</sup>	Prospectivo	Descrever os primeiros resultados de uma experiência inicial multicêntrica no Brasil com dispositivo duplo para OAAE	n=51	A oclusão do AAE com o dispositivo duplo, taxa de sucesso 100%, sem óbitos, AVC ou complicações maiores após 18 meses

OAAE; OCLUSÃO DO APÊNDICE ATRIAL ESQUERDO; FA: FIBRILAÇÃO ATRIAL; AO: ANTICOAGULANTE ORAL; AVC: ACIDENTE VASCULAR CEREBRAL; AAE: APÊNDICE ATRIAL ESQUERDO.

Fonte: Os autores

## DISCUSSÃO

Embora eficazes, os NAOs e a TAD estão associados a sangramentos gastrintestinais e intracranianos, dificultando o manejo clínico.<sup>18</sup> A escolha da melhor abordagem terapêutica deve considerar fatores individuais, como tolerância à AO, risco de sangramento e preferências do paciente. Nesse cenário, a OAAE surge como uma alternativa promissora, pois elimina a necessidade de anticoagulação contínua, mas exige avaliação dos riscos do procedimento. No entanto, por se tratar de um procedimento invasivo, a OAAE apresenta riscos potenciais, enquanto a terapia medicamentosa exige uso contínuo e acompanhamento rigoroso, podendo afetar adesão e desfechos.<sup>41</sup> A apixabana mostrou perfil seguro como terapia adjuvante pós-OAAE, especialmente em pacientes com FANV e alto risco de trombose ou sangramento, reforçando a importância de abordagem individualizada.<sup>42</sup> A escolha do dispositivo ocluser é crucial para o sucesso da OAAE, e os dados analisados destacam a necessidade de avaliação anatômica individualizada. A diversidade de formatos e tamanhos dos oclusores exige análise cuidadosa do óstio do AAE, tornando essencial o uso de técnicas de imagem precisas. Essa abordagem contribui para maior taxa de sucesso na primeira tentativa, refletindo avanços tecnológicos e aprimoramento técnico na execução do procedimento. Assim, métodos de imagem acurados devem ser cada vez mais valorizados no planejamento e na realização da OAAE.<sup>43,44</sup> Os achados sugerem que complicações pontuais são mais frequentes com oclusores únicos. No entanto, análises recentes indicam que novos dispositivos oclusores duplos anteriores.<sup>45</sup> A incidência de VPD (0,01% vs. 0,34%) e a taxa de êxito (99,9% vs. 99,4%) foram

superiores no novo ocluser único, refletindo melhor vedação e maior prevenção de tromboembolismo.<sup>24</sup> Esses dados sugerem que o novo modelo oferece maior adaptabilidade anatômica, configurando-se como uma opção mais segura e eficaz. A PT-AFG parece ser uma abordagem preferencial para a OAAE,<sup>32,46</sup> pois aumenta a eficiência do procedimento, reduz seu tempo e eleva a taxa de sucesso, além de minimizar complicações associadas à técnica convencional. Sua adoção representa um avanço relevante na prática clínica, sendo uma estratégia promissora para futuros protocolos terapêuticos da OAAE. Além disso, a combinação da OAAE com TAVI apresenta-se como uma estratégia segura e eficaz, com benefícios clínicos promissores.<sup>33,34</sup> No entanto, são necessários estudos adicionais para avaliar a segurança e os desfechos a longo prazo, a fim de confirmar sua eficácia e ampliar sua aplicabilidade. Embora a OAAE seja uma opção terapêutica eficaz para a prevenção de eventos tromboembólicos em pacientes com FANV, seu custo elevado ainda limita o acesso de muitos pacientes, especialmente em contextos de recursos restritos. Apesar do investimento inicial, estudos indicam que, a longo prazo, a OAAE pode se tornar uma alternativa econômica em comparação à anticoagulação contínua, considerando os custos relacionados a eventos tromboembólicos e complicações hemorrágicas. Ampliar o acesso ao procedimento não apenas diversificaria as opções terapêuticas, mas também poderia melhorar os desfechos clínicos a longo prazo, oferecendo uma solução mais definitiva e segura para o manejo da FANV.<sup>47,48</sup>

## CONCLUSÃO

A OAAE parece ser uma estratégia eficaz e permanente para prevenção de eventos tromboembólicos em pacientes com FANV, oferecendo uma alternativa à AO contínua. Os novos dispositivos oclusores únicos demonstram segurança, eficácia e adaptabilidade anatômica aprimorada, enquanto oclusores duplos mantêm baixa taxa de complicações graves. Procedimentos combinados com TAVI ou ICP são viáveis e seguros, e técnicas como a PT-AFG aumentam a taxa de sucesso do procedimento. Em resumo, a OAAE representa uma solução definitiva e segura, capaz de reduzir riscos de sangramentos maiores, prevenir AVC e melhorar a qualidade de vida de pacientes com FANV, configurando-se como uma alternativa terapêutica promissora em cenários clínicos de alto risco.

## REFERÊNCIAS

- Morin DP, Bernard ML, Madias C, Rogers PA, Thihalolipavan S, Estes NAM. The State of the Art. *Mayo Clin Proc.* 2016 Dec;91(12):1778-810.
- Corbalán R. Fibrilación auricular una arritmia y un síndrome. *Rev Med Chil.* 2023 Feb;151(2):222-8.
- Cintra FD, Figueiredo MJ de O. Fibrilação Atrial (Parte 1): Fisiopatologia, Fatores de Risco e Bases Terapêuticas. *Arq Bras Cardiol.* 2021 Jan 27;116(1):129-39.
- Kavousi M. Differences in Epidemiology and Risk Factors for Atrial Fibrillation Between Women and Men. *Front Cardiovasc Med.* 2020 Jan 31;7.
- Shiyovich A, Chodick G, Azani L, Tirosh M, Shuvy M, Pereg D, et al. Sex-specific contemporary trends in incidence, prevalence and survival of patients with non-valvular atrial fibrillation: A long-term real-world data analysis. *PLoS One.* 2021 Feb 18;16(2):e0247097.
- Nattel S, Harada M. Atrial Remodeling and Atrial Fibrillation. *J Am Coll Cardiol.* 2014 Jun;63(22):2335-45.
- Haïssaguerre M, Jais P, Shah DC, Takahashi A, Hocini M, Quiniou G, et al. Spontaneous Initiation of Atrial Fibrillation by Ectopic Beats Originating in the Pulmonary Veins. *New England Journal of Medicine.* 1998 Sep 3;339(10):659-66.
- Da Diretriz A. II Diretrizes Brasileiras De Fibrilação atrial [Internet]. Available from: [www.arquivosonline.com.br](http://www.arquivosonline.com.br)
- Gonçalves-Teixeira P, Costa T, Fragoso I, Ferreira D, Brandão M, Leite-Moreira A, et al. Screening, Diagnosis and Management of Atrial Fibrillation in Cancer Patients: Current Evidence and Future Perspectives. Vol. 119, *Arquivos Brasileiros de Cardiologia. Sociedade Brasileira de Cardiologia*; 2022. p. 328-41.
- De Lacerda GM, De Faria IL, Mota L de S, Antônio ACS, De Oliveira AMB. Fibrilação atrial - perspectivas atuais epidemiológicas, fisiopatológicas e terapêuticas. *Brazilian Journal of Health Review.* 2024 Feb 27;7(1):7163-70.
- Scuotto F, Paul LC, Fenelon G. FIBRILAÇÃO ATRIAL ASSINTOMÁTICA: QUAIS AS IMPLICAÇÕES E QUANDO DEVO TRATAR? *Revista da Sociedade de Cardiologia do Estado de São Paulo [Internet].* 2023 Jun 30;33(2):46-53. Available from: <https://socesp.org.br/revista/pdfjs/web/viewer.html?arquivo=72b7185185d67ad1fe151c63bc0afc51.pdf&edicoes=1>
- Van Gelder IC, Rienstra M, Bunting K V, Casado-Arroyo R, Caso V, Crijns HJGM, et al. 2024 ESC Guidelines for the management of atrial fibrillation developed in collaboration with the European Association for Cardio-Thoracic Surgery (EACTS). *Eur Heart J.* 2024 Sep 29;45(36):3314-414.
- Saad EB, D'ávila A. Atrial fibrillation (Part 2)-catheter ablation. Vol. 116, *Arquivos Brasileiros de Cardiologia. Arquivos Brasileiros de Cardiologia*; 2021. p. 334-45.
- Castellani C, Gao Y, Kim H, Thompson C, Ning J, Lohr N, et al. Left atrial appendage structural characteristics predict thrombus formation. *J Cardiovasc Electrophysiol.* 2023 Aug 5;34(8):1683-9.
- Guérios ÊE, Schmid M, Gloekler S, Khattab AA, Wenaweser PM, Windecker S, et al. Artigo Original Oclusão do Apêndice Atrial Esquerdo com o Amplatzer Cardiac Plug em Pacientes com Fibrilação Atrial Left Atrial Appendage Closure with the Amplatzer Cardiac Plug in Patients with Atrial Fibrillation [Internet]. Available from: <http://www.arquivosonline.com.br>
- Seiffge DJ, Paciaroni M, Auer E, Saw J, Johansen MC, Benz AP. Left Atrial Appendage Occlusion and Its Role in Stroke Prevention. *Stroke.* 2025 Jul;56(7):1928-37.
- Ueno H, Imamura T, Tanaka S, Fukuda N, Kinugawa K. Left atrial appendage closure for stroke prevention in nonvalvular atrial fibrillation: A current overview. *J Cardiol.* 2023 May;81(5):420-8.
- Flores-Umanzor EJ, Cepas-Guillen PL, Arzamendi D, Cruz-González I, Regueiro A, Freixa X. Rationale and design of a randomized clinical trial to compare two antithrombotic strategies after left atrial appendage occlusion: double anti-platelet therapy vs. apixaban (ADALA study). *Journal of Interventional Cardiac Electrophysiology.* 2020 Nov 28;59(2):471-7.
- Turagam MK, Parikh V, Afzal MR, Gopinathannair R, Lavu M, Kanmanthareddy A, et al. Replacing warfarin with a novel oral anticoagulant: Risk of recurrent bleeding and stroke in patients with warfarin ineligible or failure in patients with atrial fibrillation (The ROAR study). *J Cardiovasc Electrophysiol.* 2017 Aug 8;28(8):853-61.
- Korsholm K, Damgaard D, Valentin JB, Packer EJS, Odenstedt J, Sinisalo J, et al. Left atrial appendage occlusion vs novel oral anticoagulation for stroke prevention in atrial fibrillation: rationale and design of the multicenter randomized occlusion-AF trial. *Am Heart J.* 2022 Jan;243:28-38.
- Huijboom M, Maarse M, Aarnink E, van Dijk V, Swaans M, van der Heijden J, et al. COMPARE LAAO: Rationale and design of the randomized controlled trial "COMPARing Effectiveness and safety of Left Atrial Appendage Occlusion to standard of care for atrial fibrillation patients at high stroke risk and ineligible to use oral anticoagulation therapy." *Am Heart J.* 2022 Aug;250:45-56.
- Eng MH, Wang DD, Greenbaum AB, Gheewala N, Kupsky D, Aka T, et al. Prospective, randomized comparison of 3-dimensional computed tomography guidance versus TEE data for left atrial appendage occlusion (PRO3DLAAO). *Catheterization and Cardiovascular Interventions.* 2018 Aug;92(2):401-7.
- Wang M, Li W, Ruan Z, Zhu L, Gao R, Zhao J. A Randomized Trial of Preoperative Planning of Left Atrial Appendage Occlusion Using Cardiac Computed Tomography Angiography. *Surg Innov.* 2023 Jun 14;30(3):303-13.
- Staubach S, Schlatterbeck L, Mörtl M, Strohm H, Hoppmann P, Laugwitz KL, et al. Long-term transesophageal echocardiography follow-up after percutaneous left atrial appendage closure. *Heart Rhythm.* 2020 May;17(5):728-33.
- Mansour MJ, Harnay E, Al Ayouby A, Mansourati V, Jobic Y, Gilard M, et al. One year outcome and analysis of peri-device leak of left atrial appendage occlusion devices. *Journal of Interventional Cardiac Electrophysiology.* 2022 Jun 17;64(1):27-34.
- Alkhouli M, Russo AM, Thaler D, Windecker S, Anderson JA, Gage R, et al. Sex Differences in Safety and Effectiveness of LAAO. *JACC Cardiovasc Interv.* 2022 Nov;15(21):2143-55.
- Schmidt B, Nielsen-Kudsk JE, Ellis CR, Thaler D, Sibir SA, Gambhir A, et al. Incidence, Predictors, and Clinical Outcomes of Device-Related Thrombus in the Amulet IDE Trial. *JACC Clin Electrophysiol.* 2023 Jan;9(1):96-107.
- Lakkireddy D, Nielsen-Kudsk JE, Windecker S, Thaler D, Price MJ, Gambhir A, et al. Mechanisms, predictors, and evolution of severe peri-device leaks with two different left atrial appendage occluders. *Europace.* 2023 Aug 2;25(9).
- Guérios ÊE, Chamié F, Montenegro M, Saad EB, Brito Junior FS de, Caramori PA, et al. First results of the Brazilian Registry of Percutaneous Left Atrial Appendage Closure. *Arq Bras Cardiol.* 2017.
- Montenegro MJ, Quintella EF, Damonte A, Sabino H de C, Zajdenverg R, Laufer GP, et al. Oclusão percutânea do

- apêndice atrial esquerdo com o Amplatzer Cardiac Plug™ na fibrilação atrial. *Arq Bras Cardiol.* 2012 Feb;98(2):143-50.
31. Chamié F, Guerios E, Silva DP e, Fuks V, Torres R. Oclusão do Apêndice Atrial Esquerdo com a Prótese Lambre: Experiência Multicêntrica Inicial no Brasil. *Arq Bras Cardiol.* 2022 Apr 27;
32. Hu F, Xu B, Qiao Z, Cheng F, Zhou Z, Zou Z, et al. Angioplasty Guidewire-Assisted vs. Conventional Transseptal Puncture for Left Atrial Appendage Occlusion: a multicentre randomized controlled trial. *Europace.* 2023 Dec 6;25(12).
33. Kapadia SR, Krishnaswamy A, Whisenant B, Potluri S, Iyer V, Aragon J, et al. Concomitant Left Atrial Appendage Occlusion and Transcatheter Aortic Valve Replacement Among Patients With Atrial Fibrillation. *Circulation.* 2024 Mar 5;149(10):734-43.
34. Losik D, Romanov A, Grazhdankin I, Shabanov V, Ponomarev D, Mikheenko I, et al. Feasibility of concomitant left atrial appendage closure and percutaneous coronary intervention in patients with acute coronary syndrome and atrial fibrillation: a randomized pilot study. *Heart Vessels.* 2023 Jul 25;38(7):881-8.
35. Lakkireddy D, Nielsen-Kudsk JE, Windecker S, Thaler D, Price MJ, Gambhir A, et al. Mechanisms, predictors, and evolution of severe peri-device leaks with two different left atrial appendage occluders. *Europace.* 2023 Aug 2;25(9).
36. Kapadia SR, Krishnaswamy A, Whisenant B, Potluri S, Iyer V, Aragon J, et al. Concomitant Left Atrial Appendage Occlusion and Transcatheter Aortic Valve Replacement Among Patients With Atrial Fibrillation. *Circulation.* 2024 Mar 5;149(10):734-43.
37. Hu F, Xu B, Qiao Z, Cheng F, Zhou Z, Zou Z, et al. Angioplasty Guidewire-Assisted vs. Conventional Transseptal Puncture for Left Atrial Appendage Occlusion: a multicentre randomized controlled trial. *Europace.* 2023 Dec 6;25(12).
38. Guérios ÊE, Chamié F, Montenegro M, Saad EB, Brito Junior FS de, Caramori PA, et al. First results of the Brazilian Registry of Percutaneous Left Atrial Appendage Closure. *Arq Bras Cardiol.* 2017;
39. Montenegro MJ, Quintella EF, Damonte A, Sabino H de C, Zajdenverg R, Laufer GP, et al. Oclusão percutânea do apêndice atrial esquerdo com o Amplatzer Cardiac Plug™ na fibrilação atrial. *Arq Bras Cardiol.* 2012 Feb;98(2):143-50.
40. Chamié F, Guerios E, Silva DP e, Fuks V, Torres R. Oclusão do Apêndice Atrial Esquerdo com a Prótese Lambre: Experiência Multicêntrica Inicial no Brasil. *Arq Bras Cardiol.* 2022 Apr 27;
41. Kirley K, GouthamRao, Bauer V, Masi C. The Role Of NOACs in Atrial Fibrillation Management: A Qualitative Study. *J Atr Fibrillation.* 2016;9(1):1416.
42. Cepas-Guillen PL, Flores-Umanzor E, Regueiro A, Brugaletta S, Ibañez C, Sanchis L, et al. Low Dose of Direct Oral Anticoagulants after Left Atrial Appendage Occlusion. *J Cardiovasc Dev Dis.* 2021 Oct 28;8(11):142.
43. Sularz A, Chavez Ponce A, Al-Abcha A, Simard T, Killu AM, Doshi SK, et al. Safety and Feasibility of 3D Intracardiac Echocardiography in Guiding Left Atrial Appendage Occlusion With WATCHMAN FLX. *JACC: Advances.* 2025 Feb 1;4(2).
44. Ciobotaru V, Combes N, Martin CA, Marijon E, Maupas E, Bortone A, et al. Left atrial appendage occlusion simulation based on three-dimensional printing: new insights into outcome and technique. *EuroIntervention.* 2018 Jun;14(2):176-84.
45. Della Rocca DG, Magnocavallo M, Gianni C, Mohanty S, Natale VN, Al-Ahmad A, et al. Procedural and short-term follow-up outcomes of Amplatzer Amulet occluder versus Watchman FLX device: A meta-analysis. *Heart Rhythm.* 2022 Jun;19(6):1017-8.
46. Quiroz Alfaro AJ, Prasad KV, Stone JE, Arriola R, Russell NE, Crossen KJ. Transhepatic approach: A safe alternative for left atrial appendage closure in challenging anatomical cases—A report of 2 cases and narrative review. *HeartRhythm Case Rep.* 2024 May;10(5):366-70.
47. Eqbal A, Tong W, Lamy A, Belley-Cote E, Paparella D, Bogachev-Prokophiev A, et al. Cost Implications of Left Atrial Appendage Occlusion During Cardiac Surgery: A Cost Analysis of the LAAOS III Trial. *J Am Heart Assoc.* 2023 May 16;12(10).
48. Lee VWY, Tsai RBC, Chow IHI, Yan BPY, Kaya MG, Park JW, et al. Cost-effectiveness analysis of left atrial appendage occlusion compared with pharmacological strategies for stroke prevention in atrial fibrillation. *BMC Cardiovasc Disord.* 2016 Dec 31;16(1):167.