

UNIVERSIDADE SANTO AMARO
Faculdade de Medicina Veterinária

Priscila Machado Schunk

**RELATO DE CASO E REVISÃO DE LITERATURA SOBRE
CRIPTOCOCOSE FELINA**

São Paulo

2017

Priscila Machado Schunk

**RELATO DE CASO E REVISÃO DE LITERATURA SOBRE
CRIPTOCOCOSE FELINA**

Trabalho de conclusão de curso apresentado ao
Curso de Medicina Veterinária da Universidade
Santo Amaro - UNISA, como requisito parcial
para obtenção do título Bacharel em Medicina
Veterinária.

Orientador: Prof. Dr. Adriana Cortez

São Paulo

2017

Priscila Machado Schunk
RELATO DE CASO E REVISÃO DE LITERATURA SOBRE
CRIPTOCOCOSE FELINA / Priscila Machado Schunk -- São Paulo,
2017
33 f.

TCC Graduação (Medicina Veterinária) - Universidade de Santo
Amaro, 2017

Orientador(a): Adriana Cortez

1.Cryptococcus. 2.Criptococose. 3.gato. I.Adriana Cortez, orient.
II.Universidade de Santo Amaro III.Titulo

**Ficha catalográfica gerada automaticamente pelo
Sistema de Bibliotecas da Universidade de Santo Amaro - UNISA**

Priscila Machado Schunk

**RELATO DE CASO E REVISÃO DE LITERATURA SOBRE
CRIPTOCOCOSE FELINA**

Trabalho de conclusão de curso apresentado ao Curso de Medicina Veterinária
Da Universidade Santo Amaro – UNISA, como requisito parcial para obtenção
de título Bacharel em Medicina Veterinária.

Orientador: Prof. Dr Adriana Cortez

São Paulo, _____ de Dezembro de 2017

Banca examinadora

Professora Doutora Adriana Cortez

Orientador

Professor _____

Professor _____

*A Cristiane Thomeo por ter me mostrado o
mundo maravilhoso da Medicina Veterinária...*

Agradecimento

Agradeço primeiramente aos meus pais Marlene e Valdemar, por sempre me apoiar em minhas decisões e por cuidar de minha filha, sem eles nunca teria chego onde cheguei.

Aos meus irmãos e cunhadas por todo amor e carinho.

A minha filha Sabrina pela compreensão e paciência.

A Cristiane por sempre me orientar e incentivar meus estudos, não permitindo que eu desistisse nem me desviasse dos meus objetivos, estando sempre ao meu lado, me ajudando no que fosse preciso. Sem ela não seria nem metade do que sou hoje.

A família Farias por ter entrado na minha vida no momento que mais precisei, me dando apoio e ajudando no que fosse preciso, serei eternamente grata a todos.

A Carolina e Viviane que conheci no primeiro dia de aula e continuamos juntas até o fim, e as amigas que conheci depois, Gabriella, Elizabeth, Débora, amigas com quem brigamos choramos mas sempre no final riamos muito de tudo.

A Ana Paula a irmã que não tive, e que infelizmente não pode continuar na graduação, nunca me esquecerei de ti.

A todos os colegas que Deus colocou no meu caminho durante a graduação.

E a minha orientadora Adriana Cortez, por ter sido uma professora maravilhosa e pelo incentivo e paciência em me orientar.

Tudo que é seu encontrará uma maneira de chegar até você...

Chico Xavier

RESUMO

A criptococose também conhecida como Torulose ou blastomicose europeia, é uma doença fúngica causada pelo *Cryptococcus neoformans*, acomete tanto homens como animais. A principal forma de infecção é a partir da inalação de partículas infectantes presente em excreta de pombos, se instalando nas vias respiratórias, principalmente em região nasal, causando lesão conhecida como nariz de palhaço. O patógeno pode acometer vários órgãos, sendo no homem as vias respiratórias inferiores as mais acometidas. O fungo pode ser encontrado em vários locais como troncos ocos de árvores, poeira, areia da praia etc. Sendo o pombo o principal mantenedor e distribuidor do *Cryptococcus* spp. Na natureza e em ambientes urbanos. O diagnóstico é simples, sendo realizado através da visualização em meio de cultivo, citologia ou histopatológico da lesão. O tratamento é realizado com antifúngicos.

Palavras-chave: Criptococose, *Cryptococcus neoformans*, gatos.

ABSTRACT

Cryptococcus, also known as European Blastomycosis, is a fungal disease which affects both humans and animals and is caused by *Cryptococcus neoformans*. The principal form of infection is the inhalation of infective particles, present in the excreta of pigeons, which settle mainly in the nasal region of the respiratory tract, causing a lesion known as "clown nose." The pathogen can affect several organs, in humans the lower respiratory tract being the one most affected. The fungus can be found in various places, such as hollow tree trunks, dust, sandy beaches, etc. The pigeon is the principal maintainer and distributor of *Cryptococcus*, in nature and in urban environments. Diagnosis is simple through visualization in culture medium, cytology or histopathology of the lesion. Treatment is performed with antifungals.

Keywords: Cryptococcosis. *Cryptococcus neoformans*. cats.

Lista de abreviaturas e siglas

AIDS	Síndrome da Imunodeficiência Adquirida
BID	a cada 12 horas
ELISA	Ensaio Imunoenzimático
FELV	Vírus da Leucemia Felina
FIV	Vírus da Imunodeficiência Felina
HIV	Vírus da Imunodeficiência Humana
NSA	Niger-seed-ágar
PCR	Reação em Cadeia pela Polimerase
SID	a cada 24 horas
SNC	Sistema Nervoso Central
VO	via oral

SUMÁRIO

1 Introdução -----	11
2 História -----	12
3 Etiologia -----	13
4 Epidemiologia -----	14
5 Patogenia -----	16
6 Clínica -----	17
7 Diagnóstico -----	18
8 Tratamento -----	20
9 Profilaxia -----	22
10 Relato de caso -----	23
11 Considerações finais-----	29
12 Referencias -----	30

1 Introdução

Este trabalho teve como objetivo revisar a literatura sobre *Cryptococcus neoformans* e relatar um caso atípico de criptococose em felino.

O gato doméstico é a espécie mais acometida pela criptococose, seguida pelo ser humano imunodeprimido pelo vírus da AIDS.

A infecção ocorre através da inalação de basidiósporos ou leveduras presentes nas fezes secas de pombos (*Columba livia*) sendo este um ambiente perfeito para seu desenvolvimento e manutenção devido os compostos nitrogenados e principalmente creatinina presente nas excretas. Se instala nas vias respiratórias superiores em gatos levando a lesão comumente denominada “nariz de palhaço”, em humanos as vias respiratórias inferiores são as mais acometidas, as aves não desenvolvem a doença por conta da sua temperatura corpórea ser em torno dos 39° C.

O *Cryptococcus* possui a forma assexuada e sexuada sendo denominado *Cryptococcus neoformans* e *Filobasidiella neoformans*, respectivamente. Além de ser encontrado em fezes de aves, pode ser observado em troncos ocos de árvores e poeira. Esta levedura possui uma cápsula de polissacarídeos sendo seu principal fator de virulência.

O diagnóstico pode ser realizado através de demonstração do fungo no material clínico, isolamento em cultura e identificação final ou pela pesquisa de antígenos circulantes, o tratamento é simples, mas demorado, utiliza-se antifúngicos como itraconazol, fluconazol, cetoconazol e anfotericina B.

2 História

Em 1894, na Alemanha, Otto Busse, patologista e Abrham Buschke, clínicos isolaram pela primeira vez *C. neoformans*, durante acompanhamento de um caso, onde Busse observou formas parasitárias arredondadas numa lesão de tíbia, identificando através de cultivo como um agente Blastomiceto (“*Blastomyces*”) propondo o nome de *Saccharomyces hominis*, já Buschke ao descrever o mesmo caso denominou como sendo um coccidio. ⁽¹⁾⁽²⁾

Neste mesmo ano na Itália Francesco Sanfelice isolou *Cryptococcus neoformans*, de suco de pêssigo fermentado, sendo denominado na época como *Sacharomyces neoformans*, confirmando sua patogenicidade através de inoculação em animais.⁽¹⁾⁽³⁾ Foi descrito em 1895 em bovinos, 1901 em suínos e no mesmo ano Sanfelice isolou o agente do linfonodo de bovinos chamando de *Torulopsis neoformans*, em 1902 foi descrito em equinos, e nos gatos foi descrito em 1951 por Curtis, e 1952 por Holzwort.⁽⁴⁾

Desde então vários relatos e estudos foram feitos, apresentando uma grande variedade taxonômica. Em 1896, Curtis ao descrever um caso humano de lesão tumoral de quadril, classificou o agente como *Saccharomyces tumefaciens*. Vuillemin, em 1901, demonstrou que o termo *Saccharomyces* era inadequado, transferindo-o para o gênero *Cryptococcus*, previamente estabelecido por Kutzing em 1833. Após 1905, foram descritos vários relatos de meningoencefalite, onde leveduras eram visualizadas em abundância, e Stoddard e Cutler, nos Estados Unidos, denominaram o agente de *Torulahistolytica* e a doença de torulose, gerando grande confusão taxonômica.
⁽²⁾⁽⁵⁾

Finalmente, em 1935, Benham revisou os isolados identificados como gênero *Saccharomyces*, *Cryptococcus* e *Torula*, analisando sua morfologia, patogenicidade e reatividade frente a fatores séricos, confirmando que todos pertenciam a um só gênero e espécie. E em 1950 a designação de *Cryptococcus neoformans*, tornou-se definitiva, sendo a micose denominada criptococose. ⁽⁵⁾

3 Etiologia

A criptococose é causada por uma levedura, pertencente ao filo Basidiomycota, classe Basidiomycetes, família Tremellaceae,⁽⁶⁾ gênero *Cryptococcus*, espécie *Cryptococcus neoformans*. Dentro da espécie *Cryptococcus neoformans* temos três variedades contendo cinco sorotipos, sendo estes: *C. neoformans* variedade *neoformans* (sorotipos A e D); *C. neoformans* variedade *gattii* (sorotipos B e C) e *C. neoformans* variedade *grubii* (sorotipo A), sendo as duas primeiras variedades as mais patogênicas.⁽²⁾⁽⁷⁾⁽⁸⁾

C. neoformans e *C. gattii* são fungos basidiomicetos dimórficos. O seu ciclo de vida envolve crescimento vegetativo, com brotamento haploide na forma de levedura, podendo sofrer transformação para forma filamentosa ou também chamado de teleomorfo. Nesta forma filamentosa o *C. neoformans* é denominada *Filobasidiella neoformans* e o *C. gattii*, *Filobasidiella bacillisporus*.⁽⁹⁾

O *Cryptococcus* possui dois tipos sexuados: “alfa” e “a”, onde ocorre a formação de pseudomicélios dentro de três semanas de incubação; ao exame microscópico é possível observar hifas longas com septos dolipóricos, dando origem a basídios não septados. Os basidiósporos são formados através de quatro cadeias por brotamentos sucessivos.⁽²⁾⁽⁶⁾ Acredita-se que os basidiósporos representem os propágulos infecciosos que dão origem à doença nos mamíferos.⁽⁹⁾

O cultivo de *Cryptococcus* em ágar- Sabouraud, na temperatura de 25° C durante sete dias, produz colônias brancas, beges ou cremes, mucoides e brilhantes, devido à presença de cápsula, evidenciada em preparações com tinta nanquim.⁽¹⁰⁾ Em cultivos com meio NSA (*Niger-seed-ágar*), que contém extrato de semente de niger (*Guizottia abyssinica*) se observa a capacidade do fungo em sintetizar um pigmento melanínico, desenvolvendo uma coloração acastanhada; esta característica auxilia na diferenciação com outros fungos que não sintetizam esse pigmento, a semente de girassol também pode ser utilizada como substrato em culturas para produção do pigmento melanínico.⁽⁶⁾

4 Epidemiologia

O *C. neoformans* tem distribuição cosmopolita, acometendo uma grande variedade de animais silvestres e domésticos, sendo cães e gatos os mais acometidos, também infecta o homem principalmente os imunocomprometidos. A partir da década de 1980 com o advento do HIV (vírus da imunodeficiência humana), a criptococose passou a ser frequentemente relatada em seres humanos.⁽²⁾⁽⁶⁾⁽⁹⁾

Entre os animais domésticos, o gato é a espécie mais acometida apresentando, na maioria das vezes, lesão em trato respiratório superior, a infecção está intimamente relacionada a imunodeficiência decorrente de vírus imunossupressores como o da imunodeficiência felina (VIF), vírus da leucemia felina (FeLv), de neoplasias, diabetes, interações cirúrgicas e tratamentos imunossupressores.⁽¹¹⁾

Na Austrália, o *C. neoformans* var. *gattii* foi isolado a partir da semente, casca, folhas e flores de eucalipto (*Eucalyptus camaldulensis*), sendo este o provável responsável pela disseminação do fungo em vários países. O basidiósporos presentes nas flores desta árvore, que funciona como “árvore hospedeira”, foram encontrados também micélio dicariótico em suas sementes. O *C. neoformans* var. *gattii* tem elevada prevalência em países de zona tropical e subtropical.⁽¹²⁾⁽¹³⁾

No Brasil, foi isolado *Cryptococcus* spp. em várias regiões do país, estando presentes em plantações de *Eucalyptus camaldulensis*, em parques e locais com acúmulo de fezes de pombo (*Columba livia*). Um estudo realizado em parques da cidade de São Paulo, avaliando amostras de espécimes vegetais e ar atmosférico, revelou a presença de *Cryptococcus* spp. em 19 ocos de árvores diversas, indicando ser este um *habitat* natural. A avaliação do ar atmosférico foi realizado através de impactador de ar, obtendo crescimento de algumas espécies de *Cryptococcus*, não sendo observado o *C. neoformans* nem o *C. gattii*.⁽¹⁴⁾

Estudos realizados por Lazera⁽¹⁵⁾ isolou *C. neoformans* e *C. gattii* de fezes de morcegos, ninho de vespas e *Cassia grandis*.⁽²⁾ Passoni (1998) encaminhou 824 amostras de poeira, solo e fezes de aves em ambientes domésticos do Rio de

Janeiro demonstrando que a presença de fezes de pombos está diretamente relacionado com a presença de *C. neoformans* var. *neoformans*. Outros estudos realizados com fezes de aves demonstraram a presença de *C. neoformans* em excretas de pombos, canário-belga, canário da terra, coleiro, galo de campina e periquito. ⁽²⁾

A maior via de transmissão é através de excretas secas de pombos (*Columba livia*), mesmo este estando diretamente relacionado com a distribuição e manutenção do patógeno, é raro o desenvolvimento da doença em aves, e a levedura é capaz de passar pelo seu trato gastrointestinal sem sofrer alterações, devida alta temperatura corpórea destas aves. ⁽²⁾

O fungo pode permanecer viável por até dois anos em excretas tanto úmidas como secas, a incidência direta de luz solar pode inviabilizar a mesma. As fezes do pombo oferece ambiente rico em compostos nitrogenados inclusive a creatinina, importante para o crescimento do *Cryptococcus*. ⁽¹²⁾

5 Patogenia

O patógeno, presente em excretas secas de pombos, possui cápsula e tamanho reduzido, favorecendo assim sua dispersão na forma de aerossóis. A partir da inalação de basidiósporos ou leveduras, o agente pode se desenvolver nas vias respiratórias superiores ou alcançar as vias respiratórias inferiores, causando lesão e inflamação seguida de pneumonia ou lesões nodulares. Em animais o trato respiratório superior é o mais acometido, tendo o homem um acometimento maior das vias respiratórias inferiores.⁽⁹⁾

Pode correr acometimento de outras partes do corpo a partir da infecção pulmonar, e o agente é disseminado através da via hematogena para outros órgãos. Os tipos e locais das lesões irão depender da virulência da cepa, do tamanho do inóculo e estado de defesa do hospedeiro.⁽⁸⁾⁽¹⁵⁾

O fator de virulência do *Cryptococcus* está na sua cápsula de polissacarídeo, manitol, lacase, melanina e outras enzimas como fosfolipase e superóxido dismutase, associado à capacidade de se desenvolver a temperatura de 37°C. A cápsula aumenta de tamanho após infecção, sendo composta de glicuronoxilomanana que apresenta efeito imunomodulador sobre a resposta do hospedeiro, como tolerância imunogênica, supressão mediada por células T e inibição da fagocitose.⁽⁹⁾

Esses polissacarídeos também interferem na quimiotaxia de neutrófilos e leucócitos, através da dessensibilização de seus receptores, impedindo que deixem a circulação sanguínea, prejudicando a adesão de leucócitos no decorrer da migração pelo endotélio e também aumenta a produção de interleucina-10 (IL-10).A melanina protege o agente, dando proteção a temperaturas extremas, radiação ultravioleta.⁽¹⁷⁾⁽⁹⁾

A criptococose é sempre descrita em pessoas e animais imunossuprimidos por inúmeros fatores como desnutrição, debilidade, *diabetes mellitus*, uso prolongado de corticoides, vírus da imunodeficiência e leucemia felina. Sendo raro os relatos em pacientes hígidos. ⁽⁹⁾

6 Clínica

A criptococose é a micose sistêmica que mais acomete os gatos, sendo diagnosticada em animais com menos de um mês de idade e acima de 15 anos, a maioria dos relatos são de animais entre dois a sete anos de idade. ⁽¹⁸⁾ Estudos demonstram uma predisposição racial para Siamês, Birmanes, Ragdoll e Absínios, sendo estes os mais relatados; tanto os gatos de ambiente interno como os de vida livre estão suscetíveis a infecção. ⁽⁹⁾

O *Cryptococcus neoformans* acomete, principalmente, a cavidade nasal, podendo causar lesões granulomatosas, deformidade facial sobre a ponte do nariz e lesão ulcerativa do plano nasal, levando a ocorrência de espirros, respiração estertorosa e corrimento nasal que pode ser uni ou bilateral, variando entre seroso, mucopurulento a hemorrágico. Massas cutâneas e subcutâneas, simples ou múltiplas, também pode ser encontradas, podendo ter consistência firme ou flutuante e drenar líquido seroso quando ulcerado. ⁽⁹⁾⁽¹⁹⁾

A infecção ocular pode decorrer de uveíte anterior, neurite óptica e coriorretinite podendo levar a luxação de lente, glaucoma e deslocamento retinal como seqüela. ⁽¹⁶⁾ Lesões oculares graves podem causar cegueira periférica com pupilas dilatadas e não reativas. ⁽⁹⁾

O comprometimento do SNC, leva a meningoencefalite focal ou difusa e formação de granuloma focal, tendo como manifestação clínica, alteração de comportamento, convulsão, cegueira, andar em círculos, ataxia, depressão, perda do olfato, paresia e doença vestibular periférica, dependendo da localização da lesão. ⁽⁶⁾⁽¹⁶⁾

O acometimento das vias respiratórias inferiores são pouco descritas em gatos e quando ocorre pode ser observado grandes nódulos pulmonares, linfadenomegalia hilar, granuloma mediastinal, derrame pleural e infiltrado intersticial a alveolar. Animais com criptococose disseminada podem apresentar aumento de linfonodos torácicos e abdominais. ⁽⁹⁾

7 Diagnostico

Em avaliações bioquímicas e hematológicas, não são encontradas alterações significativas, podendo ocorrer anemia não regenerativa leve a moderada, discreta leucocitose com eosinofilia e monocitose; quando ocorre disseminação grave ocorre neutrofila acentuada com desvio a esquerda. Ao exame bioquímico pode apresentar heperproteinemia.⁽⁹⁾⁽²⁰⁾

Exames micológicos são realizados através de *swab* de exsudado, fragmento de biopsia, aspirado tecidual, liquor e lavado bronco alveolar. Em lesões oculares, sem acometimento de outras áreas do corpo pelo fungo, pode ser realizado o aspirado do liquido vítreo ou sub retiniano, para avaliação citológica.⁽¹⁸⁾

A coloração da amostra com tinta da china (nanquim) permite a visualização de bastoconideos de variados tamanhos com ou sem brotamento, possuindo halo claro ao redor, referente a capsula não corada e o fundo apresenta campo escuro.⁽⁹⁾⁽¹⁹⁾

No histopatológico são utilizados corantes PAS, H&E, Grocott-Gomori, permitindo a visualização da mesmas estruturas descritas anteriormente, além da presença de inflamação piogranulomatosa e granulomatosa. Quando se usa o corante Micicarmin de Mayer a cápsula se cora de rosa avermelhado, permitindo a diferenciação com outras leveduras não capsuladas.⁽⁹⁾⁽¹⁹⁾

O cultivo deve ser feito em meio específico, o mais indicado é Agar Sabouraud padrão, sem aditivos antibacterianos, sendo ideal para culturas estéreis, ou para amostras de locais contaminados, se faz a inclusão de agentes antibacterianos. A placa deve ser incubada a temperatura de 25°C a 37°Ce as colônias podem ser observadas dentro de dois a dez dias, sendo necessário realizar provas bioquímicas e análise microscópicas para confirmação do agente.⁽⁹⁾

O sorodiagnóstico pode ser realizado através dos testes de aglutinação de antígeno em látex e por ELISA, sendo testes que apresentam boa sensibilidade e especificidade. Para o diagnóstico direto, principalmente, em pesquisa é

utilizada a PCR. Como amostras biológicas podem ser enviados pode ser utilizado o soro, líquido cerebrospinal ou vítreo.⁽⁹⁾

Na radiografia de planos nasais, pode ser observado lise ou expansão óssea, aumento de densidade dos tecidos moles; em radiografias torácicas podem ser visualizadas pequenas lesões nodulares, sendo que, na maioria dos casos, os achados radiográficos de tórax tendem a não apresentar alterações significativas. ⁽⁹⁾⁽¹⁸⁾⁽¹⁹⁾

8 Tratamento

O tratamento da criptococose é realizado com uso de antifúngicos como a anfotericina B, flucitocina, cetoconazol, itraconazol, fluconazol, variconazol e pasaconazol. As medicações são utilizadas por períodos prolongados em média de 6 a 18 meses, devendo se estender por um a dois meses para evitar recidivas.⁽⁹⁾⁽¹⁹⁾

A anfotericina B é indicada para animais em estado grave e com envolvimento do SNC, sendo recomendada a internação do animal. A aplicação é realizada por via intravenosa, na dose de 0,25 a 0,50 mg/kg para gatos e cães, em dias alternados nas primeiras 3 a 4 semanas, até que a dosagem cumulativa atinja de 4 a 10 mg/kg. A administração de anfotericina B deve ser realizada simultaneamente a líquidos intravenosos como a solução de glicose 5% em infusão lenta, para diminuir os riscos de lesão renal, devido a nefrotoxicidade da anfotericina B. É importante monitorar a função renal, caso o animal apresente sinais clínicos deve iniciar terapia de suporte.⁽⁹⁾⁽¹⁶⁾

Existem derivados de anfotericina B sob a forma de preparado lipossomal e de complexo lipídico, que apresenta menor toxicidade renal, a dose recomendada para gatos é de 0,5 a 0,8 mg/kg sendo administrado por via subcutânea até a dose cumulativa de 8 a 26 mg/kg; em cães, a dose é de 1 mg/kg a cada 48 horas por via intravenosa até a dose cumulativa de 8 a 12 mg/kg.⁽¹⁶⁾

A flucitocina é mais utilizada em humanos tendo poucos estudos em animais, nestes, pode ocorrer reação medicamentosa cutânea grave, distúrbios gastrointestinais, supressão da medula óssea e a droga tende a se acumular em pacientes com insuficiência renal⁽⁹⁾. É utilizada para melhorar a eficácia de outros agentes antifúngicos, quando associado a anfotericina B, apresenta sinergismo mostrando-se eficiente para penetrar no líquido cerebrospinal e na barreira hematoencefálica. A dose indicada é de 30 mg/kg a cada 6 horas ou 50 a 75 mg/kg a cada 8 a 12 horas para cães e gatos.⁽¹⁶⁾⁽¹⁹⁾

O cetoconazol é o fármaco mais barato, no entanto, causa muitos efeitos colaterais como, vômito, diarreia, perda de peso, inapetência e aumento de enzimas hepáticas, seu uso prolongado pode suprimir a produção de

testosterona e cortisol, tendo sido associado com catarata, por estes motivos ele é pouco utilizado. ⁽⁹⁾⁽¹⁶⁾

O antifúngico de escolha para cães e gatos é o itraconazol, sendo mais eficaz com menos efeito colateral deve ser administrado na dose de 5mg/kg BID, VO, para cães e 10-15 mg/kg SID, VO em gatos. É metabolizado pelo fígado e amplamente distribuído pelo tecido lipofílico, sua concentração nos rins, fígado e peles é de 2 a 20 vezes maior que no plasma. A cápsula do itraconazol deve ser ingerida com alimento aumentando sua biodisponibilidade, sendo que a apresentação líquida deve ser ingerida em jejum. O uso de fármacos inibidores de ácido gástrico interfere na absorção do itraconazol. ⁽⁹⁾⁽¹⁶⁾⁽²¹⁾

O fluconazol tem maior eficácia no tratamento de criptococose com acometimento dos olhos, trato urinário e SNC, sendo a dose inicial de 10 a 20 mg/kg a cada 12 ou 24 horas por via oral, passando para 5 a 10 mg/kg a cada 12 horas, para manutenção a longo prazo. O fluconazol é hidrossolúvel e excretado pelos rins, alcançando concentrações elevadas na urina; se o animal apresentar sinais clínicos de toxicidade como inapetência, erupção cutânea ou se for detectado aumento da atividade de alanina aminotransferase, deve-se interromper o tratamento, e após término dos sinais, inicia-se novamente a medicação com 50% da dose original. ⁽⁹⁾⁽¹⁶⁾⁽¹⁹⁾

O voriconazol e pasaconazol também são agentes azólicos eficazes no tratamento da criptococose, porém tem um alto custo, sendo mais utilizado no tratamento de humanos, em animais tem poucos relatos de seu uso. ⁽⁹⁾

Em alguns casos pode-se realizar intervenção cirúrgica ou endoscópica para melhorar a condição clínica do paciente com vias aéreas superiores acometidas, sabendo-se que grande parte da lesão consiste quase exclusivamente de elementos criptocócicos. ⁽⁹⁾⁽¹⁶⁾

O animal deve ser acompanhado por médico veterinário durante todo tratamento. ⁽¹⁹⁾

9 Profilaxia

A criptococose é a doença fúngica de maior importância para seres humanos imunossuprimidos pelo vírus do HIV. Não é considerada uma doença zoonótica por não ser diretamente adquirida dos animais, pois o *Cryptococcus* não sofre aerossolização dos tecidos infectados, de modo que animais de companhia com patógeno, não representam uma ameaça à saúde pública, nem ao dono ou veterinário. O contato de pessoas ou animais com aerossóis de matéria orgânica rico em excrementos de aves é a principal forma de infecção, devendo-se quando for possível, evitar estes ambientes.⁽⁹⁾ Caso não seja possível evitar esses locais pode utilizar solução de hidróxido de cálcio 40g/l associado a hidróxido de sódio 1,5g/l, realizando lavagens sucessivas nos quintais sujos por fezes de pombos. Deve-se evitar varrer locais com excretas de aves pois favorece a dispersão de pequenas partículas no ar, facilitando a sua inalação⁽⁶⁾

10 Relato de caso

No dia 14 de Abril de 2010, uma gata siamês com um ano e quatro meses de idade, peso 3,200 kg, castrada foi atendida numa clínica veterinária particular apresentando leve aumento de volume em plano nasal, coriza e lacrimejamento unilateral sem muco, espirro frequente, temperatura normal, apetite normal (Figura 1). Proprietário relatou observar frequentemente a presença de pombos na varanda em que a gata tem acesso.

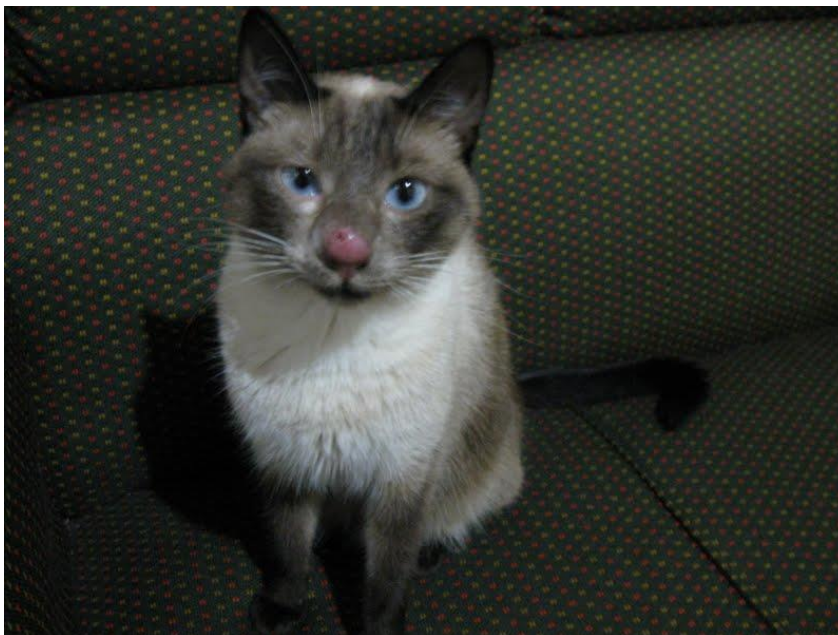Figura 1 - início da doença com leve aumento do plano nasal.



Fonte: (Ricardo Blakeley).

Inicialmente foi solicitado cultivo de fungo e bactéria colhendo-se material através de *swab* nasal, cujo resultado foi negativo. Apesar dos resultados iniciais serem negativos, como a suspeita clínica era de criptococose, foi iniciado tratamento com itraconazol (5mg/kg). Após um mês, o animal retornou apresentando piora do quadro e ulceração da lesão (Figura 2).

Figura 2 - Piora do quadro com aumento do plano nasal apresentando pele avermelhada e início de ulceração.



Fonte: Ricardo Blakeley).

Novamente foi realizado um *imprint* da região ulcerada cujo resultado foi negativo, então foi coletado material para biopsia com agulha semi-automática descartável, colhendo amostras alongadas medindo aproximadamente 1,00 mm. Foram analisados quatro fragmentos, esses fragmentos apresentavam tecido conjuntivo permeado por infiltrado inflamatório difuso de macrófagos e neutrófilos, em um dos campos foi possível evidenciar estrutura arredondada por halo claro, sugestiva de *Cryptococcus neoformans*.

A dose do Itraconazo foi aumentada para 15 mg/kg a cada 8 horas e o animal retornava a clínica periodicamente para acompanhamento, mas os resultados eram pouco satisfatórios.

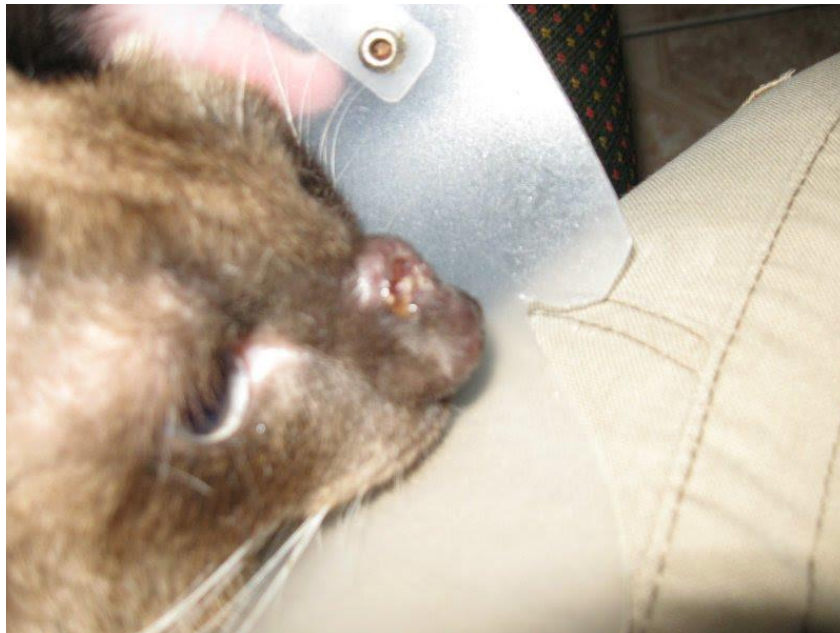
No dia 19 de Outubro 2011, foi feito um raio-x de crânio (seios nasais), posição láterolateral e dorsoventral. O animal apresentava discreto aumento de volume de partes moles adjacentes ao osso frontal, sem envolvimento de partes ósseas, preservação dos seios nasais e frontais. Foram realizados exames bioquímicos cujos resultados foram fosfatase alcalina: 14,00 UI/L, ALT/TGP 47,14 UI/L. O animal era FIV e FELV negativos.

Neste mesmo mês, foi realizada a substituição do medicamento por fluconazolate Outubro de 2012, tendo dois intervalos entre o tratamento, durando 60 dias cada intervalo.

Após 60 dias sem administrar o medicamento houve o retorno da coriza e secreção, retornando ao uso do medicamento. Durante todo tratamento foi utilizado suplementos como Fel-o-vite, Betaglucana, Feliway e interferon para melhorar a imunidade do animal.

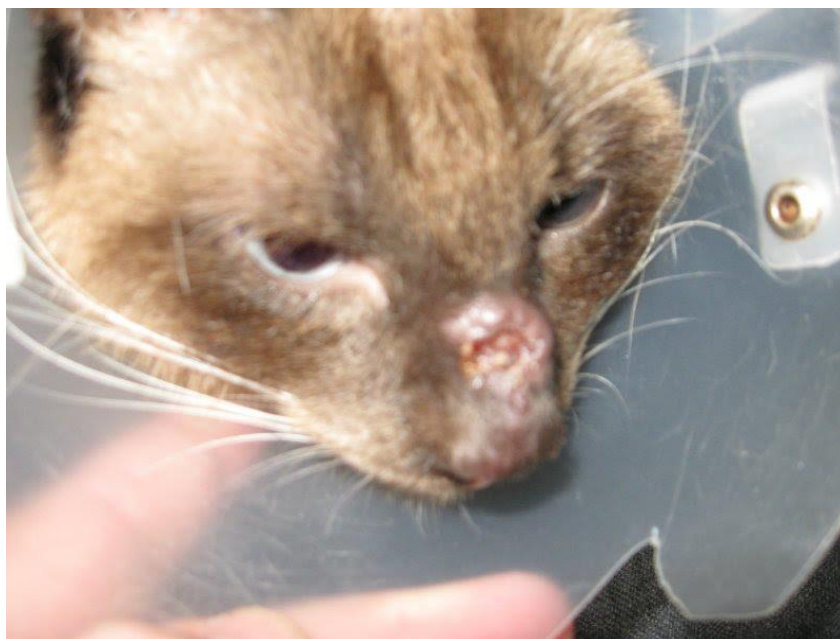Em 04 Julho 2012 foi realizado novo exame histopatológico pois a lesão ulcerada ainda permanecia, o laudo indicou processo inflamatório granulomatoso multifocal inespecífico (Figura 3 - 4).

Figura 3 - Piora do quadro com grande área ulcerada e aumento de volume.



Fonte: (Ricardo Blakeley).

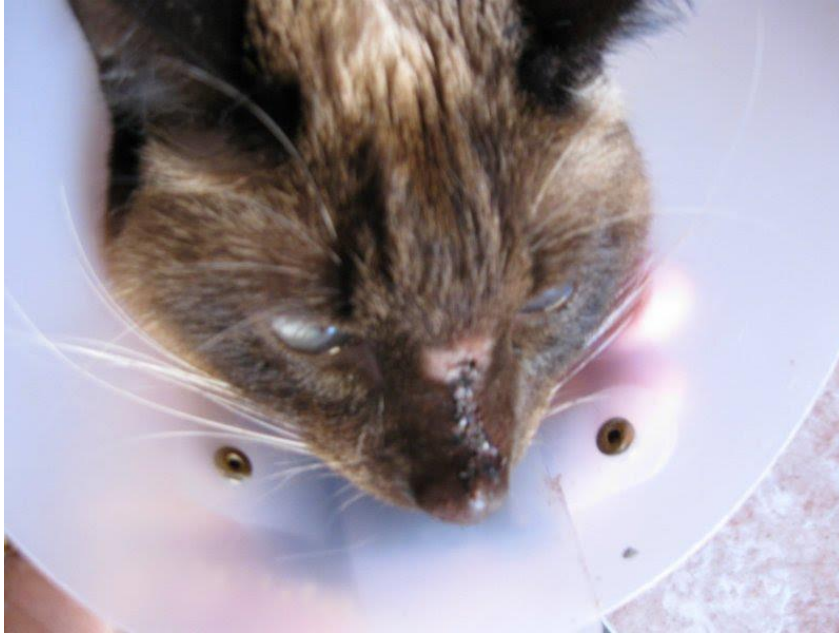Figura 4 - Piora do quadro com grande área ulcerada e aumento de volume.



Fonte: (Ricardo Blakeley).

Foi realizada a raspagem com retirada do tecido exuberante e sutura da pele em Outubro 2012 (Figura 5) e retomando o tratamento com Itraconazol 150 mg, uma vez ao dia, por seis meses seguidos.

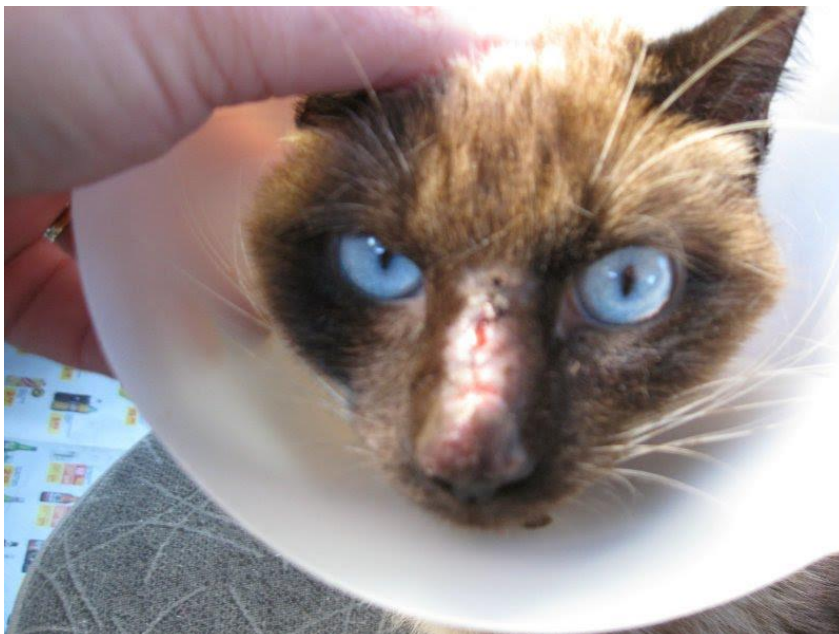
Figura 5 - procedimento cirúrgico de retirada do tecido exuberante e sutura.



Fonte: (Ricardo Blakeley).

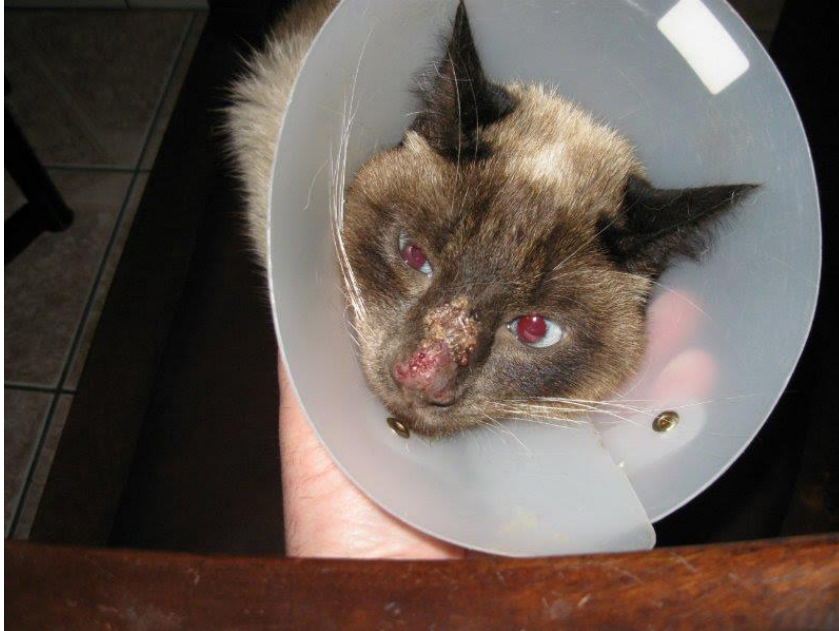Em alguns dias ocorreu decência de alguns pontos onde foi tratado como ferida aberta com pomada Kollagenase, cicatrizando normalmente em Novembro 2012 (Figura 6, 7 e 8).

Figura 6 - Decência dos pontos.



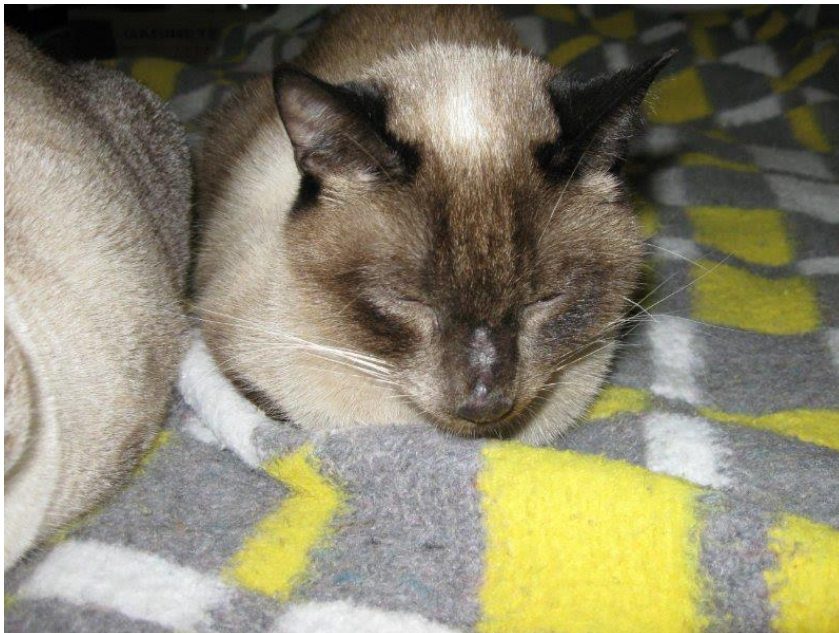Fonte: (Ricardo Blakeley).

Figura 7 - Dias após decência dos pontos e a ferida formada.



Fonte: (Ricardo Blakeley).

Figura 8 - Término da cicatrização após cirurgia.



Fonte: (Ricardo Blakeley).

Aproximadamente após dois anos de tratamento a gata apresentou apetite seletivo (diminuição da alimentação), perda de peso e os olhos que eram azuis mudaram para uma tonalidade esverdeada. O tratamento foi interrompido e realizado exames bioquímicos onde todos os parâmetros estavam dentro da normalidade.

Após cinco meses sem o uso do itraconazol, os sinais de coriza e secreção nasal retornaram. Iniciou-se novamente o tratamento em 20 de Maio de 2013. Esse tratamento permaneceu até Junho de 2014 fazendo em média

dois meses de tratamento e dois meses sem medicação, devido o animal apresentar falta de apetite.

Em Junho de 2014 a medicação foi interrompida e não tendo retorno da coriza e secreção, o volume nasal reduziu voltando ao tamanho normal. O animal recebeu alta.

11 Considerações Finais

A respeito do caso descrito, podemos notar que apesar da suspeita clínica, o exame de cultura realizado através de *swab* nasal e *imprint* da lesão ulcerada deram um falso negativo, sendo visualizado agente somente através de biopsia demonstrando a dificuldade do diagnóstico correto. Mesmo sem o diagnóstico definitivo foi iniciado o tratamento com itraconazol na dose mínima sem resultados satisfatórios tendo que utilizar uma dose três vezes maior e um tratamento que deveria durar entre 6 a 18 meses se estendeu por volta de quatro anos. Apesar da criptococose estar diretamente relacionada a imunossupressão, o animal descrito apresentou resultados negativos para FIV e FeLv não apresentando outras doenças imunodepressoras.

Nesse caso pode ter havido resistência ou reinfecção para justificar a demora na cura do animal, pois a profilaxia é dificultosa devida presença do *Cryptococcus* em vários ambientes incluindo o ar atmosférico.

O gato é tido como um animal sentinela para a doença em humanos imunossuprimidos pelo vírus do HIV. Não é considerada uma zoonose por não ser transmitida diretamente de animais domésticos para o humano, sabendo que o fungo não sofre aerossolização da pele lesionada, mas o médico veterinário deve informar ao proprietário os riscos dessa doença para o ser humano e os devidos cuidados necessários para com o animal. É necessidade a utilização de máscara para realizar a limpeza da residência, e limpar de forma úmida com água, não utilizando vassoura pois esta favorece a suspensão de partículas no ar, facilitando sua inalação

12 Referencias

1. Ajello L. Comparative ecology of respiratory mycotic disease agents. *Bacteriol Rev* [Internet]. 1967;31(1):6–24. Available from: <http://www.pubmedcentral.nih.gov/articlerender.fcgi?artid=441019&tool=pmcentrez&rendertype=abstract>
2. Lacaz C da S, Porto E, Martins JEC, Heins-Vaccari EM, Melo NT, Dupont B. *Tratado de Micologia Médica Lacaz*. 9 edição. São Paulo; 2002.
3. Costa AKF. ANÁLISE FENOTÍPICA E MOLECULAR DE CEPAS DE *CRYPTOCOCCUS* SPP. OBTIDAS DE FONTES AMBIENTAIS E CLÍNICAS. Faculdade de Veterinária da Universidade Estadual do Ceará; 2009.
4. Corrêa WM, Corrêa CNM. *Enfermidades Infecciosas dos Mamíferos Domésticos*. 2nd ed. Botucatu: MEDSI; 1992. 451-453 p.
5. Lazéra MDS, Igreja R., Wanke B. *Micologia Médica: À luz de autores contemporaneos*. Rio de Janeiro: Guanabara Koogan; 2004. 89-101 p.
6. Megid J, Ribeiro MG, Paes AC. *Doenças infecciosas em animais de produção e de companhia*. 1ed ed. Rio de Janeiro: Rocca; 2016. 1294 p.
7. Cezar KG. *CRÍPTOCOCOSE EM FELINOS - REVISÃO DE LITERATURA*. UNIVERSIDADE FEDERAL RURAL DO SEMI-ÁRIDO; 2012.
8. Oliveira JC De. *Tópicos em Micologia Médica*. 3rd ed. 2012. 06-226 p.
9. Greene CE. *Doenças Infecciosas em Cães e Gatos*. 4th ed. Rio de Janeiro: Roca; 2015. 2836 p.
10. Kwon-chung KJ, Bennett JE. *Medical Mycology*. Philadelphia: Lea & Febiger; 1992. 867 p.
11. Castellá G, Abarca ML, Javier Cabañes F. *Criptococosis y animales de compañía*. *Rev Iberoam Micol*. 2008;25:S19–24.
12. Melo N takahashi de, Lacaz C da S, Charbel CE, Pereira AD, Heins-Vaccari EM, França-netto AS, et al. *Quimiotipagem Do Cryptococcus Novos Dados Epidemiológicos*. *Revista Int. Med. Tro. São Paulo*. 1993. p. 469–78.
13. Kidd SE, Bach PJ, Hingston AO, Mak S, Chow Y, MacDougall L, et al. *Cryptococcus gattii dispersal mechanisms, British Columbia, Canada*. *Emerg Infect Dis*. 2007;13(1):51–7.
14. Silva D de MC e. *Contribuição Para a História Natural Da Criptococose : Analisando Espécimes Vegetais E Ar Atmosférico De Parques Da Cidade De São Paulo*. 2012.
15. Lazera MS, Salmito Cavalcanti MA, Londero AT, Trilles L, Nishikawa MM, Wanke B. *Possible primary ecological niche of Cryptococcus neoformans*. *Med Mycol gy*. 2000;38(January):379–83.

16. Nelson RW, Couto CG. Medicina Interna de Pequenos Animais. 5th ed. Rio de Janeiro: Guanabara Koogan; 2015. 3950-3956 p.
17. Kwon-chung KJ, Polacheck I, Bennett JE. Improved Diagnostic Medium for Separation of *Cryptococcus turningomediumtblueson*: J Clin Microbiol. 1982;15(3):535-7.
18. Little SE. O Gato Medicina Interna. 1st ed. Rio de Janeiro: Roca; 2015. 1913 p.
19. Joricó MM, Neto JP de A, Kogika MM. Tratado de Medicina Interna de Cães e Gatos. 1st ed. Rio de Janeiro: Roca; 2015. 5706 p.
20. Ettinger SJ. Tratado de Medicina Interna Veterinária. 3rd ed. São Paulo: Manole; 1992. 370-373 p.
21. Crivellenti LZ, Crivellenti SB. Casos de Rotina em Medicina Veterinária de Pequenos Animais. 2nd ed. MedVet; 2015. 156 p.