

**UNIVERSIDADE DE SANTO AMARO**  
**PROGRAMA DE PÓS-GRADUAÇÃO EM IMPLANTODONTIA**

**Ronaldo Sanguin Comarin**

**AVALIAÇÃO CLINICA DO PÓS OPERATÓRIO DE CIRURGIA DE  
REMOÇÃO DE BLOCO ÓSSEO DO MENTO FEITO COM  
PIEZOCIRURGIA E OSTECTOMIA COM INSTRUMENTOS  
ROTATÓRIOS**

**São Paulo**

**2009**

**Ronaldo Sanguin Comarin**

**AVALIAÇÃO CLÍNICA DO PÓS OPERATÓRIO DE CIRURGIA DE  
REMOÇÃO DE BLOCO ÓSSEO DO MENTO FEITO COM  
PIEZOCIRURGIA E OSTECTOMIA COM INSTRUMENTOS  
ROTATÓRIOS**

Dissertação apresentada para obtenção do título de Mestre em Implantodontia do Mestrado em Implantodontia do Programa de Pós-Graduação da Universidade de Santo Amaro, sob orientação do Prof. Dr. Carlos Eduardo Xavier dos Santos Ribeiro da Silva.

**São Paulo**

**2009**

**Ronaldo Sanguin Comarin**

**AVALIAÇÃO CLÍNICA DO PÓS OPERATÓRIO DE CIRURGIA DE  
REMOÇÃO DE BLOCO ÓSSEO DO MENTO FEITO COM  
PIEZOCIRURGIA E OSTECTOMIA COM INSTRUMENTOS  
ROTATÓRIOS**

Dissertação apresentada para obtenção do título de  
Mestre em Implantodontia do Programa de Pós-  
Graduação em Implantodontia da Universidade de Santo  
Amaro, sob orientação do Prof. Dr. Carlos Eduardo Xavier  
dos Santos Ribeiro da Silva

APROVADA EM \_\_/\_\_/\_\_

BANCA EXAMINADORA

---

Prof Titulação

---

Prof Titulação

---

Prof Titulação

Conceito Final: \_\_\_\_\_

Ao meu pai, Jose Roberto Comarin, pelo apoio e confiança em todos os momentos da minha vida. Agradeço toda a dedicação e sacrifício para que eu pudesse crescer e chegar até aqui. Sem você nada seria possível.

À minha esposa Núbia Santos Chiarelli Januzzi por estar sempre ao meu lado quando precisei, pela confiança e incentivo em todas as etapas da minha vida e por acreditar em mim. Você é tudo para mim.

Ao grande amigo e companheiro Edson Marcos Fratoni pelo apoio dado durante a realização e traduções dos artigos para confecção deste trabalho.

As minhas filhas Julia e Sophia pelos momentos de alegria que me deram mais animo para concretização deste sonho realizado.

## **AGRADECIMENTO MUITO ESPECIAL**

Ao estimado Prof. Dr. Carlos Eduardo Xavier dos Santos Ribeiro da Silva, pelo exemplo de profissionalismo e de integridade, a concretização deste trabalho somente foi possível devido a sua vasta sabedoria na orientação. Agradeço por me aceitar como seu orientado e por depositar em mim sua confiança. Ao longo deste ano ganhei mais que um orientador ou um mestre, ganhei uma amizade que detém minha profunda admiração e respeito.

Obrigado por tudo.

## **AGRADECIMENTO ESPECIAL**

À Sra. Luciana Cristina Costa Marangoni, bibliotecária da UNISA, que me ajudou muito na realização desta dissertação estando sempre a disposição quando precisei.

Ao Prof.Dr. Carlos Eduardo Xavier Ribeiro da Silva, responsável pela coordenação do meu projeto de pesquisa e apoio aos momentos mais difíceis deste projeto do meu trabalho.

Ao Prof. Casemiro, por ter feito a análise estatística do meu trabalho.

Ao meu grande amigo Rodrigo Lopes Cruz, pelo companheirismo e amizade durante todo o curso.

Ao Prof.Dr. Wilson Roberto Sendyk, coordenador do curso de mestrado em implantodontia da UNISA, pela amizade, dedicação e significativa contribuição na minha formação.

## **AGRADECIMENTOS**

Aos meus colegas da turma de mestrado: Nelson Levandowisk, Marna Cardoso, Erica Fraguas, Carol, Guilherme, Mauro Hans pela amizade durante todo o curso.

À Mectron Corporation por ter gentilmente cedido todos o equipamento piezoelétrico para a realização das cirurgias da pesquisa.

Aos professores Fabio Cosimato e Sergio Quaresma.

## RESUMO

Atualmente as cirurgias estão sendo menos invasivas,agresivas e traumáticas proporcionado um maior conforto pós-operatório para os pacientes e uma maior segurança para ao cirurgião. A cirurgia piezoelétrica vem trazendo nas cirurgias ósseas um novo patamar principalmente nas reconstruções ósseas prévias, á colocação de implantes dentais.Com o objetivo de avaliar o pós – operatório das cirurgias realizadas com esta técnica,foram selecionados 8 pacientes que necessitavam enxerto ósseo autógeno para instalação posterior de implantes.Os pacientes foram divididos em dois grupos de 4 e em todos foi realizado remoção de bloco ósseo da região do mento.No primeiro grupo, a remoção foi através do piezosurgery e no segundo através de brocas.Para todos os pacientes o pós – operatório de 72 horas foi avaliado pela presença de edema, hematoma, dor e parestesia e comparados entre os grupos.Os resultados demonstraram que para o hematoma houve uma incidência de 75% no grupo instrumentos rotatórios enquanto que no grupo piezo foi de 25% de ocorrência.Para dor, parestesia e edema não houveram resultados estatísticos significativo.

Palavras-chave: Implantes dentários, cirurgia piezoelétrica, enxerto ósseo.

## **ABSTRACT**

Nowadays the surgeries are less invasive offering a better post-operation comfort for patients and surgeons. Piezoelectric Surgery has brought a new level in bone surgeries especially in the previous bone reconstruction, for the dental implants placement, thus we evaluated clinically a post operation between two groups of patients, in which we performed bone reconstruction in the jaw, and the donor area was the region of the chin. The osteotomies of the grafts were made in a group with the piezoelectric system and the other with dental burs cutting surface. Previously the signs and symptoms were evaluated such as edema, hematoma, pain and paresthesia before surgery and then after 72 hours. Compared the post-operative between the evaluated groups (piezo and rotator instruments), the results showed that the hematoma showed a greater incidence 75% greater in the rotation instruments while the piezoelectric group only 25% of occurrences, for pain, paresthesia and edemas there were no significant results.

Keywords: dental Implants, piezoelectric surgery, bone insertion.

## LISTA DE FIGURAS

Figura 1: Equipamento Piezosurgery Mectron.....	24
Figura 2: Dupla incisão realizada com bisturi.....	26
Figura 3: Colocação dos blocos apocisonados na pré-maxila.....	27
Figura 4: Blocos ósseos autógenos triturados para elevação do assoalho de seio maxilar .....	27
Figura 5: Retalho mucoperiostal expondo toda área mental e as ostetomias....	28
Figura 6: Ostetomia sendo realizada com o equipamento de Ultrasson.....	28
Figura 7: Reposição do retalho mucoperiostal e sutura em dois planos.....	29
Figura 8: Escalas Vas para medição do pós-operatório após 72 horas.....	30
Figura 9: Linhas de medição pré operatória do edema do lado direito.....	31
Figura 10: Foto frontal das linhas de medição pré-operatórios.....	31
Figura 11: Medida da linha mucolabial.....	32
Figura 12: Medida da linha comissura tanto no pré como no pós operatório.....	32
Figura 13: Medida do pós-operatório.....	33

## LISTA DE GRÁFICOS

Gráfico 1: Gráfico comparativo das linhas pós-operatórias entre o grupo piezo e o grupo rotatório.....36

Gráfico 2: mostra a diferença em 25% para piezo e 75% para broca.....37

## LISTA DE TABELAS

Tabela 01: Tabela de dados edema.....	35
Tabela 02: Resultados dos hematomas no pós-operatório lado direito e esquerdo..	36
Tabela 03: Tabela de dados dor.....	37
Tabela 04: Tabela de dados Parestesia.....	38

## LISTA DE ABREVIATURAS E SIGLAS

% -	porcentagem
cm -	centrimentos(s)
hs -	horas
hz -	hertz
mg -	miligramas
ml -	mililitros
mm -	milímetros
s -	segundos
rpm -	rotações por minuto
um -	micrometros

## SUMÁRIO

### RESUMO

### ABSTRACT

1 INTRODUÇÃO.....	14
2 REVISÃO DE LITERATURA.....	16
3 PROPOSIÇÃO .....	23
4 MATERIAL E MÉTODOS.....	24
4.1 Procedimento Cirúrgico.....	25
4.2 Avaliação do pré e pós-operatório.....	24
4.2.1 Edema.....	28
4.2.2 Hematomas.....	30
4.2.3 Dor.....	31
4.2.4 Parestesia.....	32
5 RESULTADOS.....	33
5.1 Edema.....	33
5.2 Hematoma.....	34
5.3 Dor.....	35
5.4 Parestesia.....	36
6 DISCUSSÃO .....	37
7 CONCLUSÕES.....	40
REFERÊNCIAS .....	41
ANEXOS.....	44

## 1 INTRODUÇÃO

Atualmente a tendência mundial para cirurgias na área da saúde são atos operatórios menos invasivos e traumáticos oferecendo aos pacientes um maior conforto no que tange ao pós-operatório (dor, edema, equimoses e parestesia) e ao encontro disto a piezocirurgia é mais uma alternativa na escolha da tecnologia usada na área da saúde.

O conceito de piezocirurgia surgiu por Jean Pierre Curie (1881 apud LECLERCQ; DOHAN, 2004) na qual uma ponta cortante vibra a uma determinada frequência cortando tecido ósseo e a partir de então se desenvolveu a tecnologia, existindo diversas marcas e modelos no mercado atualmente.

A escolha por esta linha de pesquisa nos incentivou pelo motivo de proporcionar um melhor conforto para o paciente como pós operatório como uma melhor segurança para o cirurgião nas cirurgias ósseas, desta forma o equipamento vem sendo usado e descrito na literatura mostrando benefícios que competem a esta nova realidade.

Cada vez é mais comum procedimentos cirúrgicos que envolvem situações delicadas, no caso em questão cirurgias ósseas, na qual envolvem áreas anatômicas importantes e envolvidas por vasos, nervos e mucosas além de que o acesso a estas áreas podem ser mais difíceis para o cirurgião realizar com extrema cautela.

Devido a estas condições e pelo desafio, a técnica torna estas cirurgias mais precisas e seguras para o cirurgião que se encontra por várias vezes no limite da técnica convencional associada a curva de aprendizado que deve ter para realizar estes procedimentos.

A piezocirurgia é usada na área médica em cirurgia ortopédica, rinoplastia, otológica, crânio facial e vertebral.

Em especial na área odontológica ela está sendo usada em diversos tipos de cirurgias, como implantodontia, buco maxilo facial, orais e periodontais .

É evidente que a técnica esta cada vez mais presente em diversas especialidades da saúde e por conta disto esta pesquisa vem assentar mais uma alternativa para cirurgiões e pacientes a acreditar em procedimentos menos invasivos, seguros e confortáveis tornando-se uma alternativa a mais para quem

necessite realizar procedimentos cirúrgicos desta natureza.

## 2 REVISÃO DE LITERATURA

Em cirurgia buco-maxilo-facial a técnica piezoelétrica foi usada para realizar a osteotomia de Le Fort I fraturando o processo pterigóideo em 17 japoneses apresentando deformidades faciais como prognatismo mandibular ou assimetria bi-maxilar enfatizando um melhor desempenho na área pterigomaxilar e mobilização segura do processo pterigóideo como relataram Ueki et al. (2004).

Eggers et al. (2004) publicaram a técnica para avanço fronto-orbital em crianças, em levantamentos de assoalho de seio maxilar e remoção de odontoma apical em mandíbula resultando em cortes precisos sem danificar a dura mater e a mucosa de revestimento do seio maxilar evidenciando sua vantagem, mas a velocidade em cortes mais profundos (osso) foi reduzida pelo fato de ter um maior aquecimento da peça de mão e necessitava ter uma pausa para o arrefecimento do sistema. Desse modo o autor enfatiza cortes precisos entre os dentes e para coleta de partículas ósseas com uma menor perda de tecido duro comparado instrumentos rotatórios.

A técnica é usada para várias cirurgias intraorais como osteotomia segmentada da mandíbula nos dentes pré-molares extruindo os mesmos preservando o nervo mental no primeiro caso. No segundo remove-se um bloco da região mandibular (pré-molares) preservando o nervo mental com a piezocirurgia. No terceiro caso remove-se um cisto folicular na mandíbula preservando o nervo mandibular e por último faz-se dois levantamentos do assoalho do seio maxilar para posteriormente colocação de implantes osseointegrados mostrando que a técnica traz benefícios como a osteotomias micrométricas, preservação tecidos moles como vasos e nervos e diminuição do sangramento durante a cirurgia como relataram Stubinger et al. (2005).

Hoigne et al. (2006) relataram correções com osteotomia do quinto osso metacarpal usando a piezocirurgia em apenas um caso e acompanhamento de um ano pós-operatório enfatizando cortes ósseos seletivos, preservação de tecidos moles envolvidos na área anatômica (vasos e nervos) e proporcionando cirurgias menos invasivas favorecendo um pós-operatório mais suave para o paciente .

Para a coleta de partículas ósseas com o sistema ultrassônico foi de grande valia para Sivoletta et al. (2006) que apresentaram em sua pesquisa extraíndo

terceiros molares e realizando a osteotomia com piezocirurgia, enfatizando que a obtenção óssea é melhor pois mantém o campo operatório mais limpo (livre de sangramento) permitindo uma maior visualização para remoção de chips de osso e coletados com filtros durante a sucção para correção de defeitos ósseos prévios.

Segundo Kotrikova et al. (2006) experimentaram o equipamento em cirurgias crânio faciais de alto risco a dura máter, como em ossos finos em pacientes infantis e notou cortes precisos e milimétricos sem injúrias a dura máter na separação dos ossos (da cortical externa com a interna) como também campos operatórios limpos ou livre de sangramentos evitando ou diminuindo assim complicações referentes a cirurgias cranianas de alto risco como: perfuração acidental da dura mater, desenvolvimento de fístula cerebro espinal, aumento da pressão intracraniana (cranioestenoses), lacerações durais e por final meningites.

Em rinoplastia a piezocirurgia foram descritas para osteotomia lateral interna (endonasal) enfatizando um baixo índice pós-operatório de edema e equimose comparados com outras técnicas convencionais (ostectomia com brocas) como publicaram Robiony et al. (2007).

Em odontologia a piezocirurgia foi demonstrada para remoção de blocos ósseos da região de ramo mandibular para reconstruções prévias na colocação de implantes osseointegrados em 40 casos descritos por Happe (2007).

Sohn et al. (2007) também relataram a piezocirurgia em cirurgias intraorais em dois casos, sendo a primeira remoção de bloco da região do mento para reconstrução de pré-maxila em espessura e no segundo regularização horizontal (osteoplastia) da região anterior da mandíbula para colocação de implantes, enfatizando cortes ósseos micrométricos que permitem um controle maior das osteotomias quando comparados com a técnica convencional resultando em perda mínima na separação do osso, reduzindo o medo e o stress do paciente.

Garcia et al. (2007) demonstraram o uso da piezocirurgia para distrações osteogênicas na mandíbula fazendo as osteotomias dos blocos ósseos e posteriormente colocação dos distratores para ganho ósseo vertical e perceberam uma maior precisão dos cortes (micrométricos) com baixo índice de injúrias aos tecidos moles (nervo alveolar inferior e periósteo lingual) e excelente visibilidade do campo operatório (sangramento mínimo).

Gleizal et al. (2007) publicaram as vantagens da técnica usando-a em cirurgia craniofacial para remoção da órbita superior em 30 casos de

craniofaciostenoses, em osteotomia Le Fort III para tratamento da síndrome de Crouzon e corte do osso parietal e frontal em 30 casos de craniofaciostenoses mostrando uma menor injúria aos tecidos moles como a dura máter e a massa encefálica em sua pesquisa.

A cirurgia piezoelétrica também foi usada para levantamento do assoalho do seio maxilar tanto para osteotomia da parede lateral da maxila como para a elevação da membrana de Scheider em cem casos apresentados que resultou em nove perfurações sendo quatro por causa da presença de septo ósseo e três pela membrana ser muito delgada (fina) dando um índice de 7% do total de levantamentos realizados pela técnica.

Como o índice é muito baixo não entrou na estatística significativa comprovando as vantagens da técnica em relação à convencional (ostectomia com instrumentos rotatórios).

Portanto os resultados apresentados são a redução do índice da perfuração da membrana, aumento da visibilidade intra-operatórias, redução do sangramento intra-operatórios e redução do trauma cirúrgico como relataram Wallace et al. (2007).

O uso do ultrassom cirúrgico foram relatados por Peivandi et al. (2007) em diversas aplicações na cirurgia oral e periodontia como plastia da crista óssea em dentes para preparo pré protético, tartarectomia geral, remoção de lojas císticas sem dano ao material coletado, avulsão atraumática de dentes anquilosados, além de também na área implantológica realizar remocões de implantes fraturados, levantamento do seio maxilar, obtenção de blocos ósseos das regiões retromolares e sinfisiana e aumento de espessura da crista óssea, enfatizando baixo risco de dano aos tecidos moles, alta precisão de cortes ósseos, fácil acesso a sítios de dificuldade anatômica e uma maior visualização do campo operatório devido ao poder de cavitação (pouco sangramento) e como toda tecnologia requer aperfeiçoamento técnico do cirurgião.

Em cirurgia buco maxilo facial Robiony et al. (2007) demonstraram a cirurgia ultrasônica em osteotomia vertical assistida endoscopicamente para prognatismo mandibular que mostra a vantagem da técnica conjuntamente a visão endoscópica como: visão direta do campo operatório, mais fácil e seguro o controle da osteotomia, riscos mínimos de dano aos tecidos mediais, campo operatório incruento e sem acesso externo.

Heiland et al. (2007) usaram a piezocirurgia em distração mandibular em um caso pediátrico com síndrome de Pierre-Robin de com 55 dias de nascimento para protrusão da língua enfatizando seu uso devido ao corte preciso de osso com mínimas injúrias aos tecidos moles no caso o nervo dentário inferior.

A piezocirurgia foi usada para transposição do nervo alveolar inferior direito em uma paciente de 74 anos de idade para uma cirurgia pré protética de acordo com Sakkas et al. (2007) enfatizaram que a cirurgia piezoeletrica era melhor, pois diminuiu algum trauma ou compressão de tecidos moles quando comparada com instrumentos rotatórios ou serras além de ter um campo operatório mais limpo (livre de sangramento) e sua precisão de cortes sobre tecidos mineralizados apesar de ter um aumento do tempo cirúrgico transoperatório.

Beziat et al. (2007) relataram a técnica em cirurgias craniomaxilofacias em vários tipos de cirurgias sendo: em 144 osteotomias de Le For I, 140 expansões palatais após ostectomia de Le For I, 140 ostectomias sagitais bilaterais, duas osteotomias Le For III para tratamento da síndrome de Crouzon, 12 enxertos ósseos unicorticais de calvária, 25 casos de craniofasciostenosis removendo o telhado orbital superior, 10 casos de remoção da parede externa da órbita devido a tumores orbitais e remoção da parede anterior e posterior do seio frontal em 10 casos de tumores de órbita enfatizando as vantagens da cirurgia ultrasônica com sendo em: maior integridade dos tecidos moles (cérebro, mucosa palatal, nervo alveolar inferior e nervos), precisão dos cortes ósseos, campos trans-operatórios mais limpos (mínimo sangramentos) aumentado a visibilidade em locais anatômicos de difícil acesso em contrapartida ouve um maior tempo cirúrgico na maioria das cirurgias realizadas comparadas com a técnica convencional.

Na mesma linha na área buco maxilo facial Ueki et al. (2007) usaram um dispositivo ultrasônico para realizar um entalhe ou guias orientadores a fim de realizar osteotomia vertical do ramus mandibular para prognatismo mandibular e percebeu as vantagens desta técnica como: injúria mínima ou nenhuma ao tecidos ,vasos e nervos, pouco sangramento transoperatório além permitir um melhor acesso a esta área de dificuldade anatômica grande associado a uma visão endoscópica torna este tipo de cirurgia muito mais segura e precisa.

Salami et al. (2008) realizaram a piezocirurgia em otorrinolaringologia para nove casos em cocleostomia múltiplas sendo três mastoidectomy com timpanotomia posterior (três espécimes), abordagem suprameatal (três espécimes) e

a combinação das duas (três espécimes) resultando em uma melhor precisão e desempenho cirúrgico de acesso e maior integridade dos tecidos moles como a artéria carótida e o nervo facial.

. Sohn et al. (2008) relataram o uso da piezocirurgia em elevações do assoalho de seio maxilar simultaneamente a instalações de implantes dentais sem a utilização de nenhum material de enxerto ósseo dentro cavidade, e relataram que o uso da piezocirurgia para osteotomia da parede lateral do maxilar para acesso a região antral era mais seguro, pois não havia injúria a membrana do seio permitindo a sua integridade diminuindo assim o risco de perda do coagulo dentro da cavidade.

Landes et al. (2008) pesquisaram o uso da piezocirurgia em cirurgia buco maxilo facial comparando quanto à técnica operatória, perda sanguínea, tempo operatório e integridade de vasos, nervos e tecidos moles em 50 pacientes para cirurgia ortognática realizaram da seguinte forma: 22 monosegmentos, 26 Le Fort I, 48 osteotomias sagitais, 6 sinficianas e 4 ostetomias de corpo mandibular para o grupo de piezocirurgia enquanto 86 pacientes realizaram cirurgias ortognáticas da seguinte forma: 57 monosegmentos, 25 Le Fort I, 126 osteotomias sagitais e 4 sinficianas para o grupo controle (brocas e serras) e o resultado deste estudo foram que o grupo realizado pela técnica piezoelétrica teve uma menor perda sanguínea e injuria do nervo alveolar inferior como também os cortes ósseos foram mais precisos e seguros, individualização das osteotomias em áreas de dificuldade anatômicas mais fáceis e nenhum acréscimo do tempo operatório significativo para o operador, pois se tratar de uma técnica aprimorada que requer uma curva de aprendizado.

González-Garcia et al. (2008) compararam a piezocirurgia em relação a técnicas com instrumentos rotatórios nas osteotomias em dezessete casos de distrações osteogênicas na região de mandíbula posterior e observou que as osteotomias são mais fáceis para o operador no transoperatório com piezocirurgia do que comparado com a técnica convencional pelo fato de utilizar apenas uma ponta para o corte do segmento como também uma redução significativa na parestesia do alveolar inferior devido à propriedade de corte apenas de tecido duro e menor injúria a tecidos moles, mas do contrário, observou uma maior incidência de complicações durante o período das distrações no grupo da piezocirurgia como exposição do segmento de transporte, desvio da direção de transporte, deiscência e fenestração resultando em um maior risco pós-operatório e complicações de pós distração para reabilitações com distrações com piezocirurgia.

Segundo Sortino; Pedulla e Masoli (2008) relataram o uso da piezocirurgia em cem extrações de terceiro molares inferiores impactados em comparação a instrumentos rotatórios e observou uma redução significativa de edema e turismo 24 horas após as cirurgias com piezocirurgia, mas o tempo trans-operatório eram um pouco maiores comparados a técnicas rotatórias.

Publicaram por Moon et al. (2009) para reconstrução de mandíbula atrófica anterior usando a técnica de aposição óssea em que as osteotomias foram realizadas pelo equipamento mantendo a mucosa lingual com a menor probabilidade de injurias proporcionando maior sucesso na técnica, e ao encontro disto a piezosurgery permite osteotomias precisas com mínima perda de osso, sem injurias aos tecidos moles.

Desse modo também Munoz-Guerra; Naval-gias e Capote-Moreno (2009) descreveram a piezocirurgia em um relato de caso usando a técnica de aposição óssea em Le Fort I na maxila atrófica com levantamento bilateral de assoalhos de seios maxilar e mucosa nasal simultaneamente a instalação de seis implantes dentais, enfatizando a cirurgia piezoelétrica em Le fort I como osteotomias precisas, livres de sangramentos e preservação de tecidos moles (no caso descolamento dos seios maxilares e assoalho de fossa nasal) diminuindo o risco de infecção nos blocos onlay na técnica sanduíche devido ao rompimento da membrana dos seios maxilares e assoalho nasal se fosse feito com instrumentos rotatórios.

Da mesma forma Stubinger et al. (2009) usaram a piezocirurgia em uma nova abordagem para levantamento do assoalho de seio maxilar pelo palato e não pelo método convencional (parede lateral do maxilar), realizando as janelas nos dois tipos de acessos com o equipamento e enfatizou que o uso da piezocirurgia nos acessos permitiu a perda mínima de tecido duro durante as osteotomias fazendo com que a tampa podia ser facilmente reposicionada no seu local original permitindo uma abertura de retalho pequena favorecendo o acesso do seio maxilar pelo palato assim conseqüentemente uma melhor cura do pós operatório.

Kfoury et al. (2009) apresentaram a técnica na área de implantodontia em diversas situações cirurgicas como: remoção de implantes fraturados, remoção de blocos ósseos autógenos, janela óssea na elevação do seio maxilar e lateralização do nervo alveolar inferior mostrando como diferencial cortes ósseos mais precisos, seletivos e milimétricos, campos trans-operatórios mais limpos, osteotomias mais efetivas com mínima ou nenhuma injurias aos tecidos moles adjacentes, membranas

e tecidos nervosos, mas o tempo operatório apresentou maior em relação as fresas convencionais.

### **3 PROPOSIÇÃO**

Avaliar e comparar clinicamente o pós-operatório (dor, edema, hematoma e parestesia) de ostectomia, a piezoelétrica e a com instrumento rotatório irrigado na remoção de bloco ósseo da região do mento para enxertos ósseos.

#### 4. MATERIAL E MÉTODOS

O equipamento é constituído por uma unidade central (controle), um pedal para acionamento e uma peça de mão, na qual se acoplam pontas específicas para cada tipo de cirurgia a ser realizada (Figura 1).



**Figura 11: Equipamento Mectron**

Na peça de mão, cristais de quartzo as (pastilhas cerâmicas) quando submetidos a uma corrente elétrica alternada começam a vibrar e esta vibração é transmitida para as pontas que oscilam proporcionando o corte na superfície sólida (osso).

Essas pontas vibram entre 24.000 e 29.500 Hz e sua amplitude de vibração vai de 60 a 200 micrometros na horizontal, e na vertical 20 a 60 micrometros segundo Leclercq e Dohan (2004).

Além disto, essa tecnologia proporciona também o efeito chamado cavitação, onde um líquido (soro fisiológico) encontrando a ponta ativa que vibra a uma alta frequência transforma o líquido em microbolhas produzindo uma nuvem que mantém o local cirúrgico (sólido) limpo de sangramento. Esta mesma propriedade tem-se nas cubas ultrasônicas para limpeza de instrumentais (LECLERCQ; DOHAN, 2004).

Esta técnica vem sendo usada, pela área médica e na área odontológica em cirurgias ósseas, demonstrando cada vez mais sua presença em cirurgias ósseas eletivas aumentando a segurança para o cirurgião e aumentando o conforto para o paciente.

Foi aprovado pelo comitê de ética da faculdade Universidade Santo Amaro - Unisa parecer 157/2008 o projeto de pesquisa intitulado: "Avaliação clínica do pós-operatório de cirurgia de remoção de bloco ósseo do mento feito com piezo cirurgia e ostectomia com instrumentos rotatórios irrigados" atendendo as atribuições do parecer 196/96, manifestando aprovado este projeto.

Selecionados oito pacientes (homens e mulheres) acima de 18 anos, tendo a saúde geral boa sem nenhuma patologia sistêmica ou oral, além da ausência de dentes.

O critério de seleção foi a necessidade de reconstruções ósseas prévias na maxila para tratamento com implantes dentários onde a região doadora selecionada foi o mento.

Os pacientes foram divididos em dois grupos de 4 cada um sendo denominados: Instrumentos rotatórios e Ultrassom.

As osteotomias para remoção dos blocos no primeiro grupo será pela técnica de ostectomia com instrumentos rotatórios irrigados e o segundo pela técnica piezoelétrica.

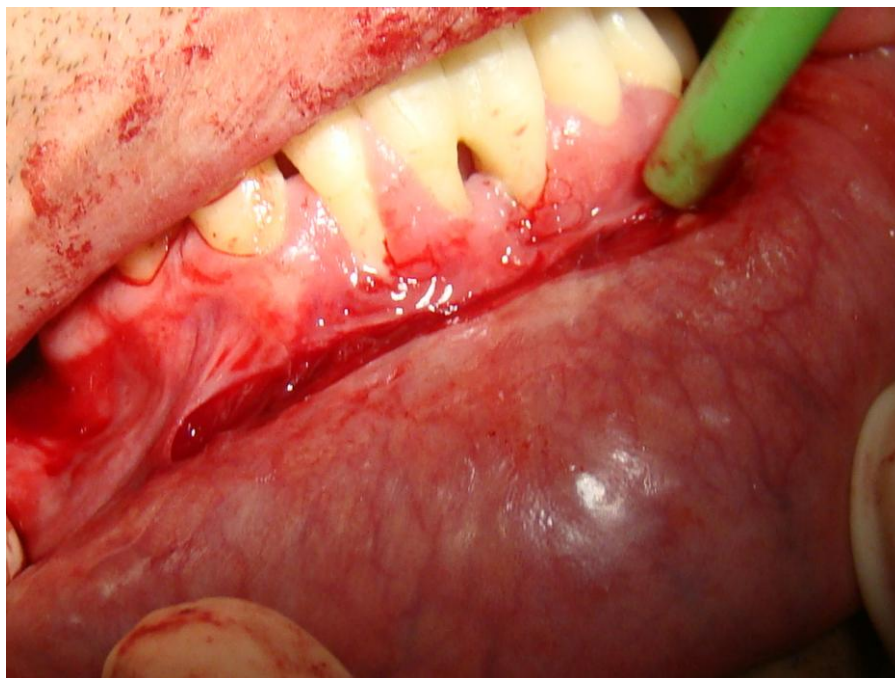O procedimento cirúrgico foi realizado em nível ambulatorial com anestesia local com cloridrato de mepivacaina 36mg e epinefrina 1:100.000 em 1,8 ml por tubete da marca DFL realizada através de bloqueio dos nervos mentuais.

A antisepsia intra oral foi realizada com clorexidina a 0,12 % durante 30 segundos e extra-oral com álcool iodado, colocamos aventais para o operador e depois ao auxiliar seguido de campos cirúrgicos no paciente.e luvas estéreis.

#### **4.1 Procedimento Cirúrgico**

O ato cirúrgico iniciou com a anestesia por bloqueio do nervo mental bilateral, Incisão dupla com lâmina de bisturi 15c a um milímetro abaixo da linha muco gengival indo de canino a canino e descolamento do retalho mucoperiosteal de

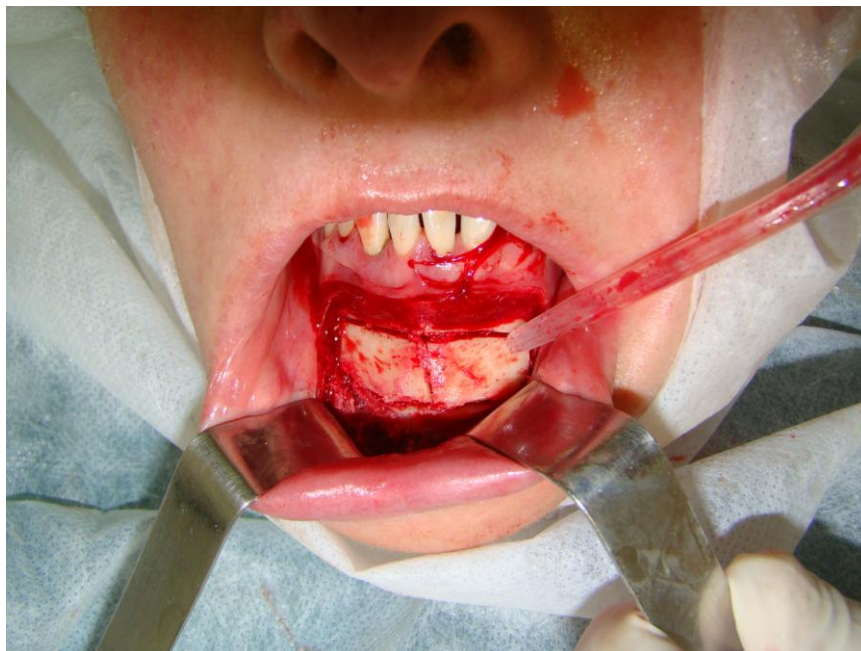
espessura total até a borda inferior da mandíbula expondo toda área do mento.  
(figura 02)



**Figura 12: dupla incisão realizada com bisturi .**

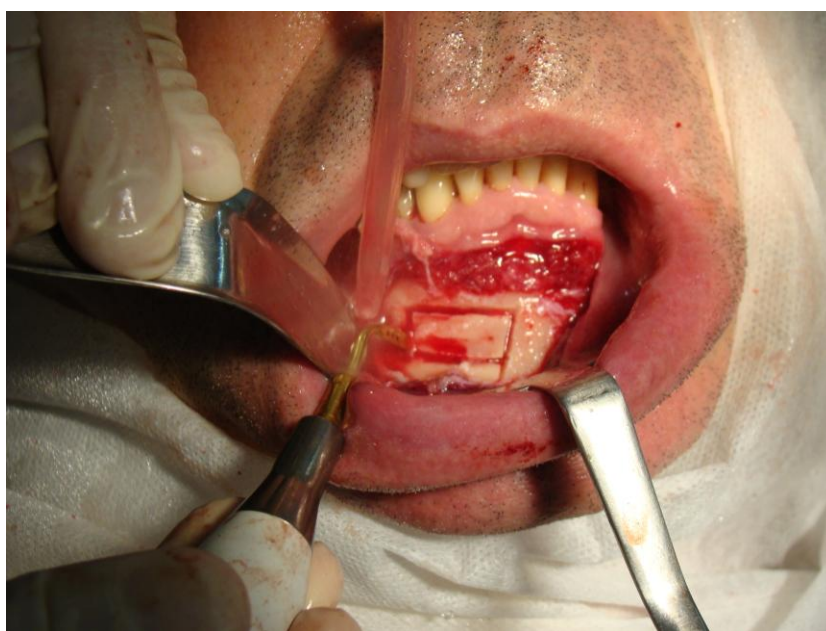
Realizada osteotomia retangular abaixo das raízes dos incisivos inferiores nas medidas de 1.5 cm de altura a 2.0 cm de comprimento obtendo os blocos ósseos para as reconstruções da maxila de acordo com a necessidade das reconstruções ósseas de cada paciente (seios maxilares os blocos foram particulados e na pré-maxila atróficas em espessura os blocos foram aposicionados)

Para o primeiro grupo utilizado instrumento rotatório tronco-cônica 701 para peça reta e peça de mão Kavo angulada na proporção de 1:1 com motor cirúrgico da marca Novag (suíço) modelo MD10 com 800 RPM a um torque de 55 Newton, em seguida a osteotomia final feita com cinzéis da marca Frios (Dentsplay) modelos D4 e D6 (Figura 05).



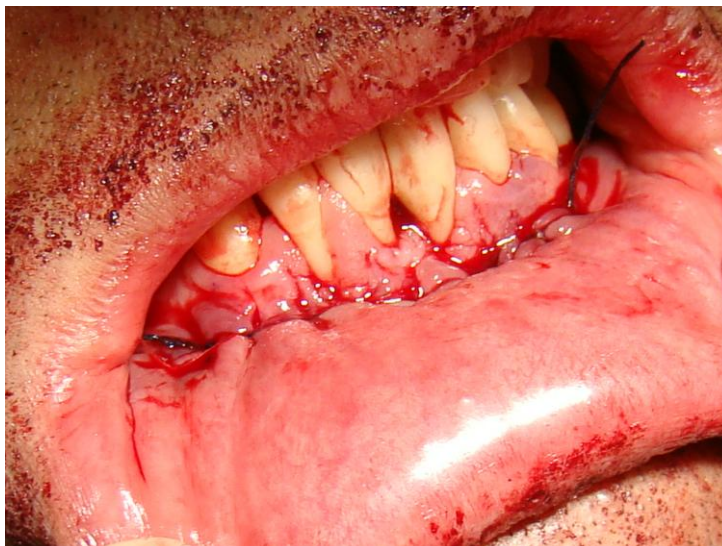**Figura 13: retalho mucoperiosteal expondo toda área mental e as osteotomias.**

No segundo grupo as osteotomias foram realizadas pelo aparelho piezoelétrico da marca Mectron com as pontas (insertos) modelo OT 7 com espessura de 0,55mm e OT 7 A com 0,75mm em uma frequência de 24.000 Hz a 29.500 Hz com uma irrigação de 50% como informa o fabricante, sendo a osteotomia dos blocos finalizada com cinzéis da marca Frios (Dentsplay) modelos D4 e D6. (figura 06).



**Figura 14: Osteotomia sendo realizada com o equipamento de Ultrasson.**

Após remoção do enxerto autógeno reposicionado o retalho mucoperiostal e suturado em dois planos, primeiro a porção muscular com fio vicryl e conseqüentemente a mucosa com fio de seda 4.0 (figura 07)

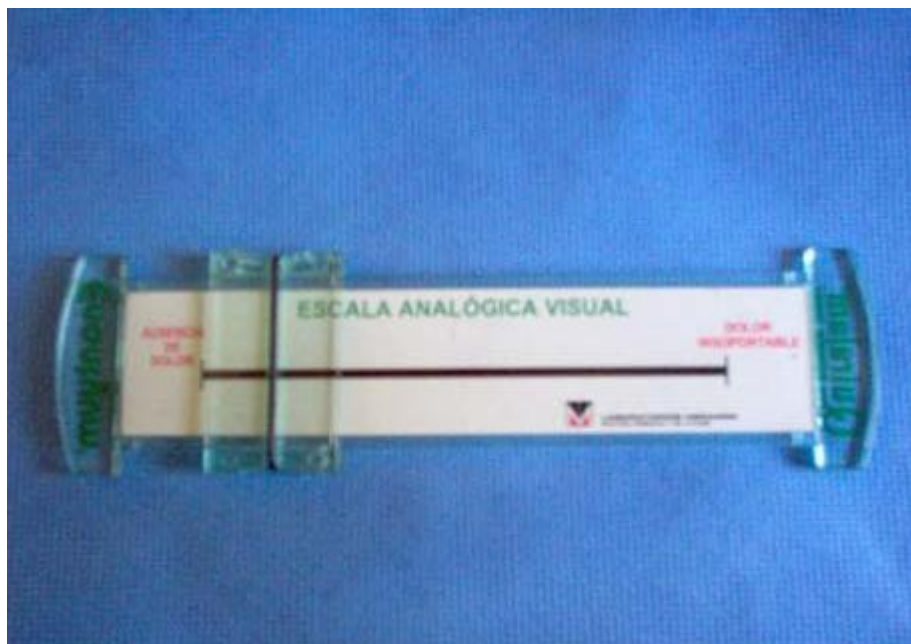

**Figura 15: reposição do retalho mucoperiostal e sutura em dois planos.**

Como medicação 1 dia antes foram prescritos amoxicilina com clavulanato de potássio com 875mg com um comprimido a cada 12hs durante sete dias como antibiótico, o antiinflamatório nimesulida de 100mg a cada 12hs durante sete dias e analgésico paracetamol 750mg de 8hs enquanto houvesse dor.

Para os dois grupos foram avaliados o pós-operatório após 72hs do ato cirurgico , onde temos o limite máximo da inflamação para dor, edema, hematoma e parestesia na região doadora comparando as duas técnicas cirúrgicas para obtenção dos blocos ósseos.

Para quantificar o sintoma *dor* a escala VAS (escala visual analógica). Essa medida consiste de uma linha de 10 cm, com âncoras em ambas as extremidades. Numa delas é marcada "nenhuma dor" e na outra extremidade é indicada "a pior dor possível", ou frases análogas. A magnitude da dor é indicada marcando a linha e uma régua é utilizada para quantificar a mensuração numa escala de 0-100 mm, observando que esta escala é a mais usada para obtenção destes dados e serão classificados da seguinte forma: Início - sem dor; Meio - dor moderada e Final - dor severa ou pior possível (Figura 08).



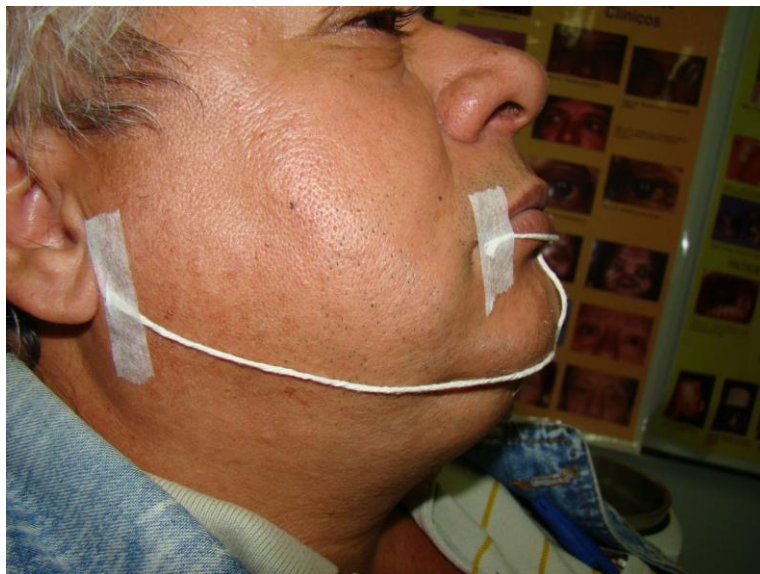**Figura 16: escalas Vas para medição do pós-operatório após 72 horas.**

Estes dados foram obtidos e uma escala foi montada para comparação entre os dados. O resultado mostrou qual é a melhor técnica para pós-operatório nos pacientes que necessitaram passar por reconstruções prévias no tratamento de implantes onde a área doadora foi mentual.

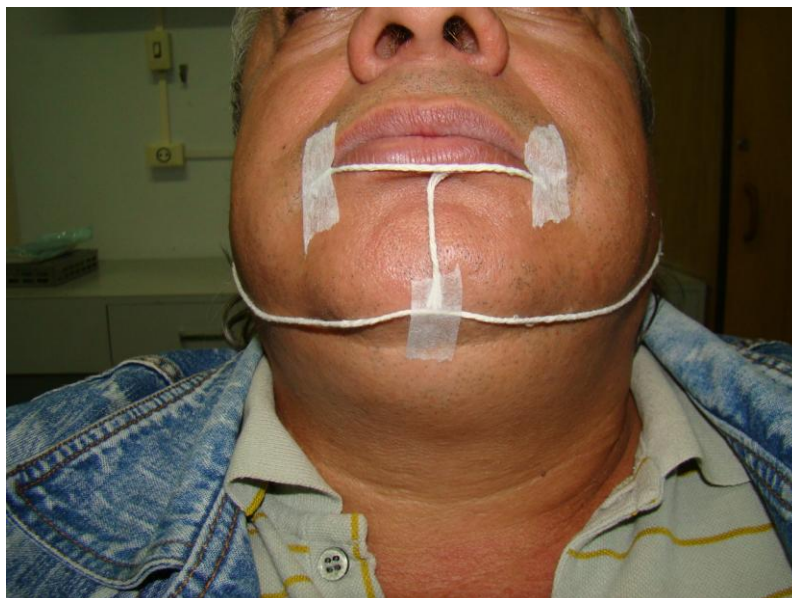## **4.2 Avaliação do pré e pós-operatório**

### **4.2.1 Edema**

Pontos pré-fixados, limitando a área afetada (No lábio inferior vai de comissura á comissura labial, e na região mediana vai da linha muco cutânea do lábio inferior até a borda inferior mediana do mento e por último, o ponto mais inferior da inserção da orelha seguindo toda a base do corpo da mandíbula até o outro lado da mesma posição) todas estas medidas utilizando um barbante de algodão para reproduzir o contorno de toda área afetada e transferida depois com um paquímetro (marca Tecflex) medimos as linhas para comparação do pré com o do pós-operatório.(figuras 9, 10, 11 e 12)



**Figura 17: linhas de medição pré operatória do edema do lado direito**



**Figura 18: foto frontal das linhas de medição pré-operatórios.**



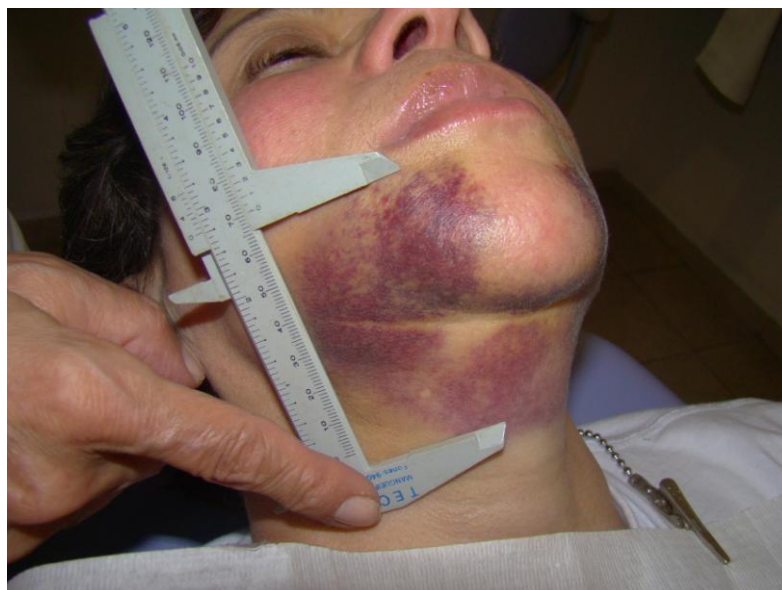**Figura 11: medida da linha mucolabial.**



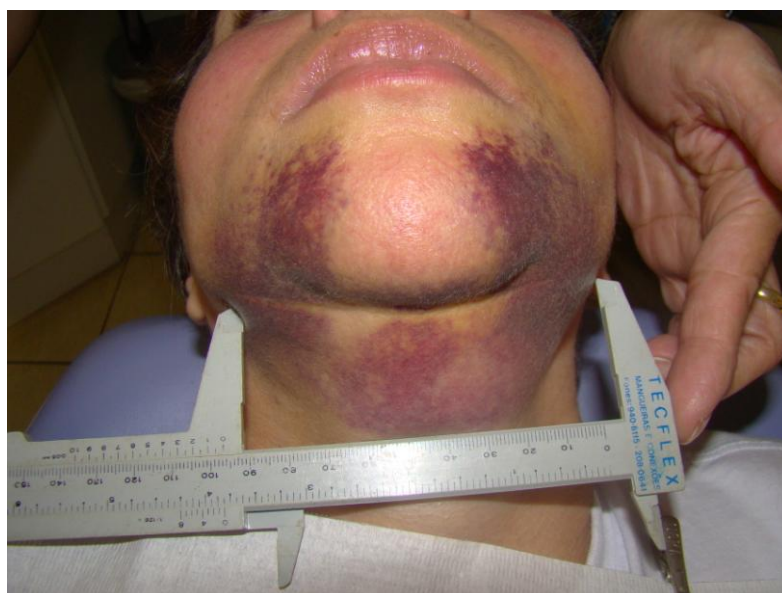**Figura 12: medida da linha comissura tanto no pré como no pós operatório.**

#### **4.2.2 Hematomas**

Mediu-se a extensão da área afetada utilizando um paquímetro, depois transferimos para uma tabela no seu maior comprimento como na sua maior altura, comparando a extensão da área entre as duas técnicas e os dados colocados em escalas para análise (figuras 13,14).



**Figura 13: medida do pós-operatório.**



**Figura 14: medida em comprimento do hematoma.**

#### **4.2.3 Dor**

Foi avaliada pela escala Vas antes e depois (72 horas) pelo paciente, indicando a intensidade da dor.

#### **4.2.4 Parestesia**

Foram realizados os testes de vitalidade pulpar de canino a canino inferior através de um choque térmico com uma bolinha de algodão resfriada com um spray de jato congelante antes e pós-operatório (72 horas) e a partir dos dados obtidos colocados em tabela comparando a parestesia dentária entre as duas técnicas.

## 5 RESULTADOS

Pela análise clínica obtida do pós-operatório nos pacientes que necessitaram de reconstruções ósseas prévias no tratamento de implantes osseointegrados, foi-se mensurados edemas, hematomas, dor e parestesia.

### 5.1 Edema

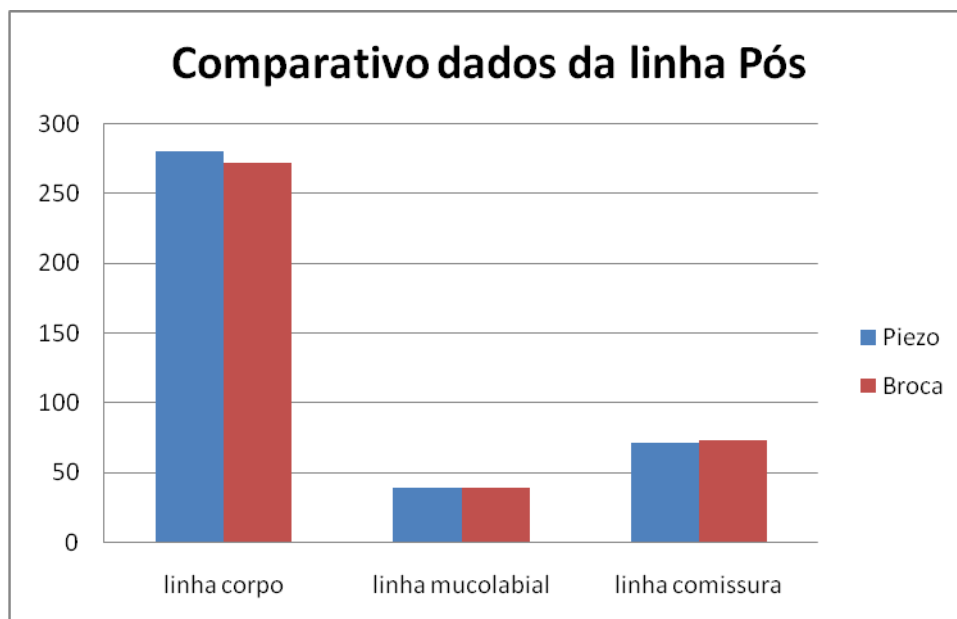
Avaliado as linhas pré e pós (corpo, muco labial e comissura) entre as duas técnicas (instrumento rotatório e piezo) os resultados clínicos apurados não foram satisfatórios para que se tenha uma significância importante na escolha da técnica piezo.

Para a aplicação de testes bioestatísticos seriam necessários um número maior de pacientes, o que não foi possível neste estudo.

A representação dos dados colhidos está demonstrados na tabela abaixo:

		Linhas Pré (mm)			Linhas Pós(mm)		
		linha corpo	linha mucolabial	linha comissura	linha corpo	linha mucolabial	linha comissura
Piezo	Pac 1	282	34	71	302	37	75
	Pac 2	268	41	83	280	43	86
	Pac 3	245	38	59	261	39	61
	Pac 4	271	33	63	280	40	64
Rotatório	Pac 5	247	36	68	260	38	76
	Pac 6	236	35	69	270	38	73
	Pac 7	256	43	70	280	46	77
	Pac 8	234	33	59	278	35	69

Na média obtida do resultado da Linha Pós obteve-se o gráfico abaixo:



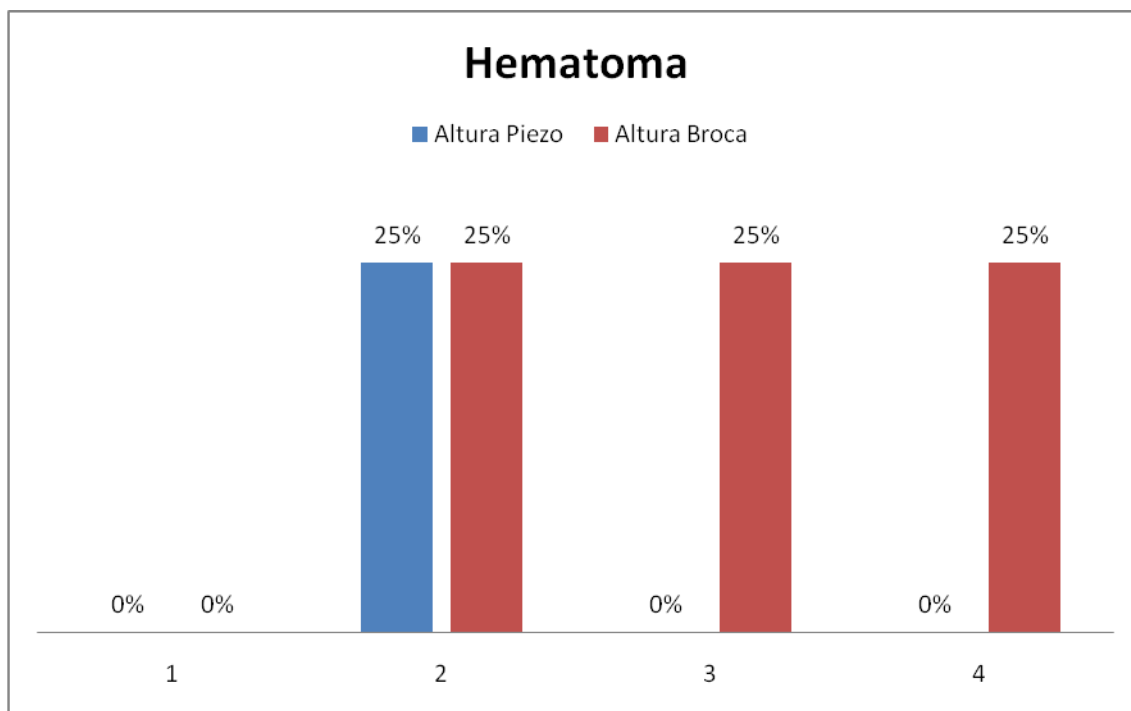
**Gráfico 1:** Gráfico comparativo das linhas pós-operatórias entre o grupo piezo e o grupo rotatório

## 5.2 Hematoma

Para o hematoma aplicou-se a análise de resultados para o tratamento estatístico devido a uma quantidade pequena de dados e variâncias. (tabela 02)

**Tabela 2: Resultados dos hematomas no pós-operatório lado direito e esquerdo**

		Altura (mm)		Comprimento(mm)	
		esquerdo	direito	esquerdo	Direito
piezo	Paciente 1	0	0	0	0
	Paciente 2	0	8	0	21
	Paciente 3	0	0	0	0
	Paciente 4	0	0	0	0
broca	Paciente 5	0	0	0	0
	Paciente 6	0	70	0	100
	Paciente 7	0	11	0	22
	Paciente 8	37	26	15	38



**Gráfico 2: mostra a diferença em 25% para piezo e 75% para broca .**

Os resultados gerados bioestatisticamente dos pacientes medidos em altura e comprimento para a técnica piezo 25%, ou seja, apenas um paciente apresentou hematomas.

Para o grupo com a técnica de instrumento rotatório, 75% dos pacientes medidos em altura e comprimento obtiveram hematomas.

A técnica piezo os hematomas são insignificantes sendo assim melhor aplicado para as cirurgias de reconstruções ósseas.

### 5.3 Dor

Tabela de dados: Dor

		Pré	Pós
Piezo	paciente 1	Nda	Nda
	paciente 2	Nda	Nda
	paciente 3	Nda	Nda
	paciente 4	Nda	Nda
Broca	paciente 5	Nda	Moderada
	paciente 6	Nda	Nda
	paciente 7	Nda	Nda
	paciente 8	Nda	Nda

Em todos os pacientes avaliados, apenas um paciente operado pela técnica de instrumento rotativo apresentou dor. Sendo assim não foi possível concluir esta análise na diferenciação da melhor técnica a ser utilizada.

## 5.4 Parestesia

Tabelas de dados: Parestesia

dentes		Pré						Pós					
		33	32	31	41	42	43	33	32	31	41	42	43
piezo	paciente 1	N	N	N	N	N	N	S	S	S	S	S	S
	paciente 2	N	N	N	N	N	N	S	S	S	S	S	S
	paciente 3	N	N	N	N	N	N	S	S	S	S	S	S
	paciente 4	N	N	N	N	N	N	S	S	S	S	S	S
broca	paciente 5	N	N	N	N	N	N	S	S	S	S	S	S
	paciente 6	N	N	N	N	N	N	S	S	S	S	S	S
	paciente 7	N	N	N	N	N	N	S	S	S	S	S	S
	paciente 8	N	N	N	N	N	N	S	S	S	S	S	S

As duas técnicas avaliadas clinicamente apresentaram parestesia, não havendo assim conclusão comparativa entre os resultados.

## 6 DISCUSSÃO

A técnica de piezocirurgia vem destacando-se e colocando em um novo patamar as cirurgias ósseas, principalmente em cirurgias orais e conseqüentemente na implantodontia. Em procedimentos de enxertia óssea são indicados, para posteriormente colocações de implantes dentários. Suas vantagens como: cortes milimétricos, controle dos cortes ósseos (individualização dos cortes), desempenho cirúrgico em áreas anatômicas de difícil acesso, menores injúrias aos tecidos moles (mucosas, vasos e nervos), menor aquecimento ósseo durante as osteotomias, melhor visualização do campo trans-operatório (efeito de cavitação) e um pós-operatório mais favorável para pacientes que necessitem passar por cirurgias ósseas.

Durante as osteotomias para remoção dos blocos, os cortes foram milimétricos de acordo com as especificações das pontas ultrasônicas do fabricante do equipamento (Mectron) e segundo vários autores que relataram em suas pesquisas (BEZIAT et al., 2007; EGGERS et al., 2004; GONZALEZ-GARCIA, 2007; HEILAND et al., 2007; KFOURY et al., 2008; LANDES et al., 2008; MOON et al., 2009; MUNOZ-GUERRA; NAVAL-GIAS; CAPOTE-MORENO, 2009; PEIVANDI et al., 2007; ROBIONY et al., 2007; SAKKAS et al., 2007; SALAMI et al., 2008; SOHN et al., 2007; STUBINGER et al., 2005, 2009) apesar de (EGGERS et al., 2004; HEILAND et al., 2007; KFOURY et al., 2008; MOON et al., 2009; MUNOZ-GUERRA; NAVAL-GIAS; CAPOTE-MORENO, 2009; PEIVANDI et al., 2007; ROBIONY et al., 2007; SAKKAS et al., 2007; SOHN et al., 2007; STUNBINGER et al., 2005) apesar de apresentarem relatos de casos não existindo uma metodologia e número de casos que comprovem estatisticamente, mas observados uma maior obtenção de osso autógeno e menor desperdício de osso coletado otimizando mais o processo de enxertia da área receptora.

Notou-se que a facilidade do controle dos cortes com piezocirurgia era maior, comparado com instrumentos rotatórios, pois permitiam ter uma maior precisão em profundidade, mas o tempo aumentava um pouco, a medida que necessitava de um corte mais profundo (BEZIAT et al., 2007; KFOURI et al., 2008; LANDES et al., 2008; ROBIONY et al., 2007; SAKKAS et al., 2007; SOHN et al., 2007) e o que nota-se nesta pesquisa também.

Além disto, na osteotomia que necessitava de mais profundidade para obtenção do bloco, este teve maior aquecimento e necessitou-se uma pausa para ter um arrefecimento do sistema a fim de não danificar (necrose) parte da área doadora, e relatada por (EGGERS et al., 2004) e observado nesta pesquisa.

Particularmente as osteotomias com piezocirurgia foram mais fáceis, devido a não complexidade de aparatos cirúrgicos, pois com o equipamento de uma a duas pontas realizaram-se todos os cortes necessários para a osteotomia dos blocos. Apesar de o tempo cirúrgico ter sido maior na piezocirurgia a facilidade de manuseio do equipamento foi melhor, comparado ao instrumento rotatório. Evidenciado por (GONZALES-GARCIA et al., 2008) e notada na pesquisa.

Em áreas de maior dificuldade anatômica, a técnica com piezocirurgia permite maior desempenho cirúrgico, principalmente nas áreas de difícil acesso anatômicos, como descreveram os autores nas publicações (BEZIAT et al., 2007; LANDES et al., 2008; PEIVANDI et al., 2007; ROBIONY et al., 2007; SALAMI et al., 2008; UEKI et al., 2004, 2007). Entretanto nesta pesquisa foi tratada a área do mento, onde é mais favorável ao acesso cirúrgico.

A técnica piezocirurgia possui uma menor injúria aos tecidos moles como vasos, nervos e mucosas, sendo esta uma das características mais evidentes nos casos de osteotomia comparados ao de instrumento rotatório (em questão lábios inferiores e mucosa labial inferior) e como publicados em vários artigos que demonstraram esta propriedade (BEZIAT et al., 2007; EGGERS et al., 2004; GLEIZAL et al., 2007; GONZALEZ-GARCIA et al., 2007; HEILAND et al., 2007; HOIGNE et al., 2006; KFOURI et al., 2008, KOTRIKOVA et al., 2006; LANDES et al., 2008; MOON et al., 2009; MUNOZ-GUERRA; NAVAL-GIAS; CAPOTE-MORENO, 2009; PEIVANDI et al., 2007; ROBIONY et al., 2007; SAKKAS et al., 2007; SALAMI et al., 2008; SOHN et al., 2008; STUBINGER, 2005; STUBINGER et al., 2009; UEKI et al., 2004, 2007; WALLACE, 2007).

Outra característica da técnica com piezocirurgia é a visão cirúrgica transoperatória da área doadora, pois o sangramento é mínimo devido ao efeito de cavitação proporcionada pelo equipamento, aumentando ainda mais detalhes cirúrgicos que podem não ser vistos devido ao alto sangramento comparado com a técnica com instrumentos rotatórios e descritas por vários autores nas suas citações (BEZIAT et al., 2007; GONZALEZ-GARCIA et al., 2008; HAPPE, 2007; KFOURI et al., 2008; KOTRIKOVA et al., 2006; LANDES et al., 2008; MUNOZ-GUERRA;

NAVAL-GIAS; CAPOTE-MORENO, 2009; PEIVANDI et al., 2007; ROBIONY et al., 2007; SIVOLELLA et al., 2006; STUBINGER, 2005; UEKI et al., 2004; WALLACE, 2007) como notamos na pesquisa.

No que se refere a um pós-operatório menos intenso em cirurgias ósseas, vários autores descrevem uma reparação mais rápida, ou seja, um pós-operatório mais brando (SORTINO; PEDULLA; MASOLI, 2009), esta pesquisa, teve um número satisfatório de casos e uma metodologia bem elaborada permitindo um índice de significância que comprovou esta propriedade. Nos resultados desta pesquisa apresentados no gráfico 1 não houve diferença significativa entre as duas técnicas na avaliação do edema enquanto, no hematoma os resultados apresentados foram: o grupo piezo teve 25 % de hematoma e o grupo rotatório teve 75% de hematoma, Robiony et al. (2007) apresentaram apenas um relato de caso.

Na parestesia, esta pesquisa não houve diferença entre as duas técnicas, mas Gonzalez-Garcia et al. (2007) apresentam que a técnica piezo é melhor para a distração osteogênica alveolar pois o retorno da parestesia é mais rápido, apesar de apresentar apenas um relato de caso.

Constatou-se também nos resultados desta pesquisa, que o trauma na área doadora é menor, além de ter uma máxima eficiência dos cortes sem injúrias aos tecidos moles, obtendo um maior aproveitamento de osso coletado

## **7 CONCLUSÃO**

A utilização da piezocirurgia demonstrou ser melhor para o paciente com relação a diminuição do hematoma, em comparação com grupo controle.

## REFERÊNCIAS

BEZIAT, J. L. et al. Ultrasonic osteotomy as a new technique in craniomaxillofacial surgery. **Int. J. Oral Maxillofac. Surg.**, v. 36, n. 6, p. 493-500, June 2007.

EGGERS, G. et al. Piezosurgery: an ultrasound device for cutting bone and its use and limitations in maxillofacial surgery. **Br. J. OralMaxillofac. Surg.**, v. 42, n. 5, p. 451-3, Oct. 2004.

GLEIZAL, A. et al. Piezoelectric osteotomy: a new technique for bone surgery-advantages in craniofacial surgery. **Childs Nerv. Syst.**, v. 23, n. 5, p. 509-13, May 2007.

GONZÁLEZ-GARCÍA, A. et al. Piezoelectric and conventional osteotomy in alveolar distraction osteogenesis in a series of 17 patients. **Int. J. Oral Maxillofac. Implants.**, Lombard, v. 23, n. 5, p. 891-6, Sept.-Oct 2008.

\_\_\_\_\_. Piezoelectric bone surgery applied in alveolar distraction osteogenesis: a technical note. **Int. J. Oral Maxillofac. Implants**, Lombard, v. 22, n. 6, p. 1012-6, Nov.-Dec. 2007.

HAPPE, A. Use of a piezoelectric surgical device to harvest bone grafts from the mandibular ramus: report of 40 cases. **Int. J. Periodontics Restorative Dent.**, v. 27, n. 3, p. 241-9, June 2007.

HEILAND, M. et al. Intraoral osteotomies using piezosurgery for distraction in an infant with Pierre-Robin sequence. **Clin. Oral Investig.**, v. 11, n. 3, p. 303-6, Sept. 2007.

HOIGNE, J. H. et al. Piezoelectric osteotomy in hand surgery: first experiences with a new technique. **BMC Musculoskeletal Disorders**, v. 7, p. 36, 2006.

KFOURI, F. A. et al. Cirurgia piezoelétrica em implantodontia: aplicações clínicas. **RGO**, Porto Alegre, v. 57, n.1, p.121-126, jan.-mar. 2009.

KOTRIKOVA, B. et al. Piezosurgery--a new safe technique in cranial osteoplasty? **Int. J. Oral Maxillofac. Surg.**, v. 35, n. 5, p. 461-5, May 2006.

LANDES, C. A. et al. Critical evaluation of piezoelectric osteotomy in orthognathic surgery: operative technique, blood loss, time requirement, nerve and vessel integrity. **J. Oral Maxillofac. Surg.**, v. 66, n. 4, p. 657-74, Apr. 2008.

LECLERCQ, P.; DOHAN, D. De l'intérêt du bistouri ultrasonore en implantologie : technologies, applications cliniques. **Implantodontie**, v. 13, p. 159-165, 2004.

MOON, J. W. et al. Reconstruction of atrophic anterior mandible using piezoelectric sandwich osteotomy: a case report. **Implant. Dent.**, v. 18, n. 3, p. 195-202, June 2009.

MUÑOZ-GUERRA, M. F.; NAVAL-GÍAS, L.; CAPOTE-MORENO, A. Le Fort I osteotomy, bilateral sinus lift, and inlay bone-grafting for reconstruction in the severely atrophic maxilla: a new vision of the sandwich technique, using bone scrapers and piezosurgery. **J. Oral Maxillofac. Surg.**, v. 67, n. 3, p. 613-8, Mar. 2009.

PEIVANDI, A. et al. Piezoelectric osteotomy: applications in periodontal and implant surgery. **Rev. Stomatol. Chir. Maxillofac.**, v. 108, n. 5, p. 431-40, Nov. 2007.

ROBIONY, M. et al. Piezosurgery: a new method for osteotomies in rhinoplasty. **J. Craniofac. Surg.**, v. 18, n. 5, p. 1098-100, Sept. 2007.

SAKKAS, N. et al. Transposition of the mental nerve by piezosurgery followed by postoperative neurosensory control: a case report. **Br. J. Oral Maxillofac. Surg.**, v. 46, n. 4, p. 270-1, June 2007.

SALAMI, A. et al. Piezosurgery in the cochleostomy through multiple middle ear approaches. **Int. J. Pediatr. Otorhinolaryngol.**, v. 72, n. 5, p. 653-7, May 2008.

SIVOLELLA, S. et al. Autogenous particulate bone collected with a piezo-electric surgical device and bone trap: a microbiological and histomorphometric study. **Arch. Oral Biol.**, v. 51, n. 10, p. 883-91, Oct. 2006.

SOHN, D. S. et al. New bone formation in the maxillary sinus without bone grafts. **Implant Dent.**, v. 17, n. 3, p. 321-31, Sept. 2008.

\_\_\_\_\_. Piezoelectric osteotomy for intraoral harvesting of bone blocks. **Int. J. Periodontics Restorative Dent.** 2007 Apr;v. 27, n. 2, p. 127-31, Apr. 2007.

SORTINO, F.; PEDULLÀ, E.; MASOLI, V. The piezoelectric and rotatory osteotomy technique in impacted third molar surgery: comparison of postoperative recovery. **J. Oral Maxillofac. Surg.**, v. 66, n. 12, p. 2444-8, Dec. 2008.

STÜBINGER, S. et al. Intraoral piezosurgery: preliminary results of a new technique. **J. Oral Maxillofac. Surg.**, v. 63, n. 9, p. 1283-7, Sept. 2005.

\_\_\_\_\_. Palatal versus vestibular piezoelectric window osteotomy for maxillary sinus elevation: a comparative clinical study of two surgical techniques. **Oral Surg. Oral Med. Oral Pathol. Oral Radiol. Endod.**, v. 107, n. 5, p. 648-55, May. 2009.

UEKI, K. et al. Le Fort I osteotomy using an ultrasonic bone curette to fracture the pterygoid plates. **J. Craniomaxillofac. Surg.**, v. 32, n. 6, p. 381-6, Dec. 2004.

\_\_\_\_\_. Use of the Sonopet ultrasonic curettage device in intraoral vertical ramus osteotomy. **Int. J. Oral Maxillofac. Surg.**, v. 36, n. 8, p. 745-7, Aug. 2007.

WALLACE, S. S. et al. Schneiderian membrane perforation rate during sinus elevation using piezosurgery: clinical results of 100 consecutive cases. **Int. J. Periodontics Restorative Dent.**, v. 27, n. 5, p. 413-9, Oct. 2007.

## ANEXO B - Bula do Motor

### - Indicações

O dispositivo eletromédico denominado PIEZOSURGERY foi desenvolvido para procedimentos cirúrgicos de corte, perfuração e desgaste ósseo, implantodontia, endodontia, periodontia, dentística e cirurgia geral, mediante a vibração ultrasônica de um transdutor piezoelétrico.

### - Descrição

O PIEZOSURGERY é formado por uma caixa de comando que contém o circuito elétrico de comando e um circuito de controle de ultrasons, por uma peça ultrasônica piezoelétrica e uma bomba peristáltica.

Na peça ultrasônica piezoelétrica são fixadas as pontas de ultrassom que mediante a medição da corrente efetua um controle de ressonância elétrica da peça ultrasônica, podendo ser visualizado e controlado pelo display e teclado da caixa de comando.

A bomba peristáltica integrada serve como transportadora de fluido líquido estéril desde o recipiente até a extremidade ativa da ponta de ultrassom.

### - Peças que compõem o piezosurgery:

Uma caixa de comando;

Uma bomba peristáltica;

Cabo AC de alimentação de energia;

Uma haste metálica para suporte de frasco do líquido de irrigação;

Um suporte de silicone para peça ultrasônica

Kit de irrigação;

Um pedal;

Uma peça ultrasônica ;

Uma chave de aperto dinanométrica;

Um kit de pontas (6 pontas);

Uma maleta, que acondiciona todos os materiais acima descritos,

Manual de instruções.

### - Especificação técnica do piezosurgery.

Dimensões (C – L – P)	340 – 210 – 150mm	
Peso	3,5 kg	
Frequência de trabalho	24.000 – 29.500 Hz	
Níveis de regulagem	ajustáveis em até seis níveis	
Modo ROOT	Saida	ENDO
	Saida	PERIO
		Modo BONE
		Saida
		QUALITY 1
		QUALITY 2
		QUALITY 3
		SPECIAL

Consumo da bomba peristáltica

Com o modo ROOT

0 – 100ml por min.

Fonte de energia

Consumo

Com o modo BONE

15 – 100ml por min.

230VOLTS + ou - 10% 50/60 Hz

70 W.

Garantia: Unidade eletrônica 2 anos,peça de mão e cabo 1 ano. Contra defeito de fabricação.

## ANEXO C – Termo de Consentimento Informado

Universidade Santo Amaro – UNISA  
Departamento de Implantodontia

TERMO DE CONSENTIMENTO INFORMADO PARA PARTICIPAÇÃO EM PESQUISA: AVALIAÇÃO COMPARATIVA DO PÓS-OPERATÓRIO DE PACIENTES SUBMETIDOS À RETIRADA DE ENXERTO ÓSSEO DO MENTO ATRAVÉS DAS TÉCNICAS PIEZOELÉTRICA E OSTECTOMIA COM BROCAS.

Hoje o trauma cirurgico é um dos fatores que causam uma certa insegurança por parte dos pacientes realizarem cirurgias reconstrutivas prévias no tratamento de implantes dentários e com isso a importância de testar técnicas menos invasivas e traumáticas trazendo um maior conforto no pós operatório para pacientes que necessitam realizar estes tipos de procedimentos.

Portanto o objetivo deste trabalho é avaliar o pós operatório de duas técnicas cirurgicas (osteotomia) na região de mento para obtenção de enxertos ósseo prévios na reconstrução óssea para tratamento de implantes dentários.

Para que o senhor ou senhora possa participar desta pesquisa, iremos remover blocos ósseos na região de mento com duas técnicas cirurgicas (ostectomia com brocas e piezoelétrica) para reconstrução óssea prévias no tratamento de implantes dentários.

Se tiver qualquer problema ou duvida durante sua participação na pesquisa poderá comunicar-se pelo telefone (011)2604-8251 ou vir nesta universidade as Segundas-Feiras das 14:00hs as 18:00hs e procurar o Dr. Ronaldo Sanguin Comarin.

A participação na pesquisa não é obrigatória e a sua recusa não implicará em nenhum prejuízo no seu tratamento de rotina. As consultas serão gratuitas e não haverá compensação em dinheiro pela sua participação.

Com os dados obtidos nesta pesquisa, você estará ajudando imensamente outras pessoas, na medida em que, poderemos proporcionar opções melhores para obtenção de enxertos ósseos para quem necessite de reconstruções prévias no tratamento de implantes dentários com melhores pós- operatórios.

Acredito ter sido suficientemente informado a respeito das informações que li ou que foram lidas para mim, descrevendo o estudo: AVALIAÇÃO COMPARATIVA DO PÓS-OPERATÓRIO DE PACIENTES SUBMETIDOS À RETIRADA DE ENXERTO ÓSSEO DO MENTO ATRAVÉS DAS TÉCNICAS PIEZOELÉTRICA E OSTECTOMIA COM BROCAS.

Eu, \_\_\_\_\_  
\_\_\_\_\_ discuti com o Dr. Ronaldo Sanguin Comarin sobre a minha decisão em participar nesse estudo. Ficaram claros para mim quais são os propósitos do estudo, os procedimentos a serem realizados, seus desconfortos e riscos, as garantias de confidencialidade e de esclarecimentos permanentes. Ficou claro também que minha participação é isenta de despesas e que tenho garantia de acesso a tratamento hospitalar quando necessário.

Concordo voluntariamente em participar deste estudo e poderei retirar o meu consentimento a qualquer momento, antes ou durante o mesmo, sem penalidades ou prejuízo ou perda de qualquer beneficio que eu possa ter adquirido, ou no meu atendimento neste serviço.

\_\_\_\_\_ DATA / /

Assinatura do Paciente

\_\_\_\_\_

DATA / /

Assinatura da Testemunha

Declaro que obtive de forma apropriada e voluntária o Consentimento Livre Esclarecido deste paciente ou representante legal para a participação neste estudo.

\_\_\_\_\_

DATA / /

Ronaldo Sanguin Comarin

**ANEXO D – Aprovação da pesquisa pelo comitê de ética**

**Parecer Consubstanciado de Projeto**

**Título do Projeto:** Avaliação comparativa do pós-operatório de cirurgia de remoção de bloco ósseo do mento feito com piezocirurgia e ostectomia com brocas.

**Pesquisador Responsável:** Prof. Dr. Carlos Eduardo Xavier dos Santos Ribeiro Silva  
**Pós-Graduando:** Ronaldo Sanguin Comarin.

**Data da Versão**

**Cadastro 234**

**Data do Parecer 11/03/2009**

**Grupo e Área Temática** I.6 Novos procedimentos

**Objetivos do Projeto**

Avallar o melhor pós-operatório por diferentes técnicas de cirurgia odontológica.

**Sumário do Projeto**

Comparar o pós-operatório de remoção do bloco do mento entre a técnica de ostectomia com brocas e cirurgia piezoelétrica.

<i>Aspectos relevantes para avaliação</i>	<i>Situação</i>
Título	Adequado
Relação dos Pesquisadores	Adequada
Local de Origem na Instituição	Adequado
Projeto elaborado por patrocinador	Não
Local de Realização	Própria Instituição
Outras instituições envolvidas	Não
Condições para realização	Adequadas
Introdução	Adequada
Objetivos	Adequados
Método	
Tipo de projeto	Pesquisa em Seres Humanos
Delimitação	Adequado
Tamanho de amostra	Total    Na Instituição sim
Cálculo do tamanho da amostra	Adequado
Participantes pertencentes a grupos especiais	Não
Seleção equitativa dos indivíduos participantes	Adequada
Critérios de inclusão e exclusão	Adequados
Relação risco-benefício	Adequada
Uso de placebo	Não utiliza
Período de suspensão de uso de drogas (wash out)	Não utiliza
Monitoramento da segurança e dados	Adequado
Armazenamento de material biológico	Adequado
Instrumentos de coleta de dados	Adequados
Avaliação dos dados	Adequada - quantitativa
Privacidade e confidencialidade	Adequada
Termo de Consentimento	Adequado
Adequação às Normas e Diretrizes:	Sim
Cronograma	Adequado
Data de início prevista	01/02/2009
Data de término prevista	01/10/2009
Orçamento	Adequado
Solicita recursos à instituição	Não
Fonte de financiamento externa	Não
Referências Bibliográficas	Adequadas

Recomendação

**Aprovar**

Comentários Gerais sobre o Projeto



MINISTÉRIO DA SAÚDE  
Conselho Nacional de Saúde  
Comissão Nacional de Ética em Pesquisa - CONEP



UNIVERSIDADE DE SANTO AMARO  
Comitê de Ética em Pesquisas  
Registro CONEP n.º 306  
Aprovado em 16/05/2000

## PARECER N.º 157/2008

### REGISTRO CEP UNISA N.º 234/08

**Projeto de Pesquisa:** "Avaliação comparativa do pós-operatório de cirurgia de remoção de bloco ósseo do mento feito com piezocirurgia e ostectomia com brocas".

**Pesquisadores Responsáveis:** Prof. Dr. Carlos Eduardo dos S.R. da Silva  
Pós-Graduando: Ronaldo Sanguin Cornarin

**Curso:** Mestrado em Implantodontia

Prezado Pesquisador:

Ao se proceder à análise do processo em questão, cabe a seguinte consideração:

As informações apresentadas atendem aos aspectos fundamentais das Resoluções CNS 196/96, 251/97 e 292/99, sobre Diretrizes e Normas Regulamentadoras de Pesquisas Envolvendo Seres Humanos.

Diante do exposto, o Comitê de Ética em Pesquisa (**CEP-UNISA**), de acordo com as atribuições da Resolução 196/96, manifesta-se pela **APROVAÇÃO** do projeto "Avaliação comparativa do pós-operatório de cirurgia de remoção de bloco ósseo do mento feito com piezocirurgia e ostectomia com brocas".

São Paulo, 11 de Março de 2009.

**Prof. Dr. Carlos de Sousa Lucci**  
Presidente do Comitê de Ética em Pesquisa  
UNISA - Universidade de Santo Amaro