UNIVERSIDADE SANTO AMARO

DOUTORADO EM ODONTOLOGIA

MARCELO DE MELO QUINTELA

Comparação dos efeitos dentoesqueléticos da expansão rápida assistida por mini-implantes (MARPE) e assistida por cirurgia (SARPE) no tratamento das discrepâncias transversais da maxila

São Paulo/SP

2022

UNIVERSIDADE SANTO AMARO

DOUTORADO EM ODONTOLOGIA

MARCELO DE MELO QUINTELA

Comparação dos efeitos dentoesqueléticos da expansão rápida assistida por mini-implantes (MARPE) e assistida por cirurgia (SARPE) no tratamento das discrepâncias transversais da maxila

Tese apresentada ao Programa de Pós-Graduação *Stricto Sensu* da Universidade Santo Amaro – UNISA, como requisito parcial para obtenção do título de Doutor em Odontologia, área de concentração Implantodontia, sob orientação do Prof. Dr. Wilson Roberto Sendyk.

São Paulo/SP

2022

Quintela, Marcelo de Melo

Comparação dos efeitos dentoesqueléticos da expansão rápida assistida por mini-implantes (MARPE) e assistida por cirurgia (SARPE) no tratamento das discrepâncias transversais da maxila. - São Paulo, 2022.

120 f.

Tese (Doutorado em Odontologia) - Universidade Santo Amaro - Unisa, 2022.

Orientador: Prof. Dr. Wilson Roberto Sendyk.

1. procedimentos de ancoragem ortodôntica. 2. técnica de expansão palatina 3. ancoragem esquelética 4. tomografia computadorizada de feixe cônico. 5. osteotomia Le Fort. I. Sendyk, Wilson Roberto, orient. II. Comparação dos efeitos dentoesqueléticos da expansão rápida assistida por mini-implantes (MARPE) e assistida por cirurgia (SARPE) no tratamento das discrepâncias transversais da maxila.

Marcelo de Melo Quintela

COMPARAÇÃO DOS EFEITOS DENTOESQUELÉTICOS DA EXPANSÃO RÁPIDA ASSISTIDA POR MINI-IMPLANTES (MARPE) E ASSISTIDA POR CIRURGIA (SARPE) NO TRATAMENTO DAS DISCREPÂNCIAS TRANSVERSAIS DA MAXILA.

Tese apresentada ao Programa de Pós-Graduação *Stricto Sensu* da Universidade Santo Amaro – UNISA, como requisito parcial para obtenção do título de Doutor em Odontologia, área de concentração Implantodontia, sob orientação do Prof. Dr. Wilson Roberto Sendyk.

São Paulo, 27 de Junho de 2022.

Banca Examinadora

_____

Prof. Dr. Wilson Roberto Sendyk

_____

Prof. Dr. Angélica Castro Pimentel

_____

Prof. Dr. Caio Vinícius Gonçalves Roman-Torres

_____

Prof. Dr. Luiz Alberto Plácido Penna

_____

Prof. Dr. Michelle Sendyk

Conceito Final: _____

DEDICATÓRIA

A minha esposa Sabrina, parceira de vida e de profissão, que precisou trabalhar por ambos durante muitos meses, a fim de suprir as ausências necessárias para a produção dessa Pesquisa. Obrigado pela paciência! Te amo, e não por isso...

Aos filhotes Leonardo, Lucas e Guilherme. Ao longo dos seus poucos anos, esses jovens têm acompanhado os meus voos acadêmicos. E quando eu pouso, eles seguem ali, sorrindo no portão, de braços abertos.

A minha querida mãe, Janete, mestre em Pedagogia e guerreira idealista no campo da Educação – que lá atrás plantou em mim as sementes que frutificam hoje...

Ao meu paizinho, *in memorian,* um espanhol iletrado, sepultado enquanto eu escrevia essas linhas, e que nunca entendeu bem o que eu faço, mas sempre – orgulhoso – amou que o fizesse!

Dedico esse trabalho.

Por fim, ao meu Pai e Senhor – Mestre dos Mestres – a Quem não tendo o que dedicar de fato, dedico a própria vida e nada menos.

AGRADECIMENTOS

Agradeço à Universidade Santo Amaro (UNISA) e ao seu Programa de Mestrado e Doutorado em Odontologia – expressão de sua excelência, qualidade de ensino e empenho institucional.

Ao coordenador do Programa, Prof. Dr. Wilson Roberto Sendyk, a quem admiro profundamente e que por alguma razão me escolheu como seu orientando, dedicando-me tempo e experiência – esforços que procurei honrar.

Ao meu amigo e co-orientador Prof. Dr. Caio Vinícius Gonçalves Roman-Torres, pelo convite para cursar o Doutorado, sendo meu principal motivador, parceiro acadêmico, companheiro de lutas e, também, motorista... Nem por um segundo me deixou vacilar.

Aos Professores Doutores Angélica Castro Pimentel, Débora Pallos, Fabiana Martins e Martins de Oliveira, Heloísa Fonseca Marao, Letícia Cristina Cidreira Boaro, Luana de Campos, Márcia Tanaka, William Brandt e Yeon Jung Kim. Cada um, com entrega absoluta, ajudaram a constituir em nós, alunos, o senso de Equipe que nos conduziu como grupo, mesmo em meio à pandemia que nos afastou da presencialidade!

Ao professor Dr. Luiz Alberto Plácido Penna, meu mentor e amigo mais que querido, meu “padrinho” acadêmico, parceiro de muitas jornadas, conselheiro a quem ouço, fingindo estar distraído.

À Moderna Orto, minha própria Escola de Educação Continuada, que agrupa os mais leais (e legais!) amigos que a vida poderia ter me dado, Almir, Danilo, Renato, Sabrina e Vanessa.

Aos cirurgiões bucomaxilofaciais que, com primazia e alto profissionalismo, operaram os pacientes que compuseram parte dessa amostra, Drs. Alessandro Costa e Silva, Fued Samir Salmen e Ricardo Tateno.

Aos amigos de Curso, Edélcio, Fernanda, Gordilho, Isaías, Mirko, Paulo, Pedro, Ricardo e Richardson. Foi muito bom! Porque sem competitividade, aprendemos uns com os outros, facilitando a superação de obstáculos. Sucesso a todos!

As minhas secretárias, Tânia, Cláudia e Luzia, que fizeram tudo que lhes foi possível para facilitar essa trajetória, até que eu chegasse aqui.

Aos pacientes que participaram dessa Pesquisa, que em prol de prover melhores condições de saúde para si e para o próximo, entenderam, ao seu modo, a dimensão do legado científico que permitiram a partir da confiança que me ofertaram.

A todos que direta ou indiretamente contribuíram para a realização desse trabalho – minha gratidão sempre!

“Escreva algo que valha a pena ler

ou faça algo que valha a pena escrever.”

Benjamin Franklin (1706 – 1790)

RESUMO

O MARPE (*miniscrew assisted rapid expansion)* é uma técnica recente que pretende substituir terapias mais consagradas de expansão rápida de maxila (ERM), como os expansores convencionais apoiados em dentes, ou técnica mais invasiva, como a SARPE (*surgically assisted rapid palatal expansion*), para abertura da sutura palatina mediana (SPM) em pacientes jovens e adultos com deficiência transversal, acompanhada ou não de mordida cruzada uni ou bilateral. Com o desenvolvimento de técnicas de fluxo digital, que sobrepõe imagens de tomografia computadorizada de feixe cônico (TCFC) e arquivo gerado por escaneamento intraoral, tem-se utilizado guias cirúrgicos para instalação e corticopunções em procedimentos chamados MARPE *Guide* e Cortex *Guide*. O objetivo desse estudo-piloto prospectivo, intervencional e unicêntrico foi comparar por meio de TCFC os efeitos esqueléticos e dentoalveolares verificados a partir de 3 grupos tratados com 1) MARPE, 2) MARPE/Cortex Guides e 3) SARPE. Os critérios de inclusão foram deficiência transversal maxilar > 5mm, crescimento puberal completo, higiene bucal adequada e ausência de tratamento ortodôntico prévio. Anomalias craniofaciais, estágios precoces de ossificação da SPM, indivíduos sindrômicos e presença de doença periodontal em qualquer estágio foram considerados critérios de exclusão. Foram analisados 15 pacientes, divididos igualmente entre os grupos, com 13 mulheres (86,7%) e 2 homens (13,3%) ($p = 0,412$), com média de idade de 23,2 anos (DP: ±7,9), variando de 13,8 a 43,5 anos. Dezoito parâmetros ósseos e dentários foram analisados estatisticamente, utilizando-se testes da razão de verossimilhanças, análise de variâncias (ANOVA) e comparações múltiplas de Bonferroni. Houve diferença estatística em todas as variáveis em todos os grupos, demonstrando a eficácia das técnicas e os resultados sugeriram superioridade do MARPE/Cortex *Guides* em relação à SARPE e à instalação convencional do MARPE, especialmente na abertura posterior da sutura, determinando assim maior qualidade da ERM com efeitos esqueléticos mais acentuados e inclinações dentárias de menor magnitude, ainda que tenha sido a terapêutica eleita para os casos de maior ossificação sutural na amostra. Concluiu-se que o fornecimento de guias cirúrgicos para reprodutibilidade exata do planejamento virtual pode superar limites e determinar o sucesso da expansão em casos complexos.

Palavras-chaves: Procedimentos de ancoragem ortodôntica, Técnica de expansão palatina, Ancoragem esquelética, Tomografia computadorizada de feixe cônico, Osteotomia Le Fort.

ABSTRACT

MARPE (miniscrew assisted rapid expansion) is a recent technique that intends to replace more established rapid maxillary expansion (RME) therapies, such as conventional tooth-supported expanders, or a more invasive technique, such as SARPE (surgically assisted rapid palatal expansion), for opening the midpalatal suture (MPS) in young and adult patients with transverse deficiency, with or without unilateral or bilateral crossbite. With the development of digital flow techniques, which superimpose images from cone beam computed tomography (CBCT) and a file generated by intraoral scanning, surgical guides have been used for installation and corticopunctures in procedures called MARPE Guide and Cortex Guide. The objective of this prospective, interventional, single-center pilot study was to compare, by means of CBCT, the skeletal and dentoalveolar effects observed in 3 groups treated with 1) MARPE, 2) MARPE/Cortex Guides and 3) SARPE. Inclusion criteria were transverse maxillary deficiency > 5mm, complete pubertal growth, adequate oral hygiene and absence of previous orthodontic treatment. Craniofacial anomalies, early stages of MPS ossification, syndromic individuals and presence of periodontal disease at any stage were considered exclusion criteria. Fifteen patients were analyzed, equally divided between groups, with 13 women (86.7%) and 2 men (13.3%) ($p = 0.412$), with a mean age of 23.2 years (SD: ±7, 9), ranging from 13.8 to 43.5 years. Eighteen bone and dental parameters were statistically analyzed using likelihood ratio tests, analysis of variance (ANOVA) and Bonferroni multiple comparisons. There was a statistical difference in all variables in all groups, demonstrating the effectiveness of the techniques and the results suggested the superiority of MARPE/Cortex Guides in relation to SARPE and the conventional installation of MARPE, especially in the posterior opening of the suture, thus determining a higher quality of the suture. RME with more accentuated skeletal effects and lesser dental inclinations, even though it was the treatment of choice for cases of greater sutural ossification in the sample. It was concluded that the provision of surgical guides for exact reproducibility of virtual planning can overcome limits and determine the success of expansion in complex cases.

Keywords: Orthodontic anchorage procedures, Palatal expansion technique, Skeletal anchorage, Cone-beam computed tomography, Le Fort osteotomy.

Lista de Tabelas e Quadros

Diagrama representativo do estudo 24

Quadro 1: Parâmetros nasomaxilares mensurados nas TCFC pré e pós-tratamento.....28

Quadro 2: Parâmetros esqueléticos mensurados nas TCFC pré e pós-tratamento 29

Quadro 3: Parâmetros dentoalveolares mensurados nas TCFC pré e pós-tratamento. 30

Quadro 4: Interpretação dos parâmetros avaliados, segundo efeitos esqueléticos, alveolares e dentários, de acordo com a TCFC pré e pós-tratamento 32

Tabela 1 - Descrição das características demográficas e clínicas dos pacientes segundo grupos e resultado dos testes estatísticos..... 54

Tabela 2: Comparação entre os grupos 2 a 2 em relação às idades 54

Tabela 3 - Descrição dos parâmetros tomográficos avaliados segundo grupos e momentos de avaliação e resultado das análises comparativas..... 58

Tabela 4 - Resultado das comparações múltiplas entre grupos e momentos para os parâmetros que apresentaram diferenças estatisticamente significativas..... 59

Tabela 4 - *(Continuação)* Resultado das comparações múltiplas entre grupos e momentos para os parâmetros que apresentaram diferenças estatisticamente significativas..... 60

Lista de Figuras

Figura 1 - Estágios de ossificação sutural de Angelieri 15

Figura 2 - Variações anatômicas observadas no planejamento digital do MARPE 19

Figura 3 - N^1 - N^2: Largura da cavidade nasal em T0 e T1, na vista coronal ... 27

Figura 4 - ENA^1 – ENA^2: Disjunção palatina em assoalho nasal, vista axial.

ENP^1 – ENP^2: Disjunção palatina em assoalho nasal, vista axial 27

Figura 5 - Alterações transversais anterior e posterior da base maxilar, vista axial.....28

Figura 6 - S-PM-n e S-PM-p: Medidas do rompimento vertical anterior da SPM na cavidade nasal (superior) e oral (inferior), na vista coronal 28

Figura 7 - S-M-n e S-M-p: Medidas do rompimento vertical posterior da SPM na cavidade nasal (superior) e oral (inferior), na vista coronal 29

Figura 8 - LA^1 – LA^2: Largura alveolar em região molar, em plano coronal.....30

Figura 9 - (A) cPM^1- cPM^2: Distância entre as pontas de cúspides vestibulares de 1ºs pré-molares superiores (B) Distância entre as pontas de cúspides mesiovestibulares de 1ºs molares 30

Figura 10 - Exemplo de medida angular, no plano coronal, paralela ao plano horizontal (PH) estabelecido. Medida da inclinação de 1ºs pré-molares e molares, em graus ….....30

Figura 11 - Planejamento em paciente da amostra (G1) com mensurações da região selecionada em TCFC tomadas nos planos sagitais e axiais e medidas no plano coronal, nas distais dos 1ºs pré-molares superiores, para eleger sítios de instalação e dimensões dos mini-implantes anteriores.....33

Figura 12 - Planejamento em paciente da amostra (G1) com mensurações da região selecionada em TCFC tomadas nos planos sagitais e axiais e medidas no plano coronal, nas distais dos 1ºs molares superiores, para eleger sítios de instalação e dimensões dos mini-implantes posteriores.....34

Figura 13 - A) Marpe EX conforme comercializado pela empresa Pec Lab® B) Marpe Ex soldado às bandas em paciente da amostra, e C) Marpe Ex instalado em palato atrésico de paciente da amostra..... 35

Figura 14 - Fase final da atuação do MARPE em paciente do G1, evidenciando a presença do parafuso apoiado apenas sobre os mini-implantes e evolução do tratamento ortodôntico fixo 37

Figura 15 - Posicionamento dos mini-implantes: A SPM é observada em verde, a sutura transpalatal é representada em azul, o ducto nasopalatino aparece em vermelho e os mini-implantes são apresentados em laranja..... 39

Figura 16 - Sobreposição dos arquivos DICOM e STL no G2.....40

Figura 17 - TCFC de paciente da amostra evidenciando, em corte sagital, o posicionamento bicortical dos mini-implantes, com a visualização de suas pontas na cortical da cavidade nasal..... 41

Figura 18 - Instalação virtual do *Cortex Guide* em paciente da amostra (G2), (A) em vista oclusal e (B) vista lateral-oclusal 41

Figura 19 - (A) Marpe instalado virtualmente e (B) Cortex e Marpe *Guide* simultâneos na imagem para evitar colisões 42

Figura 20 – (A) MARPE *Guide* e (B) MARPE em paciente do G2 43

Figura 21: (A) *Cortex Guide* (B) *Cortex Guide* inserido em boca, em paciente da amostra (G2) 43

Figura 22: A) Vista frontal da disjunção a partir de Le Fort I e vista oclusal das áreas envolvidas na disjunção; com o aparelho Hyrax®, B) Secções ósseas para fragilização esquelética 49

Figura 23 - Figura 23: Vista sagital de TC da face após Le Fort I parcial em paciente do G3, onde se observa três cortes na maxila, visando romper zonas de resistência, especialmente infrazigomática 50

Lista de Abreviaturas e Siglas

3D	Tridimensional
AP	Anteroposterior
CBCT	*Cone beam computed tomography*
cM	Ponta da cúspide mesiovestibular dos primeiros molares superiores
cPM	Ponta da cúspide mesiovestibular dos primeiros pré-molares superiores
DETM	Deficiência transversa de maxila
DICOM	*Digital Imaging and Communications in Medicine* (Imagem Digital e Comunicações em Medicina)
EEG	Equações de estimação generalizadas
ENA	Espinha nasal anterior
ENP	Espinha nasal posterior
ERM	Expansão rápida de maxila
FI	Forame incisivo
FPM	Forame palatino maior
LA	Largura alveolar
LILACS	Literatura Latino-Americana e do Caribe em Ciências da Saúde
MARPE	*Miniscrew assisted rapid palatal expansion*
MCP	Mordida cruzada posterior
MCPB	Mordida cruzada posterior biilateral
MCPU	Mordida cruzada posterior unilateral
N	Cavidade nasal

Or	Ponto Orbitale
Po	Ponto Pório
rM	Ápice da raiz mesiovestibulares dos primeiros molares superiores
rMd.P	Ângulo formado pela reta da ponta ao ápice da cúspide mesiovestibular do primeiro molar superior direito em relação ao plano horizontal.
RME	*Rapid maxillary expansion*
rMe.P	Ângulo formado pela reta da ponta ao ápice da cúspide mesiovestibular do primeiro molar superior esquerdo em relação ao plano horizontal.
rPM	Ápice da raiz mesiovestibular dos primeiros molares superiores
rPMd.P	Ângulo formado pela reta da ponta ao ápice da cúspide vestibular do primeiro pré-molar superior direito em relação ao plano horizontal em corte coronal.
rPMe.P	Ângulo formado pela reta da ponta ao ápice da cúspide vestibular do primeiro pré-molar superior esquerdo em relação ao plano horizontal.
S-M-n	Sutura palatina mediana na altura dos primeiros molares superiores na cavidade nasal
S-M-p	Sutura palatina mediana na altura dos primeiros molares superiores por palatino
S-PM-n	Sutura palatina mediana na altura dos primeiros pré-molares superiores na cavidade nasal
S-PM-p	Sutura palatina mediana na altura dos primeiros pré-molares superiores por palatino
SAOS	Síndrome da apneia obstrutiva do sono
SARPE	*Surgically assisted rapid palatal expansion*

SPM	Sutura palatina mediana
SPSS	*Statistical Package for the Social Sciences* (Pacote Estatístico para as Ciências Sociais)
STL	*Standard Triangle Language*
TCFC	Tomografia computadorizada de feixe cônico
TCLE	Termo de consentimento livre e esclarecido

SUMÁRIO

1. INTRODUÇÂO..... 11
2. REVISÃO DE LITERATURA 14
3. PROPOSIÇÃO 20
4. METODOLOGIA 21

4.1. Materiais e métodos para toda amostra 21
4.1.1. Desenho geral do estudo
4.1.2. Participantes, critérios de elegibilidade e configurações
4.1.3. Tamanho da amostra
4.1.4. Seleção de pacientes e diretrizes para interrupção da pesquisa
4.1.5. Especificações técnicas das imagens obtidas
4.1.6. Mensuração dos resultados
4.2. Materiais e métodos especificados para o Grupo MARPE (G1)..... 31
4.2.1. Características da amostra
4.2.2. Obtenção dos modelos de trabalho
4.2.3. Avaliação da maxila na TCFC
4.2.4. Fase laboratorial: Eleição, posicionamento e soldagem
4.2.5. Fase clínica
4.2.6. Tomografia pós-ERM
4.2.7. Remoção parcial/total do disjuntor
4.3. Materiais e métodos especificados para o Grupo MARPE *Guide* 38
4.3.1. Características da amostra
4.3.2. Avaliação da anatomia de interesse
4.3.3. Sobreposição dos arquivos STL e DICOM
4.3.4. Instalação virtual do MARPE
4.3.5. Confecção do guia cirúrgico para corticopunções (*Cortex Guide*)
4.3.6. Confecção do MARPE *Guide*

4.3.7. Fase laboratorial – impressão do MARPE *Guide* e *Cortex Guide*
4.3.8. Fase clínica
4.3.9. Tomografia pós-ERM
4.3.10. Remoção parcial/total do disjuntor
4.4. Materiais e métodos especificados para o Grupo SARPE (G3) ...46
4.4.1. Características da amostra
4.4.2. Intervenção
4.4.3. Aparelho disjuntor
4.4.4. Intervenção cirúrgica
4.4.5. Detalhamento cirúrgico
4.4.6. Tomografia pós-ERM
4.5. Análise estatística ……... 50

5. RESULTADOS.....51
5.1. Características clínicas e demográficas
5.2. Parâmetros lineares nasomaxilares
5.3. Efeitos alveolares
5.4. Efeitos dentários

6. DISCUSSÃO 60
7. CONCLUSÃO 68
REFERÊNCIAS 69

APÊNDICE: Termo de consentimento livre e esclarecido (TCLE) 76

ANEXO A: Parecer consubstanciado/CEP (Plataforma Brasil)

ANEXO B: Artigo Original – Relato de Casos

Quintela MM, Rossi SB, Vera KL, Peralta JC, Silva ID, Souza LA de, Roman-Torres CVG, Marao HF, Sendyk WR, Pimentel AC. Miniscrew-assisted rapid palatal expansion (MARPE) protocols applied in different ages and stages of maturation of the midpalatal suture: cases report. RSD.2021.7;10(11):e503101119480. DOI: 10.33448/rsd-v10i11.19480.

1. INTRODUÇÃO

Maxila e mandíbula devem se relacionar de modo a prover adequado equilíbrio muscular, oclusal e dentário para constituição e funcionamento do sistema estomatognático de cada indivíduo[1-5].

Para o estabelecimento de uma oclusão normal, a morfologia do arco dentário superior deve apresentar dimensões transversais proporcionalmente maiores do que as do arco dentário inferior com o qual se relaciona, de modo que, durante oclusão cêntrica e máxima intercuspidação, as cúspides palatinas de pré-molares e molares da maxila se adaptem adequadamente às cristas e fossas oclusais de seus antagonistas mandibulares[4-5].

Quando se altera a relação maxilomandibular no plano transversal, com subdesenvolvimento esquelético da largura da base da maxila, uma diferença negativa se impõe entre as medidas dos arcos, com variadas implicações clínicas, que se desencadeiam com níveis distintos de morbidades associadas, abarcando desde problemas mastigatórios[6-8], funcionais[6,7] e fonoaudiológicos[8] até dificuldades para o fluxo aéreo[9-16], com diminuição da distância entre as paredes laterais da cavidade nasal e o septo nasal[12,13] e, inclusive, relação de estabelecimento ou agravamento de distúrbios respiratórios do sono[10,14,16].

A prevalência das deficiências transversais da maxila é de 8% a 22% nas dentições decídua e mista e, em torno de 10-14% em pacientes ortodônticos adultos[1,8]. Sua manifestação clínica em Odontologia está associada com mordida cruzada uni ou bilateral, apinhamento superior e inferior, torque negativo excessivo dos elementos posteriores da maxila, lingualização compensatória dos elementos posteriores da mandíbula e discrepâncias no comprimento do arco maxilar[1,8,17,18.]

Terapeuticamente, a expansão da maxila pode decorrer de um processo mecânico em região palatina, com maior ou menor grau de eficácia, a depender, geralmente, da severidade das alterações esqueléticas e/ou dentoalveolares[19-21] e da idade do paciente no momento do procedimento[8,22-27].

A Expansão Rápida da Maxila (ERM) é um procedimento que possui protocolo já exaustivamente comprovado de alta taxa de sucesso quando aplicado nas crianças com deficiência transversal de maxila, com ou sem mordida cruzada posterior uni ou bilateral[28-31.] Entretanto, a partir do surto puberal e devido à ossificação da sutura

palatina mediana (SPM), com a consolidação das estruturas craniofaciais de sustentação maxilar, o sucesso da ERM passa a ser imprevisível[12,17,22-24,26,27,30-32].

Em pacientes adultos jovens e adultos com atresia maxilar, a terapêutica de disjunção tem encontrado efetividade na expansão rápida de maxila assistida cirurgicamente, a SARPE (*Surgically Assisted Rapid Palatal Expansion*)[33-39]. A SARPE é frequentemente utilizada visando superar as limitações mencionadas, rompendo cirurgicamente as suturas fusionadas – que oferecem resistência ortopédica às forças de expansão em adultos[33-38] – por meio de força gerada por dispositivos expansores instalados em aparelhos geralmente dentossuportados (*tooth-borne*), Hyrax® ou similar[24,25,29-31,34,40] ou osseossuportados (*bone-borne*)[34,40,41]. Todavia, é comum haver relutância dos pacientes em submeter-se à SARPE, devido o seu caráter invasivo, com intervenção quase sempre em ambiente hospitalar, sob anestesia geral; aumentando a demanda por procedimentos não-cirúrgicos[31].

Com a finalidade de prevenir efeitos dentoalveolares indesejáveis e otimizar o potencial de expansão ortopédica sem etapa cirúrgica surgiu o MARPE (*Miniscrew-Assisted Rapid Palatal Expander*), que ancora o parafuso expansor em implantes palatinos[42]. Já foi verificado que o MARPE pode proporcionar abertura ampla da sutura, com qualidade semelhante de expansão na comparação com a SARPE[36] e se relaciona, inclusive, com melhora respiratória do paciente, influenciando positivamente o tratamento da SAOS (Síndrome da apneia obstrutiva do sono)[9,10,17].

Sugere-se que o avançado processo de maturação da sutura tem sido o principal obstáculo para sucesso terapêutico com o MARPE[22,25,29]. E, como fator complicador, sabe-se que a idade cronológica, de fato, não se apresenta como parâmetro confiável de predição da maturação da sutura, particularmente até a década de vinte anos[19-21]. E nesse caso, eventualmente, haveria mais benefício em se aplicar técnica cirúrgica.

Entretanto, aperfeiçoamentos técnicos poderiam elevar o MARPE ao enfrentamento de condições inicialmente adversas, ao se lançar mão de tecnologias digitais para planejamento com máxima previsibilidade e implantação nas melhores áreas do osso palatino, associados à fragilização da sutura fusionada por meio de corticopunções cirurgicamente guiadas[5].

No presente trabalho de pesquisa pretende-se analisar os efeitos dentoesqueléticos, em adultos e jovens adultos, resultantes da aplicação do MARPE

com guias virtuais de instalação (MARPE *Guide*) e de corticopunções palatinas (*Cortex Guide*), em estudo comparativo com métodos convencionais de confecção e instalação do MARPE e com a técnica cirúrgica, a SARPE.

2. REVISÃO DE LITERATURA

A Expansão Rápida de Maxila (ERM) foi descrita pela primeira vez por Angell[43], em 1860, e tem sido amplamente utilizada para separar a sutura palatina mediana (SPM) na infância – apoiada apenas em dentes, tais como os disjuntores de Haas, Hyrax® e Mc Namara[2,29,30].

Angelieri et al. (2017)[21], ao avaliar a SPM de pacientes pós-crescimento, verificaram em TCFC que as forças ortopédicas da ERM são transmitidas às estruturas esqueléticas por meio dos dentes de ancoragem, podendo resultar, entretanto, em efeitos colaterais indesejados, especialmente em indivíduos a partir da adolescência, como forte inclinação vestibular, fenestração cortical vestibular, deiscências e recessões gengivais[21,23,24,33,38,44].

Anteriormente, Angelieri et al (2013)[45] já tinham publicado uma análise prognóstica do estágio de mineralização óssea da SPM, quando propuseram uma classificação que vigora até o presente momento nas avaliações das fases de ossificação sutural. Por meio da visualização axial das imagens do palato duro na TCFC em formato DICOM, um único operador foi calibrado para realizar com reprodutibilidade o estagiamento da maturação mineral dessa sutura. Segundo o estudo, a chamada Classificação de Angelieri obedece a cinco estágios maturacionais (Figura 1):

- Estágio A = identificado pela presença de uma linha sutural de alta densidade retilínea, sem ou com suave interdigitação;
- Estágio B = identificado pela presença de uma linha sutural de alta densidade, com aspecto tortuoso;
- Estágio C = identificado pela presença de duas linhas de alta densidade, paralelas e curvilíneas, que se aproximam em algumas regiões e, em outras, são separadas por espaços de baixa densidade;
- Estágio D = identificado pela completa calcificação do osso palatino, já não havendo evidência de sutura palatina mediana a partir da sutura transpalatal com muitas pontes de fusionamento no osso maxilar.
- Estágio E = identificado pela fusão completa da sutura, que se estende anteriormente na maxila.

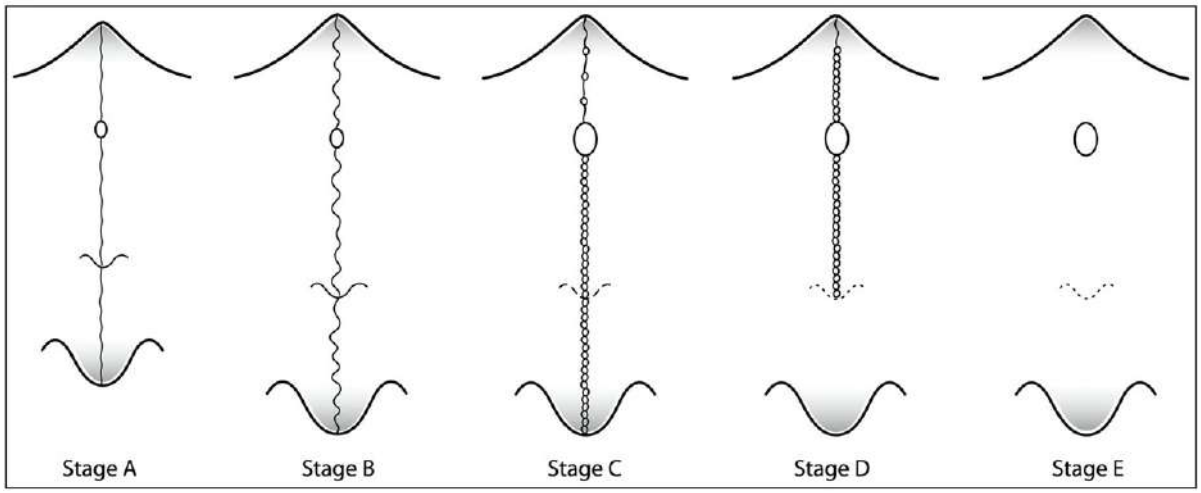

Figura 1: Estágios de ossificação sutural de Angelieri (Fonte: Angelieri et al., 2013)[45]

O MARPE, por seu turno, foi utilizado pela primeira vez pelo Prof. Lee, da Coreia do Sul, em 2010, no artigo em que apresentaram o caso de um paciente adulto indicado para cirurgia no qual se testou previamente a expansão maxilar ancorada em mini-implantes[42]. A partir desse relato, os autores indicaram o MARPE do final da adolescência até a década dos 20 anos de idade, e o contraindicariam em adultos mais velhos considerando a fusão completa da sutura[21,22,45].

Quanto ao mecanismo de ativação do MARPE, Carlson et al. (2016)[47] publicaram tabela de expansões para diferentes grupos de idades, indicando que os pacientes em crescimento deveriam receber 3 ativações por semana; jovens adultos, uma ativação por dia. Em pacientes com mais de 30 anos foi aconselhado que recebessem, pelo menos, 2 ativações por dia, diminuindo para uma ativação após abertura do diastema[48].

Park et al. (2017)[28] e os demais autores do trabalho pioneiro[42], avaliaram, por meio de TCFC, os resultados demonstrados pelo MARPE em relação às mudanças esqueléticas e dentoalveolares promovidas em uma amostra de 69 pacientes adultos, na qual a idade máxima não ultrapassou os 28 anos. Com taxa de sucesso de 86,9%, afirmaram que o insucesso em alguns pacientes da amostra não estava esclarecido, mas poderia estar relacionado com as diferenças na mineralização da SPM[18,21,22,45,46].

Seong et al. (2018)[49] postularam que a tendência atual é de se impor menos pressão sobre os mini-implantes, ainda que se ative por mais tempo o aparelho. Nesse artigo sobre análise de elementos finitos comparando ERM apoiada em dentes com expansão apoiada em mini-implantes, os autores já indicavam que a distribuição das

tensões produzidas pela ativação dos aparelhos de ERM convencional resultou em altos valores de estresse para a cortical vestibular dos dentes de ancoragem (primeiro pré-molar = 196,2 g/mm^2; primeiro molar = 174,5 g/mm^2), com efeitos colaterais sobre esses elementos. Na ativação do MARPE, o estresse foi altamente concentrado em torno dos mini-implantes, com tensão máxima de 558,6 g/mm^2.

Considerando isso, Li et al. (2020)[50] avaliaram em tomografias os efeitos comparados de mini-implantes que alcançaram a cortical nasal (bicorticalidade) com os mini-implantes envolvidos apenas na cortical bucal (monocorticalidade). O trabalho acrescentou ainda conhecimento de que os mini-implantes para o MARPE são, em sua maioria, compostos de titânio grau V usinados para inibir osseointegração em sua ponta ativa. Em geral, possuem perfil transmucoso extenso, considerando a espessura do tecido mole em região palatina. Consideraram ideal a instalação de quatro mini-implantes nas regiões paramedianas à sutura, buscando melhor espessura entre as corticais bucal e nasal, para ancoragem bicortical. Demonstrou-se que a bicorticalidade influenciou diretamente o tratamento, particularmente em pacientes com SPM em estágio avançado de maturação. Verificaram que o posicionamento bicortical dos mini-implantes permitiu a separação até mesmo das suturas mais posteriores, na altura das lâminas lateral e medial do processo pterigóide.

Copello et al. (2021)[51] avaliaram *in vitro* a influência da ancoragem mono e bicortical na estabilidade primária dos mini-implantes em costela bovina e confirmaram maior estabilidade primária para ancoragem bicortical em relação ao torque de inserção ($p < 0,05$) e micromobilidade ($p < 0,05$), independentemente de outras variáveis.

Quanto à eficiência da expansão com o MARPE em diferentes estágios de maturação esquelética, Qiu et al. (2021)[52] demonstraram que a qualidade da disjunção foi afetada pelos estágios da maturação da SPM. Os autores verificaram que, após o tratamento com MARPE, a quantidade de expansão no grupo com sutura completamente fusionada foi de 3,23 ±1,45 mm, enquanto no grupo sem fusão completa foi 4,97±1,47 mm ($p<0,05$). Em porcentagens de eficiência de expansão, o grupo sem fusão, 71% (±20), foi estatisticamente superior ao grupo com fusão, 46% (±18) ($p < 0,05$).

A Classificação de Angelieri fez com que Abbasi et al. (2021)[46] realizasse revisão na qual se concluiu da impossibilidade de atuar em suturas em estágios finais

de ossificação, e ao final do crescimento puberal, o que resultou na eleição mais cotidiana da cirurgia, já que a opção terapêutica passou a se restringir à SARPE. Historicamente, a SARPE se instituiu como tratamento padrão em adultos e jovens adultos visando possibilitar a disjunção sutural necessária, quando os disjuntores tradicionais falhariam[8,33,34,45,46].

Jia et al. (2021)[25] avaliaram 60 pacientes com deficiência transversal esquelética durante a fase de crescimento pós-puberal, divididos aleatoriamente em grupos MARPE e Hyrax®. Trinta pacientes (idade média: 15,1 ± 1,6 anos) foram tratados com o aparelho MARPE; e os outros 30 pacientes (idade média: 14,8 ± 1,5 anos) foram tratados com o expansor Hyrax®. Tomografias e modelos dentários foram obtidos antes e após a expansão. Se afirmou que o MARPE permitiu uma expansão esquelética mais ampla e mais previsível, com menor inclinação vestibular e menor perda alveolar na vestibular dos molares de ancoragem.

Ainda em relação às ativações do aparelho, a revisão sistemática de Siddhisaributr et al. (2022)[48] relacionou dados de ativações do MARPE de 14 trabalhos científicos, de 2017 a 2021. As ativações variaram de 2/4 de volta ao dia em 6 estudos (0.5 mm), ¼ de volta em outros 6 artigos (0.25 mm), uma amostra indicando ativações variadas de acordo com a severidade da discrepância e, por fim, um único trabalho aplicou metade de uma ativação por dia (0.13mm).

Bi e Li (2022)[53], a partir de revisão sistemática e metanálise de ensaios clínicos randomizados, também compararam a eficácia e os efeitos colaterais do MARPE com a ERM convencional no tratamento da deficiência transversal da maxila. O MARPE foi associado a uma maior abertura da sutura palatina medida na espinha nasal anterior (0,75 a 1,66 mm), primeiros pré-molares (0,72 a 1,55 mm), primeiros molares (0,28 a 2,09 mm) e espinha nasal posterior (0,30 a 1,98 mm), com aumento da largura palatina na altura dos primeiros molares (0,30 a 1,20 mm). Houve inclinação vestibular reduzida na região dos primeiros pré-molares e primeiros molares. Na comparação, o MARPE foi associado às seguintes vantagens: aumento da abertura da sutura palatina, aumento da largura palatina e redução da inclinação vestibular dos dentes de suporte.

Utilizando-se 223 TCFC de pacientes com idade ≥18 anos, Negrisoli et al. (2022)[54] verificaram que existe alta variabilidade na espessura óssea do palato entre os pacientes, e em diferentes áreas, sendo necessário “fazer um diagnóstico individualizado e fabricar o aparelho MARPE criteriosamente”, realizando uma

avaliação prévia da espessura do osso palatino por meio de tomografia para determinar os locais e inclinações ideais para a colocação dos mini-implantes.

Dados relacionados a busca dos melhores sítios parassuturais já vinham determinando a instalação do MARPE por meio de algum guia cirúrgico baseado em imagens de tomografia. No Brasil, Minervino et al. (2019)[55] haviam publicado um relato de caso, havendo êxito na aplicação de uma guia impressa em resina autoclavável e retido nos incisivos superiores, sem utilização de bandas ortodônticas, com remoção das hastes do corpo do expansor original. Enfatizou-se que o posicionamento do expansor planejado sobre modelos de gesso em laboratório pode comprometer o MARPE pela possibilidade de erros de manuseio, devido a menor precisão das etapas de transferência, impressão e soldagem de bandas.

Na Alemanha, Wilmes et al. (2022)[56] desenvolveram guia cirúrgico para expansores apoiados por mini-implantes puramente em osso, desenvolvendo um template computadorizado que busca melhor posicionamento nas vistas axiais, sagitais e coronais da maxila na TCFC. O template é então associado ao modelo digital e ambos são impressos como uma peça única sobre o qual o disjuntor é fabricado, e levado à boca tendo as bandas como guias.

Na Itália, Palone et al. (2022)[57] confeccionaram guia cirúrgico para mini-implantes apoiados nos dentes, sem bandas molares conectadas, pois o caso relatado foi conduzido simultaneamente com alinhadores estéticos, em tratamento chamado de "híbrido" pelos autores.

Antes de publicar um manual sobre os gabaritos ou "*guides*", André et al. (2020)[58] indicaram que se faz necessário a confecção de um guia que reproduza corretamente a bicorticalidade no paciente, sugerindo o MARPE *Guide*. Os autores advertiram que, ao se utilizar a inserção monocortical de mini-implantes em indivíduos com sutura espessa ou que ofereça grande resistência à separação maxilar, possíveis deformações ou dobras podem ocorrer nos implantes durante a ativação do parafuso expansor. Portanto, se faz relevante no sucesso do MARPE a seleção correta do comprimento do mini-implante a partir da investigação da espessura do tecido ósseo, avaliadas em TCFC.

E então, dois anos depois, André et al. (2022)[59] defenderam que a eficácia do método está relacionada com a execução de um adequado modelo digital de punções ósseos na SPM, que denominaram *Cortex Guide*. Divergiram das punções orientadas apenas com base na rafe palatina (tecido mole), considerando que não são precisas,

porque já se verificou que nem sempre a rafe coincide com a própria sutura. O *Cortex Guide* busca reproduzir exatamente a perfuração digital de cada ponto criado, proporcionando a fragilização estratégica da sutura por meio de seu trajeto sinuoso, retilíneo ou curvo. Indicaram ainda corticoperfuração guiada ao longo da sutura transpalatal, justificada pelo fato de que essa região anatômica pode adicionar maior resistência durante a ERM. Em suma, segundo os autores, o *Cortex Guide* se justifica porque "variações anatômicas são comuns e devem ser observadas minuciosamente no posicionamento digital do MARPE", exemplo disso são as condições mostradas na Figura 2, como desvio de septo (A), extensão do seio maxilar (B), dentes inclusos (C), profundidade do palato (D) e osso posterior delgado com mucosa espessa (E).

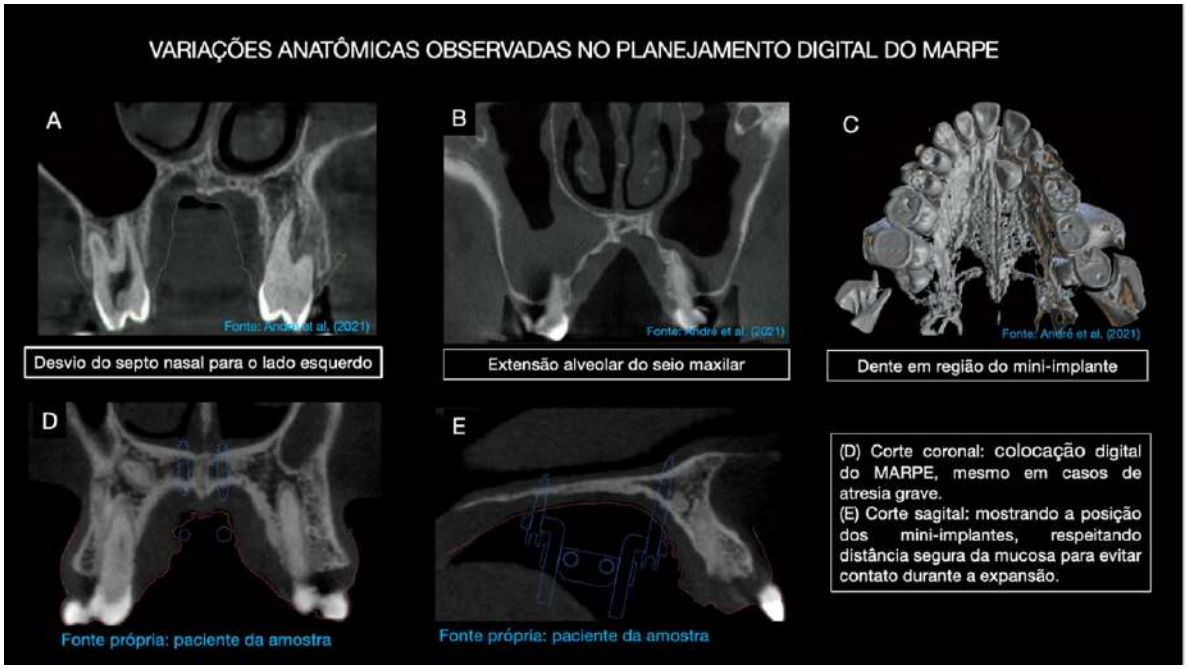

Figura 2: Variações anatômicas observadas no planejamento digital do MARPE no artigo de André et al. (2021)[59].

Considerando que a literatura demonstrou a eficácia do MARPE na correção da deficiência transversal da maxila tanto em jovens[28,32,33,49,50], como em adultos[26,27], com importantes alterações tridimensionais na face[27,50,56], cumpre-se buscar seu aperfeiçoamento tecnológico para ultrapassar limites outrora impostos, proporcionando menores chances de erros entre o planejamento virtual e a transposição para o "real".

3. PROPOSIÇÃO

Geral

Avaliar a ocorrência e a extensão das alterações dentárias, alveolares e esqueléticas decorrentes do emprego do MARPE, sob dois distintos protocolos de confecção e instalação do dispositivo, em comparação com a SARPE.

Específicas

- Comparar longitudinalmente os efeitos do MARPE, com e sem a utilização de guias cirúrgicos, com a SARPE, nos aspectos transversais da maxila utilizando reconstruções tridimensionais e medições dentoalveolares e esqueléticas obtidos a partir de tomografia computadorizada de feixe cônico pré e pós-tratamento.

- Avaliar o grau de sucesso terapêutico da aplicação do MARPE *Guide* e *Cortex Guide* – guias cirúrgicos para instalação do MARPE nas áreas de melhor volume ósseo e para corticopunções auxiliares, respectivamente – em estágios avançados de maturação óssea, obtidos a partir de tomografia computadorizada de feixe cônico pré e pós-tratamento.

4. METODOLOGIA

4.1. Materiais e métodos para toda amostra

4.1.1 Desenho geral do estudo

Trata-se de um estudo-piloto clínico prospectivo, intervencional e unicêntrico, sendo uma pesquisa com três braços de grupos paralelos, com uma proporção de alocação de 1:1:1.

A pesquisa foi devidamente aprovada pelo Comitê de Ética em Pesquisa em seres humanos da Faculdade de Odontologia da Universidade Santo Amaro (UNISA), em São Paulo/SP (protocolo CAAE: 46333120.0.0000.0081) (ANEXO). Todos os indivíduos da amostra assinaram TCLE (termo de consentimento livre e esclarecido) (APÊNDICE B).

4.1.2. Participantes, critérios de elegibilidade e configurações

Pacientes com idade entre 13 e 46 anos foram avaliados quanto à elegibilidade no estudo entre julho de 2021 a fevereiro de 2022. Os pacientes foram recrutados a partir de convocação pública para tratamento, em 2019, nas dependências clínicas da Instituição coparticipante, e 36 pacientes foram selecionados durante consultas de triagem. Entretanto, durante a pandemia, a Universidade permaneceu fechada e tratamentos não-emergenciais foram postergados. Na convocação pós-pandemia, 18 voluntários retornaram, tornando possíveis tanto a realização clínica da instalação e evolução do MARPE, como também as cirurgias eletivas que caracterizaram a SARPE.

O pesquisador principal foi o único operador relacionado ao MARPE. Três cirurgiões bucomaxilofaciais realizaram as SARPES.

Os participantes do estudo atenderam aos seguintes critérios de inclusão: deficiência transversal maxilar > 5mm, medida das cúspides vestibulares dos primeiros molares permanentes superiores até o sulco central dos primeiros molares inferiores, com ou sem mordida cruzada posterior unilateral (MCPU) ou bilateral (MCPB); crescimento puberal completo; higiene bucal adequada e sem histórico de tratamento ortodôntico prévio.

Foram considerados como critérios de exclusão para todos os grupos: anomalias craniofaciais congênitas, tais como fenda palatina ou labial, estágios precoces de ossificação da SPM, indivíduos sindrômicos, e presença de doença periodontal.

Considerando os critérios de elegibilidade acima, os pacientes foram alocados em três grupos distintos, de acordo com a terapia instituída segundo condições de temporalidade, considerando que os primeiros pacientes foram submetidos obrigatoriamente ao MARPE, tendo em vista que o MARPE Guide ainda estava em processo de desenvolvimento. Pacientes de SARPE foram selecionados de acordo com relação paciente – cirurgião no que tange a eleger técnica já “consagrada”.

Após primeira seleção e tratamento de correção transversal com ERM às custas do MARPE, sob dois protocolos distintos, ou da SARPE, foram mantidos nesse estudo os pacientes que possuíam abertura bem-sucedida da SPM; disponibilidade de imagens seriadas de TCFC adquiridas em T0 e T1; tratamento planejado sem extrações; movimento anteroposterior menor que 2 mm dos primeiros molares superiores durante o tratamento; indicador de maturidade óssea tanto nas radiografias de mão e punho como a partir da avaliação das vértebras cervicais.

Antes das intervenções propostas, foram realizadas documentações completas para cada paciente, que se constituíram de modelos de estudo, fotos extraorais de frente, perfil e sorrindo, fotos intraorais de vista frontal, lateral direita e esquerda, oclusais superior e inferior, radiografias panorâmicas e telerradiografias em norma lateral de cabeça com análises cefalométricas de USP, McNamara e Ricketts. Os pacientes não receberam qualquer tratamento ortodôntico durante o período de correção transversal; entretanto, todas as maloclusões verticais ou anteroposteriores, em cada caso, foram abordadas ortodonticamente após a conclusão do presente estudo. O seguinte diagrama resume o estudo.

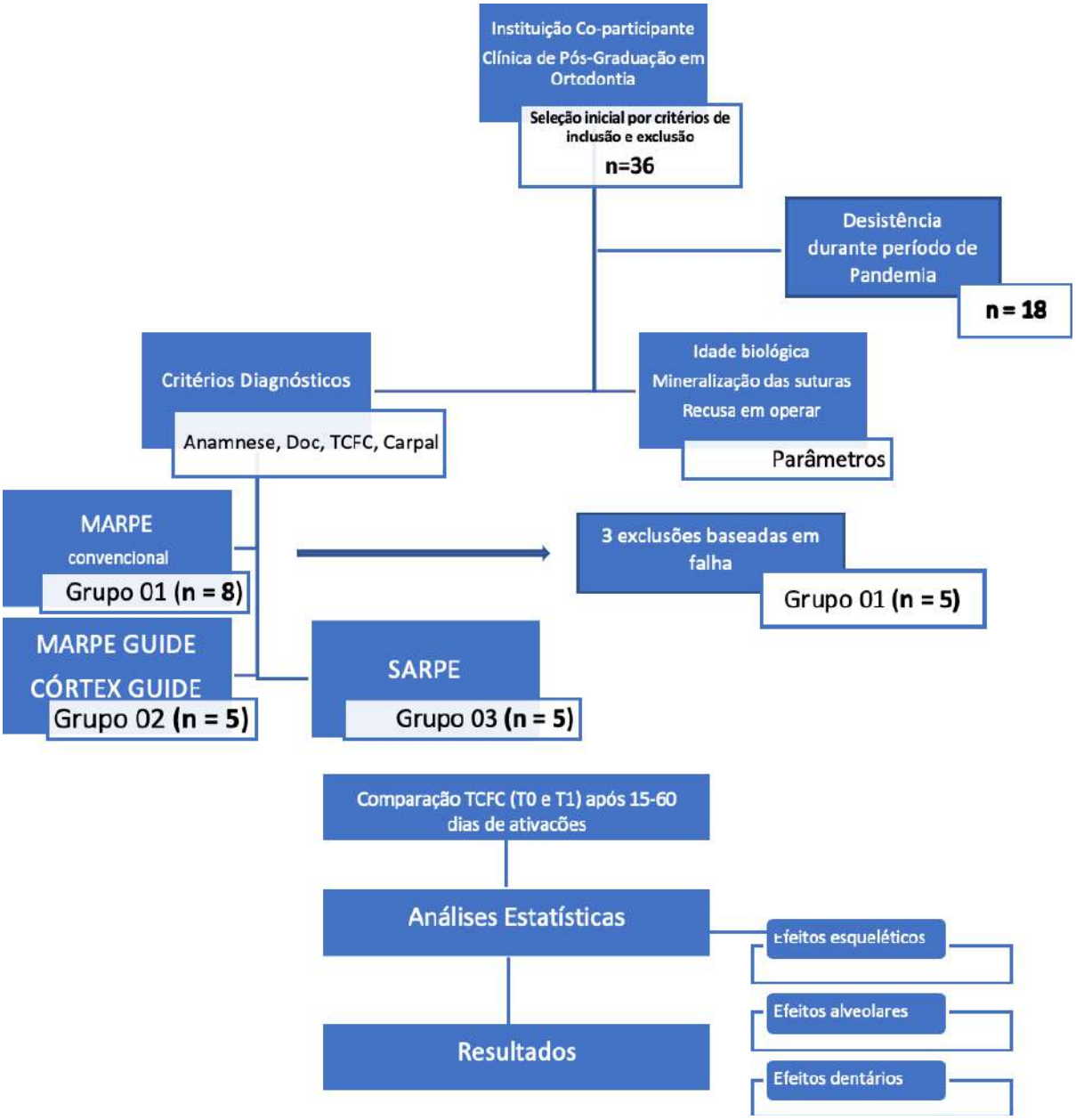

Diagrama representativo do estudo

4.1.3. Tamanho da amostra

Com base nos achados de um estudo anterior (Choi et al., 2016)[32], o tamanho mínimo da amostra para revelar mudanças estatisticamente significativas após utilização do MARPE ou realização da SARPE foi calculado em 10 (G*Power 3,

Dusseldorf, Germany); assim, os 15 sujeitos mantidos neste estudo foram considerados adequados.

4.1.4. Seleção de pacientes e diretrizes para interrupção da pesquisa

Para os pacientes incluídos, foram estabelecidos fatores pré-determinados para encerrar e/ou modificar o tratamento com MARPE/SARPE quando, visando a segurança dos pacientes, fossem verificados 1) ausência de resposta após os primeiros 15 dias de ativações, 2) quebra do aparelho, 3) soltura ou infecção do miniparafuso ou dos tecidos circunvizinhos e 4) falha completa da técnica por razões desconhecidas.

Baseados nesses critérios, três indivíduos foram excluídos da amostra após a seleção inicial, conforme diagrama representativo do estudo. Nesse caso de exclusão de algum paciente, um próximo paciente foi selecionado substituindo o paciente anterior no respectivo grupo, de modo que todos os grupos mantivessem o mesmo número de pacientes. Não houve transferência de grupo dos pacientes excluídos.

4.1.5. Especificações técnicas das imagens obtidas

Visando conhecer a anatomia de interesse, além de documentação ortodôntica completa, realizou-se TCFC de maxila completa em todos os pacientes, com pelo menos duas tomadas (pré e pós-tratamento expansionista) com o tomógrafo MORITA Veraview X800 (Morita Corp®, Califórnia, EUA), de alta resolução (mais de 2,5 LP/mm e um tamanho de voxel de 80 µm) na maioria dos casos. As imagens da maxila foram adquiridas com cada paciente sentado em posição ereta e com os planos horizontal de Frankfurt e de Camper paralelos ao solo e aos planos lateral e frontal, respectivamente. Para evitar a sobreposição dos dentes, os pacientes foram solicitados a morder um rolo de algodão com os dentes posteriores durante a aquisição das imagens.

As imagens foram geradas e importadas como arquivos em formato DICOM (*Digital Imaging and Communications in Medicine*) nos três grupos, e foram analisadas no software nativo i-Dixel 2.0. A renderização por volume exibiu uma imagem sólida em 3D. A imagem renderizada em volume foi ligada às fatias e pode se mover em tempo real sempre que uma fatia foi ajustada.

Foram determinadas a cortical da fossa nasal e as faces oclusais dos dentes superiores como seleção da área mínima na imagem tomográfica de maxila total. Utilizou-se o programa de visualização *Dolphin 3D version 11 premium* (*Dolphin Imaging & Management solutions*, Chatsworth, CA, EUA) para manejo das imagens.

A orientação posicional da maxila nos cortes multiplanares se deu de modo que o plano axial coincidiu com o plano oclusal dos dentes superiores, com pontas das cúspides dos molares e bordas incisais dos incisivos centrais superiores. As imagens em formatação tridimensional foram posicionadas e geradas de acordo com três planos de orientação espacial (sagital, coronal e axial), com os pacientes em posição supina, orientados a permanecerem imóveis durante o exame. Para aquisição de imagens e durante todo o processo de digitalização, os pacientes foram instruídos a manter oclusão cêntrica, com lábios e língua em posição de repouso, evitando deglutição.

4.1.6. Mensuração dos resultados

As intervenções não puderam ser cegadas para o paciente e para os operadores considerando-se as características clínico-cirúrgicas do estudo. De igual maneira, também não se realizou cegamento das imagens da amostra para o conjunto de dados analisados na TCFC.

A fim de padronizar a análise de imagens e definir planos de referências idênticos para T0 e T1 nos três grupos, convencionou-se examinar as tomografias nos três planos do espaço (sagital, coronal e axial). Apesar dos estudos anteriores indicando confiabilidade para o uso do plano de Frankurt como referência, nesse trabalho utilizou-se referência alternativa, de acordo com Pasqua et al. (2021)[24], considerando que as tomografias realizadas em todos os pacientes foram para a região maxilar, evitando-se a adoção de planos mais superiores, a fim de que as TCFC aproveitadas pudessem incluir imagens da maxila apenas, sem obrigatoriamente envolver um registro imaginológico de toda a face. Desse modo os planos para mensuração tomográfica foram definidos como a seguir:

- Plano sagital (perspectiva lateral direita) da imagem volumétrica 3D: A posição da cabeça nas imagens de TCFC (T0 e T1) foi padronizada alinhando-se o plano palatino (plano formado pela união dos pontos em

espinha nasal anterior e espinha nasal posterior) de modo paralelo ao solo no corte sagital.

- Plano axial (perspectiva inferior) da imagem volumétrica 3D: Foi orientado simultaneamente na espinha nasal anterior e posterior na seção axial.

OBS: Em T1, como a tomografia foi realizada logo após a fase de ativação, foi possível visualizar apenas o início da neoformação óssea e, portanto, localizar o ponto mediano da espinha nasal anterior e posterior e realizar o posicionamento da tomografia sem dificuldade nos cortes sagital e axial.

- Plano coronal (perspectiva frontal) da imagem volumétrica 3D: Para a seção coronal, a orientação espacial foi ajustada de modo que o plano do assoalho nasal estivesse paralelo ao assoalho na região dos primeiros molares.

As variáveis métricas de expansão ortopédica (nasomaxilar e palatina) e expansão dentoalveolar (largura alveolar e inclinação e/ou vestibularização de dentes) buscadas para todos os grupos, após as ativações protocoladas, foram obtidas por meio de 14 medidas lineares (em milímetros) e 4 angulares (em graus) da estrutura óssea maxilar nos segmentos superior e inferior, e anterior e posterior da maxila. As variáveis consideradas na TCFC foram medidas selecionadas pelo autor de modo a indicar, efetivamente, as modificações tridimensionais após ERM com assistência cirúrgica ou por mini-implantes, nos dois grupos.

Algumas mensurações buscaram revelar as alterações esqueléticas a partir da 1) largura da cavidade nasal (Park et al.[28]), mensurada na distância entre os pontos mais externos da cavidade nasal no plano coronal; 2) disjunção palatina anterior e posterior indicando extensão transversal da disjunção sutural; das 3) alterações transversais anterior e posterior do processo palatino, de acordo com medidas propostas por De Oliveira et al. (2021)[60] e Kapetanović et al. (2021)[61], indicando nível de paralelismo horizontal da disjunção, e 4) expansão vertical da sutura palatina, de acordo com o método de Ngan et al. (2018)[62].

O parâmetro que indicou as alterações alveolares foram medidos entre a maior espessura alveolar dos primeiros molares (movimentação ou inclinação excessivas dos dentes posteriores podem reabsorver osso alveolar, impedindo sua medição).

Sequencialmente, se designaram mensurações para dimensionar as alterações dentárias, por meio de medidas lineares (mm) e angulares (graus) entre os elementos dentários comumente utilizados como ancoragem para os disjuntores –

primeiros pré-molares e primeiros molares superiores – visando quantificar a expansão obtida por movimentações ou inclinações dentárias, com base no trabalho de Lim et al. (2017)[63] para avaliação das distâncias entre os dentes do arco superior, pré e pós-tratamento.

Numeradas e abreviadas de modo a facilitar tanto o trabalho estatístico de inserção e cruzamento de dados, como ainda para sintetizar, por meio de siglas, a apresentação e discussão dos resultados, as variáveis foram estabelecidas conforme os quadros abaixo, de acordo com as Figuras de 3 a 10.

Quadro 1: Parâmetros nasomaxilares mensurados nas TCFC pré e pós-tratamento.

Efeitos nasais
1. **N^1 - N^2:** Maior distância entre as corticais direita e esquerda da cavidade nasal, em corte coronal.
2. **ENA^1 – ENA^2**: Distância entre as corticais direita e esquerda da espinha nasal anterior, rompidas como resultado da ERM, em corte axial.
3. **ENP^1 – ENP^2**: Distância entre as corticais direita e esquerda da espinha nasal posterior, rompidas como resultado da ERM, em corte axial.

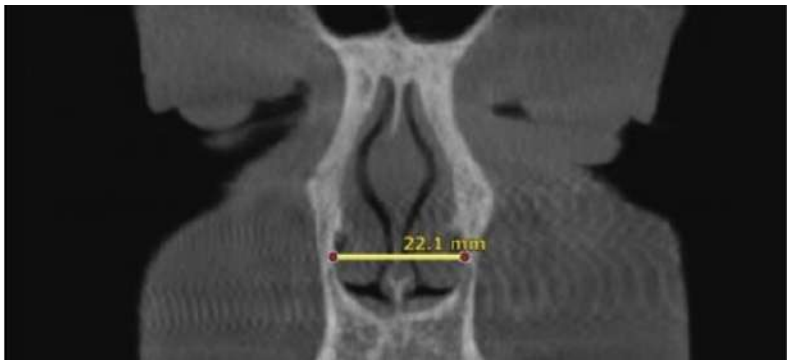

Figura 3: **N^1 - N^2:** Largura da cavidade nasal em T0 e T1, na vista coronal.

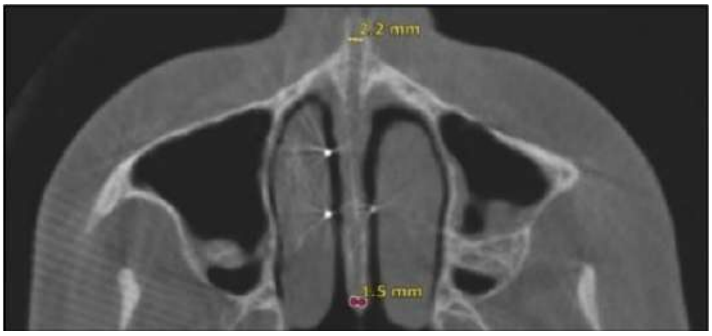

Figura 4: **ENA^1 – ENA^2**: Disjunção palatina em assoalho nasal, vista axial.
ENP^1 – ENP^2: Disjunção palatina em assoalho nasal, vista axial.

Quadro 2: Parâmetros esqueléticos mensurados nas TCFC pré e pós-tratamento.

Efeitos esqueléticos (maxilares)
4. **FI^1 - FI^2**: Distância entre as corticais direita e esquerda do forame incisivo, em sua maior largura, rompidas como resultado da ERM, em corte axial.
5. **FPM^1 - FPM^2**: Distância entre as corticais externas dos forames palatinos maiores, em sua maior largura, rompidas como resultado da ERM, em corte axial.
6. **S-PM-n**: Distância entre as paredes da SPM em sua porção superior e anterior, medida no assoalho nasal, tendo como referência o centro dos primeiros pré-molares em corte coronal.
7. S-PM-p: Distância entre as paredes da SPM em sua porção superior e anterior, medida na cavidade oral, tendo como referência o centro dos primeiros pré-molares em corte coronal.
8. S-M-n: Distância entre as paredes da SPM em sua porção superior e posterior, medida no assoalho nasal, tendo como referência o centro dos primeiros molares em corte coronal.
9. S-M-p: Distância entre as paredes da SPM em sua porção inferior e posterior, medida na cavidade oral, tendo como referência o centro dos primeiros molares em corte coronal.

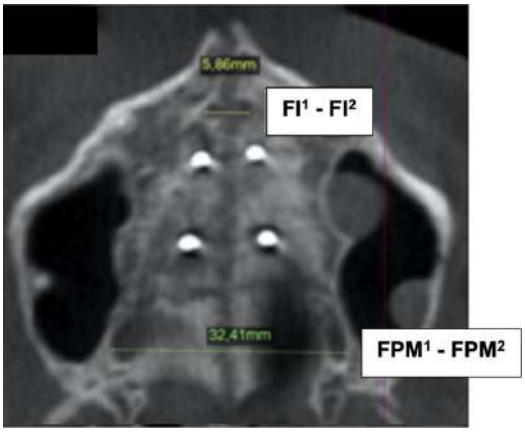

Figura 5: Alterações transversais anterior e posterior da base maxilar, vista axial.

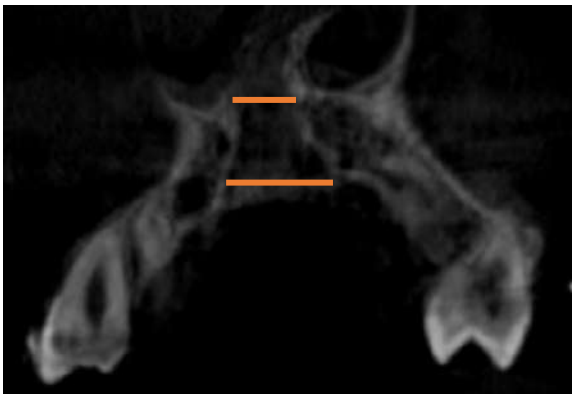

Figura 6: **S-PM-n e S-PM-p**: Medidas do rompimento vertical anterior da SPM na cavidade nasal (superior) e oral (inferior), na vista coronal.

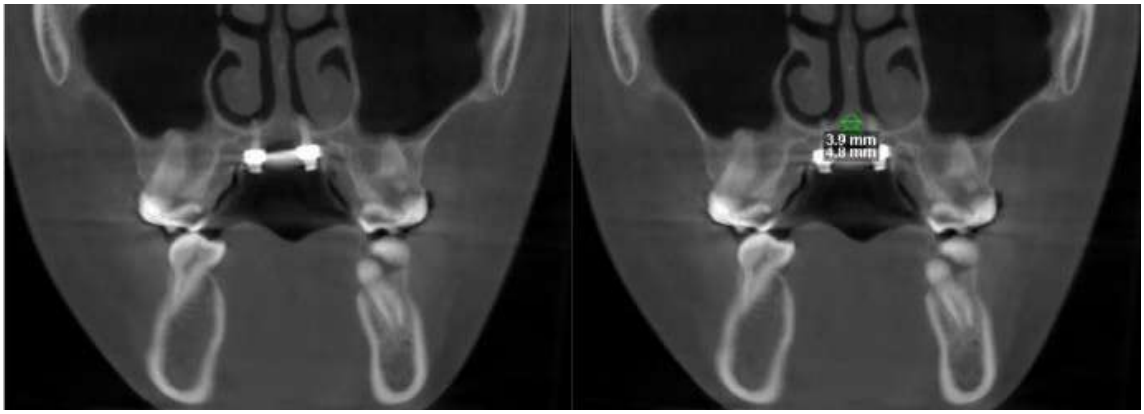

Figura 7: **S-M-n e S-M-p**: Medidas do rompimento vertical posterior da SPM na cavidade nasal (superior) e oral (inferior), na vista coronal.

Quadro 3: Parâmetros dentoalveolares mensurados nas TCFC pré e pós-tratamento.

Efeitos dentoalveolares
Alterações transversais ao nível dos primeiros molares
10. LA^1 – LA^2: Distância alveolar na junção amelocementária vestibular dos primeiros molares, em corte coronal.
11. cM ^{1} - cM ^{2}: Distância entre as pontas das cúspides mesiovestibulares dos primeiros molares no corte coronal. Eventualmente, essa distância pode ser mensurada em vista axial.
12. rM ^{1} - rM ^{2}: Distância entre os ápices das cúspides mesiovestibulares dos primeiros molares no corte coronal. Eventualmente, essa distância pode ser mensurada em vista axial.
Alterações transversais ao nível dos primeiros pré-molares
13. cPM^1-cPM ^{2}: Distância entre as pontas das cúspides mesiovestibulares dos primeiros pré-molares no corte coronal. Eventualmente, essa distância pode ser mensurada em vista axial.
14. rPM^1-rPM^2: Distância entre os ápices das cúspides mesiovestibulares dos primeiros pré-molares no corte coronal. Eventualmente, essa distância pode ser mensurada em vista axial.
Inclinações dentárias
15. rMd.P: Ângulo formado pela reta da ponta ao ápice da cúspide mesiovestibular do primeiro molar direito em relação ao plano horizontal em corte coronal.
16. rMe.P: Ângulo formado pela reta da ponta ao ápice da cúspide mesiovestibular do primeiro molar esquerdo em relação ao plano horizontal em corte coronal.
17. rPMd.P: Ângulo formado pela reta da ponta ao ápice da cúspide mesiovestibular do primeiro pré-molar direito em relação ao plano horizontal em corte coronal.
18. rPMe.P: Ângulo formado pela reta da ponta ao ápice da cúspide mesiovestibular do primeiro pré-molar esquerdo em relação ao plano horizontal em corte coronal.

Figura 8: **LA[1] – LA[2]**: Largura alveolar em região molar, em plano coronal

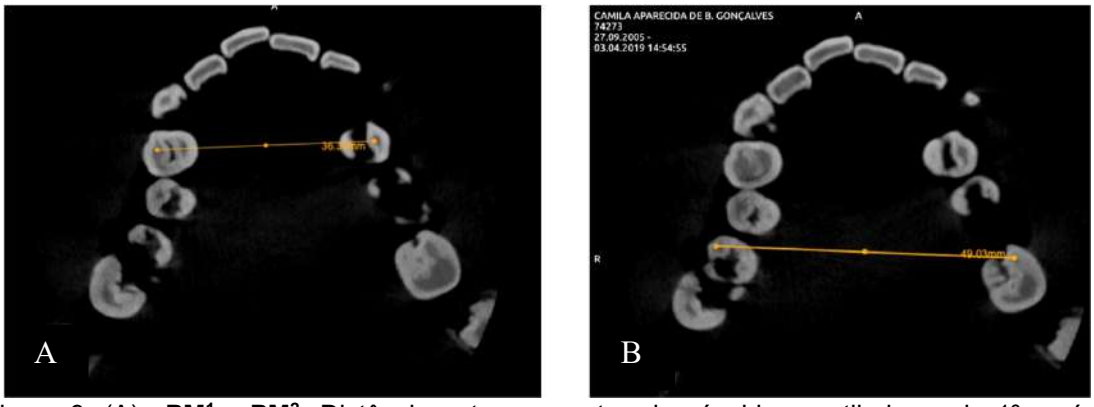

Figura 9: (A) **cPM[1]- cPM[2]:** Distância entre as pontas de cúspides vestibulares de 1ºs pré-molares superiores (B) Distância entre as pontas de cúspides mesiovestibulares de 1ºs molares.

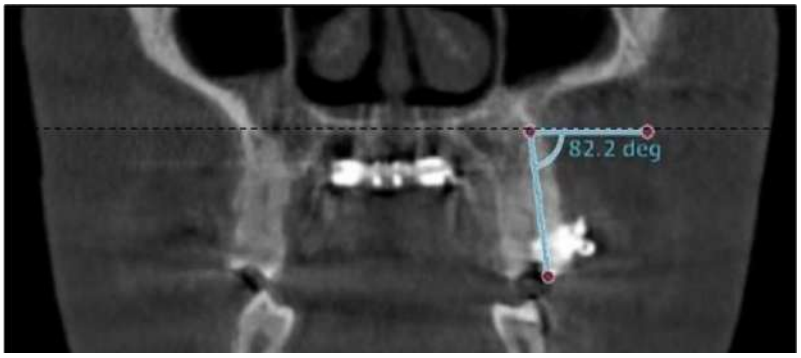

Figura 10: Exemplo de medida angular, no plano coronal, paralela ao plano horizontal (PH) estabelecido. Medida da inclinação de 1ºs pré-molares e molares, em graus.

Em síntese, as mensurações descritas acima dos parâmetros avaliados devem ser interpretadas de acordo com o Quadro 4:

Quadro 4: Interpretação dos parâmetros avaliados, segundo efeitos esqueléticos, alveolares e dentários, de acordo com a TCFC pré e pós-tratamento.

Efeitos esqueléticos
1. **N[1] - N[2]:** Expansão da cavidade nasal em T0 - T1.
2. **ENA[1] – ENA[2]**: Largura do assoalho nasal na região anterior, em T1.
3. **ENP[1] – ENP[2]**: Largura do assoalho nasal na região molar, em T1.

4. **FI^1 - FI^2**: Expansão da base maxilar anterior em T0 - T1.
5. **FPM^1 - FPM^2**: Expansão da base maxilar posterior em T0 - T1.
6. **S-PM-n**: Expansão anterior da SPM em cavidade nasal, em T1.
7. **S-PM-p**: Expansão anterior da SPM na cavidade oral, em T1 Obs: As medidas comparativas entre os parâmetros 6 e 7 indicam a expansão vertical da SPM, na região anterior.
8. **S-M-n**: Expansão posterior da SPM na cavidade nasal, em T1.
9. **S-M-p**: Expansão posterior da SPM na cavidade oral, em T1. Obs: As medidas comparativas entre os parâmetros 6 e 7 indicam a expansão vertical da sutura palatina, na região posterior.
Efeitos dentoalveolares
Alterações transversais ao nível dos primeiros molares
10. **LA^1 – LA^2**: Largura alveolar em região molar, em T0 - T1
11. **cM^1 - cM^2**: Movimentação das cúspides dos molares, em T0 - T1
12. **rM^1 - rM^2**: Movimentação das raízes dos molares, em T0 - T1
Alterações transversais ao nível dos primeiros pré-molares
13. **cPM^1-cPM^2**: Movimentação das cúspides dos pré-molares, em T0 - T1
14. **rPM^1-rPM^2**: Movimentação das raízes dos pré-molares, em T0 - T1
Inclinações dentárias
15. **rMd . P**: Inclinação do molar direito, em T0 - T1
16. **rMe . P**: Inclinação do molar esquerdo, em T0 - T1
17. **rPMd . P**: Inclinação do pré-molar direito, em T0 - T1
18. **rPMe . P**: Inclinação do pré-molar esquerdo, em T0 - T1

4.2. Materiais e métodos especificados para o Grupo MARPE (G1)

4.2.1. Características da amostra

Os pacientes do grupo MARPE (G1) são todos do sexo feminino (5) e possuem idade variando entre 13,10 anos (mínima) e 32,5 anos (máximo).

Esses indivíduos foram submetidos à instalação do MARPE guiado por protocolo sistematizado sobre TCFC para selecionar a região para os mini-implantes, bem como seu comprimento, por meio da investigação da espessura do tecido ósseo e do tecido mole, além do posicionamento e densidade da SPM.

Nesse grupo foi realizada em cada TCFC avaliação de importantes estruturas anatômicas, como desvio do septo nasal, extensão do seio maxilar, sinuosidade das suturas avaliadas e localização do forame incisivo e sutura transpalatal, porém, sem adoção de tecnologia de fluxo digital para reprodutibilidade na cavidade oral e, portanto, sem guias cirúrgicos. Nesse grupo tampouco se adotou qualquer técnica de corticopunção para favorecer disjunção.

4.2.2. Obtenção dos modelos de trabalho

Os modelos de trabalho foram obtidos a partir da impressão laboratorial dos arquivos STL gerados após escaneamento intraoral de cada paciente desse grupo, com scanner *iTero Element 5D®* (*Align Technology*, Inc. San Jose, Califórnia - EUA). Os modelos de trabalho foram impressos usando uma impressora Form 2 (*Form labs - Somerville, Massachusetts,* EUA), e sobre eles foram confecionados os aparelhos utilizados nesse estudo.

Utilizou-se separadores elásticos instalados nas mesiais e distais dos primeiros molares superiores em até uma semana antes do escaneamento, visando perfeito rastreio das áreas proximais desses dentes para sua bandagem laboratorial, oferecendo guia de fixação do parafuso disjuntor MARPE no palato.

4.2.3. Avaliação da maxila na TCFC

Procurou-se selecionar na tomografia as áreas de maior volume ósseo para o posicionamento dos gabaritos dos 4 parafusos ortodônticos a partir de um planejamento 2D no qual se mensurou altura óssea bicortical, contabilizadas a 3,0 mm de distância da sutura, bilateralmente, resultando nas medidas de cortical óssea e mucosa a partir das linhas que passam por distais de 1ºs pré-molares, distais de 2º pré-molares, distais de 1º molares e distais de 2ºs molares, visualizadas nos cortes sagitais, coronais e axiais. As áreas eleitas nesse grupo da amostra foram sempre mensuradas a partir das distais dos 1ºs pré-molares (Figura 11) e 1ºs molares (Figura 12), em todos os casos. O comprimento de cada mini-implante, sua ponta ativa e perfil transmucoso, foi medido a partir da espessura da mucosa palatina nesses cortes, até ultrapassar a cortical nasal em, no máximo, 2 mm.

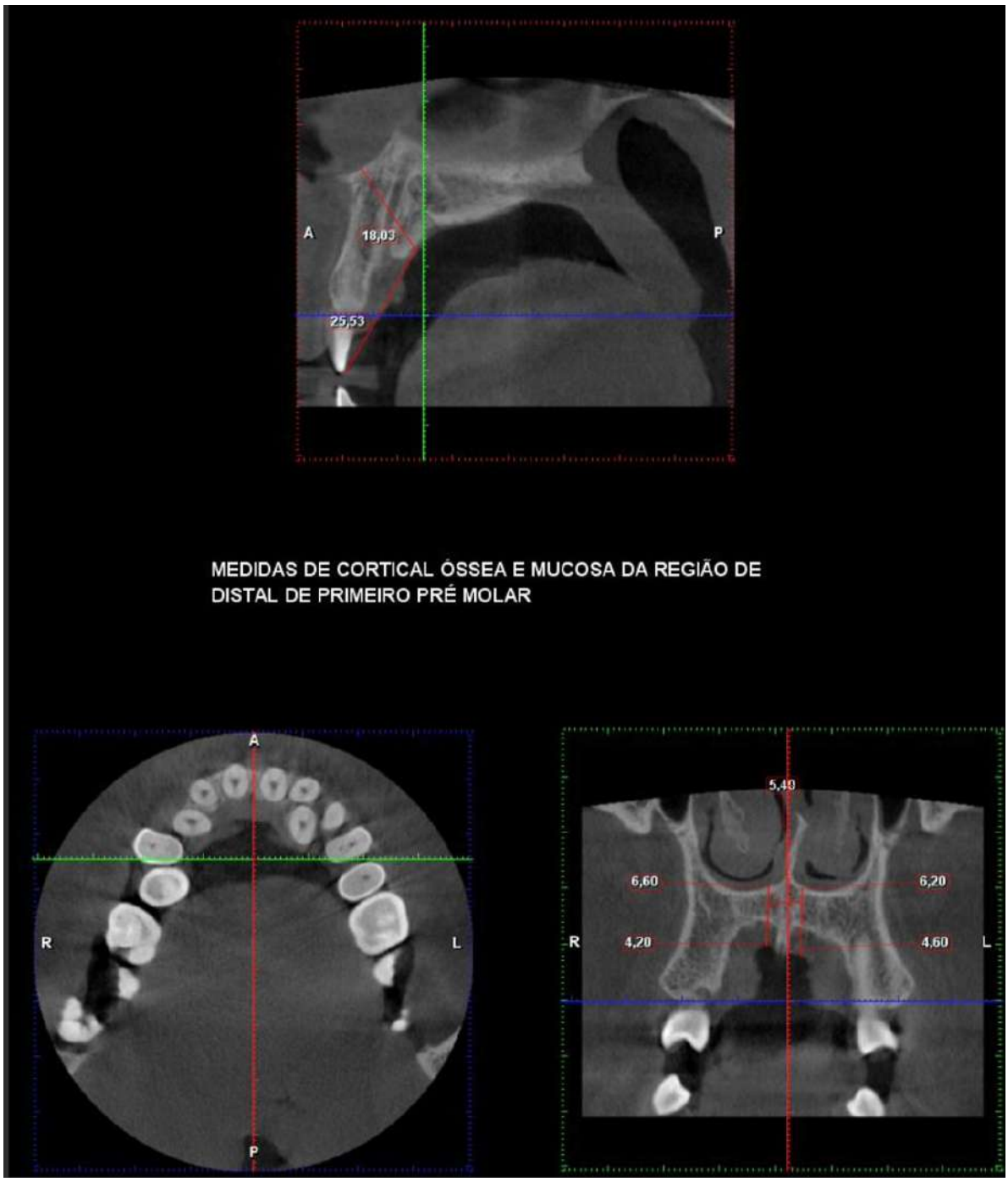

Figura 11: Planejamento em paciente da amostra (G1) com mensurações da região selecionada em TCFC tomadas nos planos sagitais e axiais e medidas no plano coronal, nas distais dos 1ºs pré-molares superiores, para eleger sítios de instalação e dimensões dos mini-implantes anteriores.

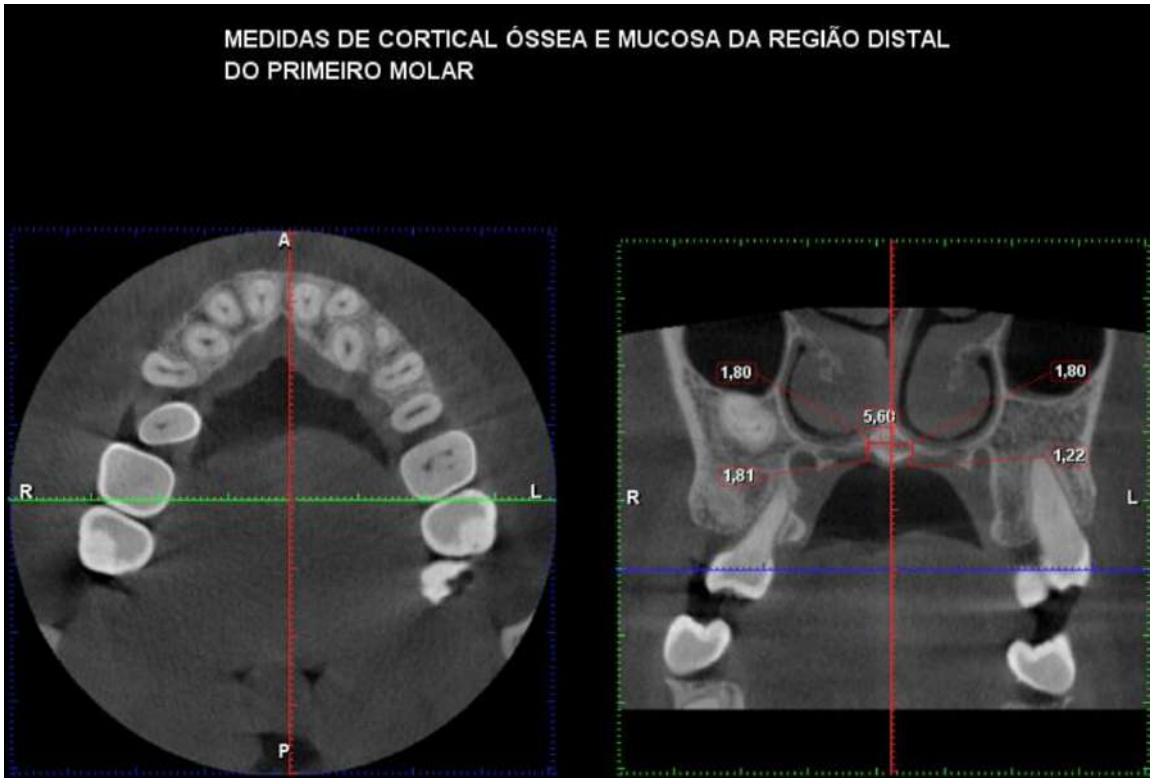

Figura 12: Planejamento em paciente da amostra (G1) com mensurações da região selecionada em TCFC tomadas nos planos sagitais e axiais e medidas no plano coronal, nas distais dos 1ºs molares superiores, para eleger sítios de instalação e dimensões dos mini-implantes posteriores.

4.2.4. Fase laboratorial: Eleição, posicionamento e soldagem

Todos os pacientes do grupo receberam o MARPE EX® (Kika Laboratório, Sorocaba, Brasil) com abertura de 11mm em todos os casos, fabricado pela PecLab® (Belo Horizonte, Brasil), e escolhido porque permite a acomodação dos guias dos mini-implantes próximos à mucosa do palato enquanto o torno expansor do aparelho encontra-se suspenso. Nesse tipo de MARPE, prolongamentos verticais deslizantes em formato de “L”, ajustáveis individualmente, promovem melhor posicionamento da peça em palato atrésico e/ou assimétrico (Figura 13).



Figura 13 A) MARPE EX® conforme comercializado pela empresa Pec Lab® B) MARPE EX® soldado às bandas em paciente da amostra e C) MARPE EX® cimentado aos molares, com mini-implantes

Procurou-se fazer com que o centro do parafuso expansor ficasse coincidente e paralelo à rafe palatina, com os anéis de inserção posicionados nas áreas de eleição na TCFC. Em relação ao posicionamento vertical do dispositivo, este ficou distante de 1,0 a 2,0 mm da mucosa palatina, para evitar contato do aparelho com a mucosa, impedindo riscos de compressão tecidual. Outro cuidado relevante esteve relacionado ao paralelismo do disjuntor em relação ao palato para evitar o desnivelamento do plano oclusal com a ativação do disjuntor.

O MARPE EX® foi soldado às bandas que servem de guia de inserção em boca, utilizando-se soldagem a laser, para evitar danificar o modelo ou causar qualquer deformação estrutural do metal do MARPE EX®, devido ao calor das soldas à base de prata que se usavam anteriormente. Após esta fase, os aparelhos foram polidos e encaminhados à fase clínica.

4.2.5. Fase clínica

Todos os pacientes do grupo foram chamados para instalação de separadores elásticos nas mesiais e distais dos primeiros molares superiores (16 e 26), e após uma semana novamente convidados, agora para cimentação do dispositivo.

- **Cimentação do disjuntor MARPE EX®**

Em toda a amostra, a instalação do parafuso disjuntor ocorreu de acordo com Quintela et al. (2021)[18]: As bandas molares soldadas às hastes do disjuntor foram cimentadas nos 1ºs molares com a resina *Ortho Bite* (FGM®, Fort Lauderdale, Flórida

- EUA), após ataque ácido. Desse modo, o Disjuntor ficou posicionado no palato para inserção dos mini-implantes.

- **Inserção dos mini-implantes**

Com o meio asséptico, realizou-se anestesia infiltrativa subperiosteal nos pontos da mucosa logo abaixo dos 4 anéis de inserção dos mini-implantes no MARPE. Utilizou-se em todos os casos mepivacaína a 3% com vasoconstritor. A fresagem foi iniciada pelos orifícios-guia (slots de passagem dos mini-implantes) no palato com a broca ortodôntica de diâmetro 1,1 mm longa do Kit cirúrgico PecLab® (Belo Horizonte, Brasil) com uma perfuração de 4,0 mm de profundidade, realizada com o contra-ângulo acionado manualmente pela peça de mão inserida no encaixe para micromotor. Com uma chave de inserção MARPE PecLab® (Belo Horizonte, Brasil) inserida no contra-ângulo, foram instalados manualmente os parafusos ortodônticos, alternadamente e cruzando-se as posições, começando com um dos anteriores. Após instalação das 4 unidades até quase sua completude, o contra-ângulo foi substituído pelo torquímetro cirúrgico do kit PecLab® (Belo Horizonte, Brasil) e com a chave bidigital MARPE quadrada de 1,3 mm de diâmetro buscou-se atingir, quando possível, torque final de 35 N.cm[17].

Havendo manifestação dolorosa ou incômodo pós-operatório ou durante o processo de ativações diárias, consideradas mais severas, se administrará trometamol cetorolaco a 10 mg a cada 08 horas (Toragesic® sublingual, fabricado por EMS Farmacêutica).

- **Protocolo de ativações**

O protocolo instituído em todos os casos foi de uma ativação/dia (1/4 de volta), com consultas semanais de verificação, até a abertura do diastema interincisivo – ponto a partir do qual as ativações seguiram até sobrecorreção da mordida cruzada posterior, tendo havido nesse grupo alguns registros de insucesso na disjunção, de modo que não ocorreu a abertura do diastema interincisivo mesmo após sequência de ativações que comprometeram posicionamento dos molares de ancoragem, vestibularizando-os, sem haver descruzamento da mordida ou correção da atresia maxilar. Esses pacientes foram excluídos da amostra antes das mensurações.

4.2.6. Tomografia pós-ERM

Após prazo de 30 a 90 dias, foram realizadas novas TCFC da maxila de cada paciente no qual o MARPE foi bem-sucedido, com mesmo tomógrafo das imagens obtidas no pré-tratamento, e mesmo radiologista envolvido nas mensurações comparativas nas áreas de interesse.

4.2.7. Remoção parcial/total do disjuntor

Imediatamente após o 3º mês, removeram-se as bandas. Seguimento ortodôntico foi realizado para alinhamento, nivelamento e correção das maloclusões sagitais e/ou verticais, com remoção completa do MARPE EX® após verificação de radiopacidade completa na abertura sutural ou instalação de arcos retangulares de aço inoxidável de 0,019” x 0,025” de calibre, em braquetes envolvendo o arco dentário superior de 2º molar a 2º molar (Figura 14), com técnica ortodôntica demonstrada por Quintela et al. (2022)[64].

Figura 14: Fase final da atuação do MARPE em paciente do G1, evidenciando a presença do parafuso apoiado apenas sobre os mini-implantes e evolução do tratamento ortodôntico fixo.
Fonte: Quintela et al. (2021)[18]

4.3. Materiais e métodos especificados para o Grupo MARPE *Guide* (G2)

4.3.1. Características da amostra

O grupo G2 foi formado por 5 pacientes (4 mulheres e um homem) com idades variando entre 16,6 anos (mínima) a 25,5 anos (máxima), no qual se realizaram guias cirúrgicos para instalação virtual do MARPE (MARPE *Guide*) e corticopunções (*Cortex Guide*). A metodologia de trabalho é diferenciada em relação ao grupo anteriormente descrito e subdividida nos seguintes aspectos:

4.3.2. Avaliação da anatomia de interesse

A análise da maturação das suturas faciais foi realizada por meio de TCFC em formato DICOM[65]. O tomógrafo utilizado para todos os casos do grupo foi também o MORITA Veraview X800, de alta resolução (mais de 2,5 LP/mm e um tamanho de voxel de 80 µm). A avaliação anatômica obedeceu aos seguintes aspectos:

- **Sutura palatina mediana:** A análise seguiu o método proposto por Angelieri et al. (2016)[21] com um único operador calibrado para realizar com reprodutibilidade a classificação dos estágios maturacionais.

- **Sutura zigomaticomaxilar:** Está sutura também possui influência na ERM, e está classificada segundo estabelecido por Angelieri et al. (2017)[66]. Essa avaliação foi realizada acessando-se os planos sagital e cortes coronais da tomografia, e a sutura foi avaliada em estágios de A a E, à semelhança da classificação da SPM, onde A é o estágio mais precoce de maturação óssea e E representa o estágio mais avançado.

- **Sutura pterigopalatina:** A sutura pterigopalatina também foi avaliada, ainda que não haja classificação já pré-estabelecida na literatura. Quando se apresenta com ossificação avançada, essa sutura aparece com aspecto bastante homogêneo em relação aos tecidos ósseos vizinhos, sugerindo maior resistência à disjunção palatina[65].

- **Sutura transpalatina:** Em seguida, analisou-se a localização e a forma da sutura transpalatina. Essa avaliação guarda grande interesse para instalação virtual dos mini-implantes, porque buscou-se inserir os parafusos posteriores anteriormente a essa sutura (Figura 15).

Além do estágio de maturação, se verificou detalhadamente a forma e o aspecto dessas suturas, que podem se apresentar retas, sinuosas ou curvilíneas, no sentido horizontal e vertical (observado em cortes coronais e axiais).

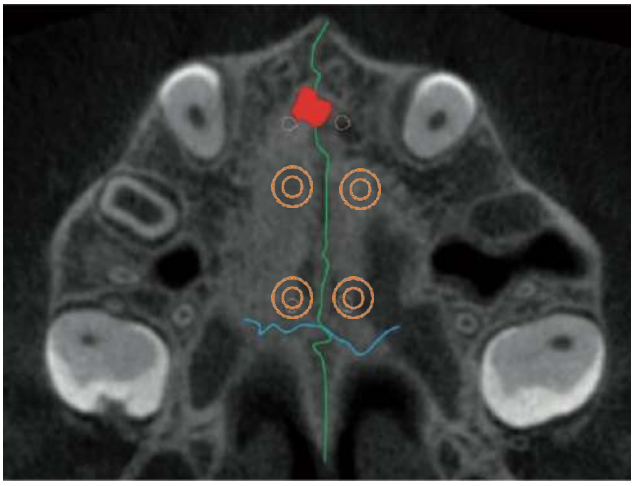

Figura 15: Posicionamento dos mini-implantes. A SPM é observada em verde, a sutura transpalatal é representada em azul, o ducto nasopalatino aparece em vermelho e os mini-implantes são apresentados em laranja. (Fonte: André et al., 2021) [59]

4.3.3. Sobreposição dos arquivos STL e DICOM

Após a análise de ossificação das suturas, os arquivos tridimensionais STL e DICOM foram sobrepostos (Figura 16), concluindo a análise anatômica a partir da observação da espessura dos tecidos moles, variações anatômicas, localização do canal incisivo e trajetória das suturas e suas relações de coincidência ou não com o tecido mole e rafe palatina.

Os arquivos STL foram obtidos previamente por meio de escaneamento intraoral de cada paciente com o *scanner iTero Element 5D®* (*Align Technology, Inc.* San Jose, Califórnia - EUA). Utilizou-se, igualmente, separadores elásticos instalados nas mesiais e distais dos primeiros molares superiores em até uma semana antes do escaneamento, visando perfeito rastreio das áreas proximais desses dentes para sua

bandagem laboratorial, oferecendo guia de fixação do parafuso disjuntor MARPE no palato.

Figura 16: Sobreposição dos arquivos DICOM e STL em paciente da amostra (G2).

4.3.4. Instalação virtual do MARPE

Após completar a avaliação tridimensional da maxila (TCFC + STL), se iniciou a simulação computadorizada do posicionamento dos mini-implantes em diferentes regiões, em cada paciente. Planejou-se as instalações virtuais buscando maior espessura óssea e posicionamento bicortical.

Após eleição da região da espessura óssea individualmente mais adequada, buscou-se os pontos de referências anatômicos para determinar posicionamento do mecanismo. A localização da SPM, da sutura transpalatina e do forame incisivo foram considerados os três componentes anatômicos-chaves que, associados ao melhor volume ósseo, definiram posicionamento do parafuso disjuntor EX e dos quatro mini-implantes, em cada caso. O posicionamento bicortical de cada mini-implante foi verificado nos cortes tomográficos (Figura 17) e na reconstrução tridimensional, permitindo máxima individualização do sistema, com distintos comprimentos de mini-implantes para cada região, em cada paciente.

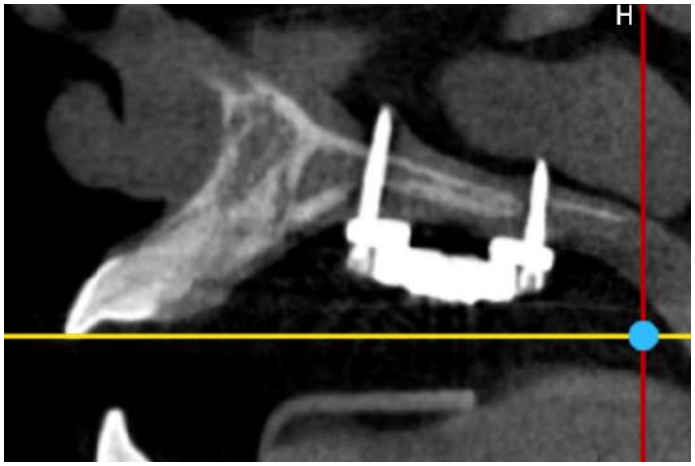

Figura 17: TCFC de paciente da amostra evidenciando, em corte sagital, o posicionamento bicortical dos mini-implantes, com a visualização de suas pontas na cortical da cavidade nasal.

4.3.5. Confecção do guia cirúrgico para corticopunções (*Cortex Guide*)

Para a simulação das perfurações no computador foram utilizados instrumentos digitais dinâmicos com formato cilíndrico – disponíveis no software – que reproduziram a espessura da porção mais larga da broca a ser utilizada. Esses cilindros foram posicionados respeitando a inclinação da sutura palatina nas direções coronal e axial (Figura 18). As perfurações foram planejadas de modo a preservar o tecido ósseo ao redor dos quatro mini-implantes e cada perfuração foi analisada na simulação tridimensional e verificada em cada seção de tomografia para garantir que fossem de caráter bicorticais e não se encontrassem em aproximação com estruturas importantes, como o ducto nasopalatino.

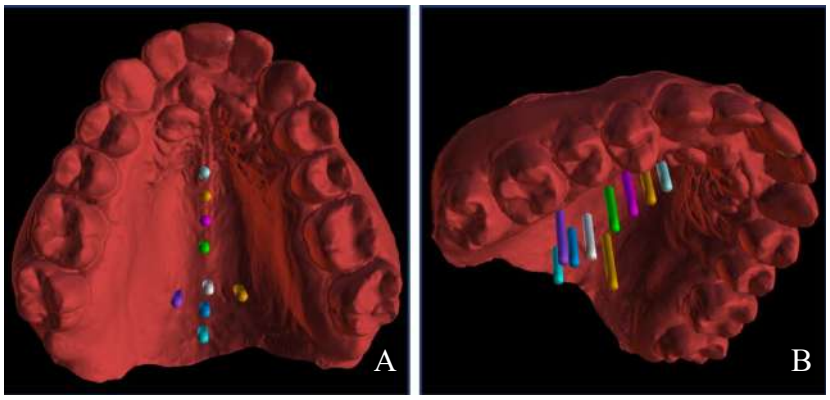

Figura 18: Instalação virtual do *Cortex Guide* em paciente da amostra (G2), (A) em vista oclusal e (B) vista lateral-oclusal.

4.3.6. Confecção do MARPE *Guide*

O MARPE *Guide* se constitui de um gabarito que acomoda os anéis de inserção dos mini-implantes e o corpo do disjuntor. Sua altura foi estabelecida de acordo com a anatomia palatina de cada indivíduo da amostra, conforme determinação original da técnica[59]. Desse modo, instalou-se virtualmente o dispositivo permitindo que o expansor fique o mais horizontal possível, tomando o cuidado de não tocar a mucosa nas laterais do aparelho.

Essa estrutura-guia foi inserida nos arquivos STL de cada paciente, para que fossem impressos no arquivo digital do modelo dentário, de modo que o MARPE *Guide* não foi conduzido a boca em nenhum caso, sendo apenas de impressão laboratorial, sem transferências.

Na figura 19, em vista oclusal se verifica as corticopunções virtuais (A), o posicionamento do MARPE (B), e então, ambos na mesma imagem, para confirmar que os mini-implantes e as punções não sejam coincidentes.

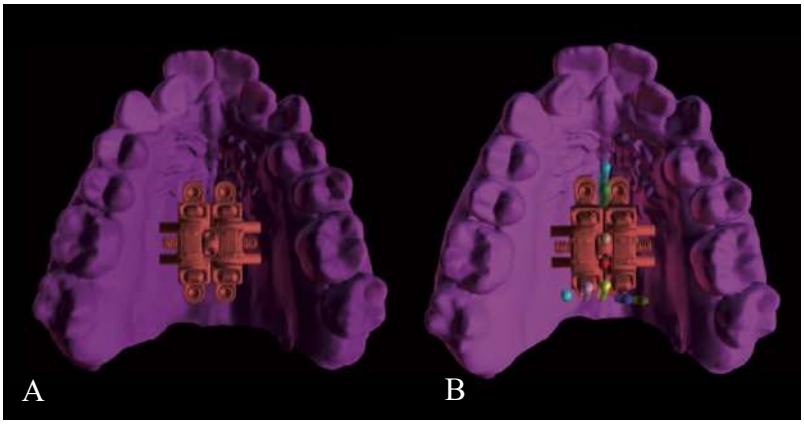

Figura 19: (A) MARPE instalado virtualmente e (B) *Cortex* e MARPE Guide simultâneos na imagem para evitar colisões.

4.3.7. Fase laboratorial – impressão do MARPE *Guide* e *Cortex Guide*

Buscou-se reprodutibilidade dos cuidados tomados durante a instalação virtual dos dispositivos. O modelo de disjuntor utilizado foi o MARPE EX® (Kika Laboratório, Sorocaba, Brasil) com abertura de 11mm em todos os casos, fabricado pela PecLab® (Belo Horizonte, Brasil). O MARPE EX® foi incorporado no gabarito da guia impressa junto ao modelo de cada paciente (Figura 20). Também se determinou a altura e

inclinação do parafuso expansor, evitando assimetrias durante a expansão. O MARPE EX® foi soldado às bandas utilizando-se soldagem a laser, para evitar danificar o modelo ou causar qualquer deformação estrutural do metal do MARPE EX®, devido ao calor das soldas à base de prata que se usavam anteriormente. Após esta fase, os aparelhos foram polidos e encaminhados à fase clínica.

Os *Cortex Guide*s foram confeccionados digitalmente de modo a serem retentivos nos dentes posteriores, visando adequada adaptação em boca, como posicionador e limitador vertical de cada perfuração. Para reproduzir as perfurações na cavidade oral, realizou-se sua impressão 3D em resina biocompatível (Figura 21).

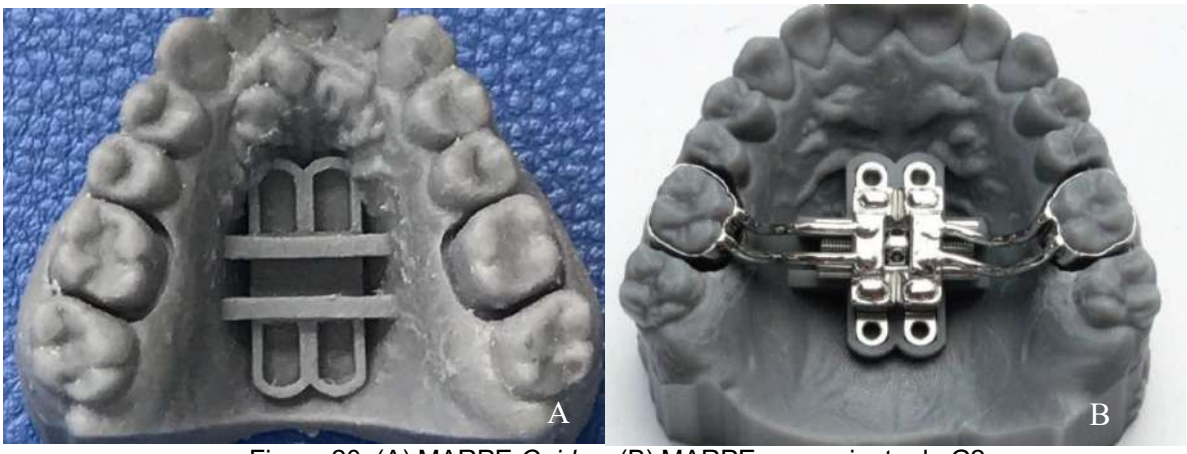

Figura 20: (A) MARPE *Guide* e (B) MARPE em paciente do G2

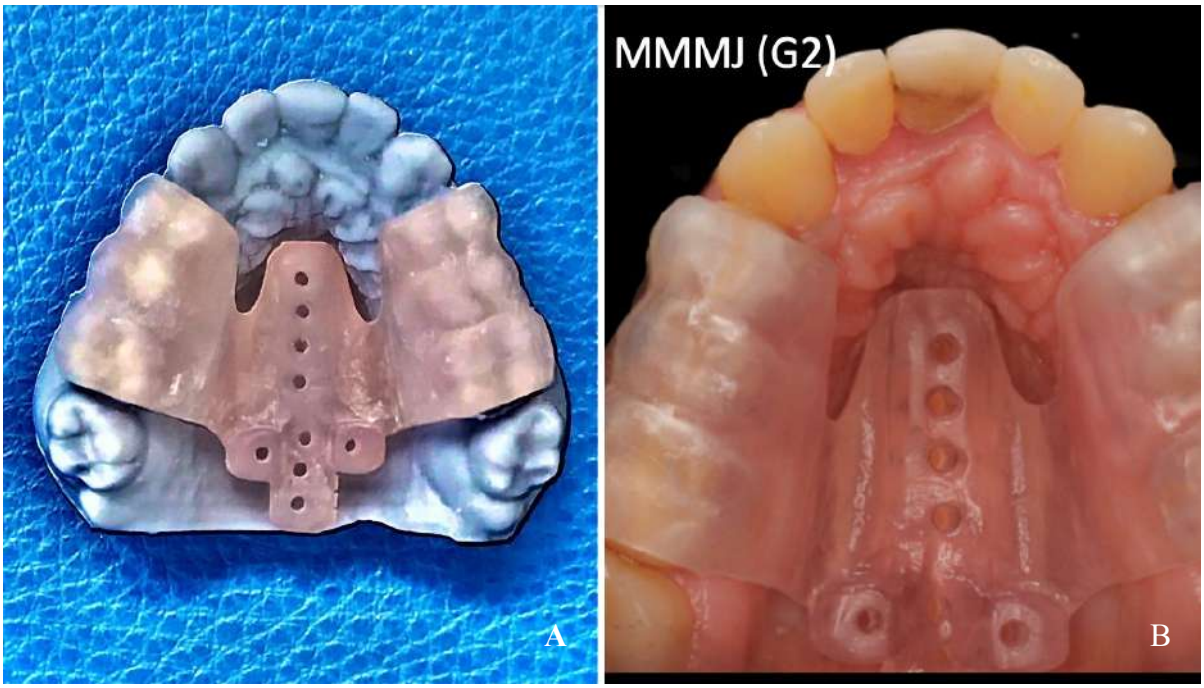

Figura 21: (A) *Cortex Guide* (B) *Cortex Guide* inserido em boca, em paciente da amostra (G2)

4.3.8. Fase clínica

Como já foi dito, o MARPE *Guide* serve como guia para a fabricação do aparelho, mas não é utilizado na cavidade oral. Em boca, a guia para cimentação foram as bandas nos primeiros molares superiores. Desse modo, todos os pacientes do grupo foram chamados para instalação de separadores elásticos nas mesiais e distais dos primeiros molares superiores (16 e 26), e após uma semana novamente convidados para cimentação do dispositivo.

Contudo, antes desse passo, procedeu-se as corticoperfurações palatinas com o *Cortex-Guide*, conforme descrição abaixo, orientada por André et al. (2021)[59] em seus aspectos clínico-laboratoriais:

- **Corticopunções**

Todos os indivíduos foram tratados sob o seguinte protocolo cirúrgico: Realizou-se anestesia do nervo nasopalatino, na região do ducto nasopalatino, no forame incisal. Sequencialmente, anestesiou-se os nervos palatinos maiores, bilateralmente. Complementou-se o protocolo anestésico com anestesia infiltrativa subperiosteal ao longo de toda rafe palatina e mucosa de palato duro relacionada à sutura palatina transversa, em uma linha imaginária relacionando as distais dos primeiros molares superiores. Utilizou-se em todos os casos mepivacaína a 3% com vasoconstritor adrenalina na proporção de 1:100.000. Todas as anestesias foram administradas com o auxílio de agulha gengival 0,30 × 38 mm (Heraeus™, Hanau, Alemanha).

As punções foram realizadas em cada paciente do grupo de acordo com o *Cortex Guide* retido nos dentes posteriores, sendo adaptado em boca, permanecendo estável durante o processo puncional. As brocas escolhidas variaram de broca de aço, da marca Straumann® (Basel, Suiça) com 1,6mm de diâmetro e 33 mm de comprimento. Ocasionalmente, se fez uso de prolongador para contra-ângulo da Straumann® (Basel, Suiça). Realizou-se perfurações com inclinação de brocas entre 10° e 30° em relação ao plano oclusal, em conjunto de micro-motor e contra-ângulo, aprofundando a perfuração dentro de cada orifício até que o limitador vertical impeça prosseguimento. Cada corticopunção foi planejada para alcançar bicorticalidade, em ambas as suturas, atingindo a cortical do assoalho nasal em até 2 mm, no máximo.

Foram realizadas, um mínimo de 4 e máximo de 10 punções nessa amostra, com distanciamento entre si de 2 a 3 mm, a partir da segunda ruga palatina, em toda extensão do palato duro, com o uso de refrigeração e soro fisiológico. Após o procedimento cirúrgico, foi recomendado medicação analgésica (ibuprofeno 400mg 3 x 1/dia) e o uso de enxaguatório de clorexidina oral 0,12% por 7-14 dias.

- **Cimentação do disjuntor MARPE EX®**

Em toda a amostra, a instalação do parafuso disjuntor ocorreu tal qual descrito no grupo G1, de acordo com Quintela et al. (2021)[18]: As bandas molares soldadas às hastes do disjuntor foram cimentadas nos 1ºs molares com a resina *Ortho Bite* (FGM®, Fort Lauderdale, Flórida - EUA), após ataque ácido.

- **Inserção dos mini-implantes**

Com o meio ainda asséptico, o processo anestésico foi completado com anestesia infiltrativa subperiosteal nos pontos da mucosa abaixo dos guias de inserção dos mini-implantes no MARPE.

A fresagem foi iniciada pelos orifícios-guia com a broca ortodôntica de diâmetro 1,1 mm longa do Kit cirúrgico PecLab® (Belo Horizonte, Brasil) com uma perfuração de 4mm de profundidade, feita manualmente com o contra-ângulo acionado pela peça de mão inserida no encaixe do micromotor.

Com uma chave de inserção MARPE PecLab® (Belo Horizonte, Brasil) adaptada no contra-ângulo, foram instalados manualmente os parafusos ortodônticos, alternadamente e cruzando-se as posições. Foram inseridos 2 unidades anteriores e 2 unidades posteriores, e após a instalação das 4 unidades até quase sua completude, o contra-ângulo foi substituído pelo torquímetro cirúrgico do kit PecLab® (Belo Horizonte, Brasil) e com a chave bidigital MARPE quadrada de 1.3 mm de diâmetro buscou-se atingir, quando possível, torque final de 35 N.cm.

- **Protocolo de ativações**

O protocolo instituído em todos os casos, sem qualquer exceção, foi de uma ativação/dia (1/4 de volta), com consultas semanais de verificação, até a abertura do

diastema interincisivo – ponto a partir do qual as ativações seguiram até sobrecorreção da mordida cruzada posterior uni ou bilateral, sem ter havido nesse grupo qualquer registro clínico de insucesso na disjunção.

4.3.9. Tomografia pós-ERM

Após prazo de 30 a 60 dias, novas TCFC da maxila de cada paciente foram realizadas, com mesmo tomógrafo das imagens obtidas no pré-tratamento, e mesmo radiologista envolvido nas mensurações comparativas nas áreas de interesse.

4.3.10. Remoção parcial/total do disjuntor

Imediatamente após o 3º mês do fim das ativações, removeu-se as bandas e as hastes que unem o parafuso expansor aos 1ºs molares. Seguimento ortodôntico foi realizado visando alinhamento, nivelamento e correção das maloclusões sagitais e/ou verticais, com remoção completa do MARPE EX® e instalação de arcos ortodônticos retangulares de aço inoxidável de 0.019” x 0.025” de calibre, em sistemas de braquetes e tubos envolvendo todo o arco dentário superior de segundo molar a segundo molar, segundo Quintela et al. (2021)[64].

4.4. Materiais e métodos especificados para o Grupo SARPE (G3)

4.4.1. Características da amostra

O grupo SARPE correspondeu a uma amostra específica relacionada a critérios de intervenção cirúrgica que, por sua natureza, exigem protocolos para pesquisa científica que se diferenciaram dos aplicados aos demais grupos, de caráter intervencional conservador. O grupo SARPE (G3), considerou elegíveis para a participação pacientes portadores de deficiência maxilar transversal esquelética superior a 5mm e mordida cruzada esquelética uni ou bilateral. Dado à necessidade de instalação do aparelho para disjunção ortocirúrgica, os pacientes também deveriam apresentar saúde periodontal e ausência de mobilidade dentária nos dentes de ancoragem.

Todos os pacientes apresentavam estado de saúde geral favorável e concordaram com a submissão à intervenção cirúrgica, sob anestesia geral. Receberam requisição para exames laboratoriais (hemograma completo, coagulograma e glicemia em jejum) e avaliação cardiológica.

Também foram adicionados para esse grupo, critérios de exclusão específicos, relacionados a um procedimento cirúrgico seguro, no qual considerou-se: tabagismo, histórico de fraturas de terço médio facial, presença de doenças sistêmicas crônicas, uso de medicamentos com ingerência no metabolismo ósseo, presença de tumores localizados em região nasomaxilar.

Foram incluídos nesse estudo-piloto 5 pacientes, de ambos os sexos (4 mulheres e um homem), com idades variando entre 22,8 anos (mínima) e 46,6 anos (máxima), com TCFC pré e pós-tratamento, operados entre 2021 e 2022. Não houve randomização para a inclusão de pacientes no grupo SARPE. A seleção respeitou critérios de inclusão e exclusão à medida que se apresentavam aos cirurgiões bucomaxilofaciais em condições adequadas para a intervenção cirúrgica e sem que lhes fosse oferecida qualquer outro tipo de tratamento, inclusive o MARPE.

4.4.2. Intervenção

Foi instalado em cada paciente um aparelho disjuntor, havendo pacientes nos quais a moldagem de transferência laboratorial foi realizada convencionalmente com alginato e impressão em gesso e outros que foram submetidos a escaneamento com o *scanner iTero Element 5D®* (*Align Technology, Inc. San Jose, California* - EUA) com separadores elásticos nas mesiais e distais de primeiros molares e primeiros pré-molares, bilateralmente. A moldagem de transferência convencional exigiu confecção e instalação clínica de bandas molares e pré-molares. O escaneamento gerou arquivo STL, enviado ao laboratório de Ortodontia para impressão de modelo digital em resina de alta qualidade, sobre o qual se confeccionou o aparelho expansor do tipo Hyrax®.

4.4.3. Aparelho disjuntor

Os aparelhos Hyrax® foram instalados, soldados às bandas de primeiros pré-molares e primeiros molares superiores, durante fase laboratorial. Os disjuntores

utilizados na amostra possuem capacidade de giro do expansor de 11 e 13 mm. Tal qual o disjuntor para MARPE, o Hyrax® dispensa um milímetro de abertura do parafuso a cada 4 ativações. Após cimentação com ionômero de vidro ou cimento resinoso, os pacientes foram encaminhados para a abordagem cirúrgica. Os disjuntores permaneceram instalados por 4 a 6 meses após o término das ativações.

4.4.4. Intervenção cirúrgica

O grupo foi, então, submetido à cirurgia que, em síntese, corresponde às osteotomias subtotais de Le-Fort I nas paredes laterais da maxila, estendendo-se até as suturas pterigomaxilares em dois casos, finalizando-se com o rompimento da SPM por clivagem. As cirurgias foram realizadas em três distintos hospitais (Santos Day Hospital, em Santos/SP; Hospital Rede D'Or São Luiz Morumbi, em São Paulo/SP e Santa Catarina Hospital Paulista, em São Paulo/SP), eleitos de acordo com a indicação dos seguro-saúde ou preferência do operador.

4.4.5. Detalhamento cirúrgico

Todas as intervenções cirúrgicas foram do tipo SARPE, feitas por três equipes fixas de cirurgiões bucomaxilofaciais designados de acordo com a experiência de mais de 25 anos na execução desse tipo de procedimento. Seguiram-se os preceitos de biossegurança para procedimentos críticos. Os pacientes realizaram consulta pré-anestésica com médico especialista, e foram submetidos à internação hospitalar.

Após anestesia geral, os protocolos cirúrgicos de osteotomia para toda a amostra foram realizados utilizando-se ultrassom *piezoelétrico*, após um ou dois acessos em mucosa vestibular, bilateralmente, entre a região de canino superior e o primeiro molar superior de cada lado, com divulsão do periósteo; além de uma incisão em forma de “V”, na linha média, contornando o freio labial. Realizou-se depois a osteotomia parcial do tipo Le Fort I, visando a fragilização cortical dos pilares caninos, zigomáticos e, eventualmente, pterigoide; sem abaixamento da maxila, com clivagem da SPM a partir de ruptura da sutura na linha mediana, assessoradas por cinzel reto e martelo (Figura 22). Os dispositivos Hyrax® foram totalmente abertos após clivagem para verificar sucesso no rompimento e foram novamente desativados, e assim permaneceram por 7 dias após a cirurgia, a partir de quando o edema e a limitação

de abertura de boca já não se impuseram como limite para atuação profissional em boca. Após os cortes, fratura da sutura e ativações-testes procedeu-se os procedimentos de sutura de toda a mucosa móvel no fundo de sulco vestibular da maxila. Foram recomendados protocolos de analgesia visando minimizar risco de infecção, controle da dor e diluição do edema facial – principal intercorrência pós-cirúrgica (Amoxicilina 500mg, sendo um comprimido de 8/8h por 7 dias; Tilatil® 20mg com um comprimido de 12/12h por 5 dias, e Dipirona 500mg, com um comprimido de 6/6h por 4 dias). Foram iniciadas ativações com o protocolo de 0,5 mm/dia, conseguidos a partir de 1/4 de volta do parafuso, duas vezes ao dia, continuadas por parente responsável calibrado para a execução dessa mecânica, até ocorrência de diastema nítido entre os incisivos centrais superiores. Posteriormente, seguiu-se protocolo de ativação do disjuntor, mantendo as ativações diárias até a sobrecorreção da deficiência transversal e/ou da mordida cruzada posterior, sempre sob supervisão do ortodontista ou cirurgião bucomaxilofacial[38].

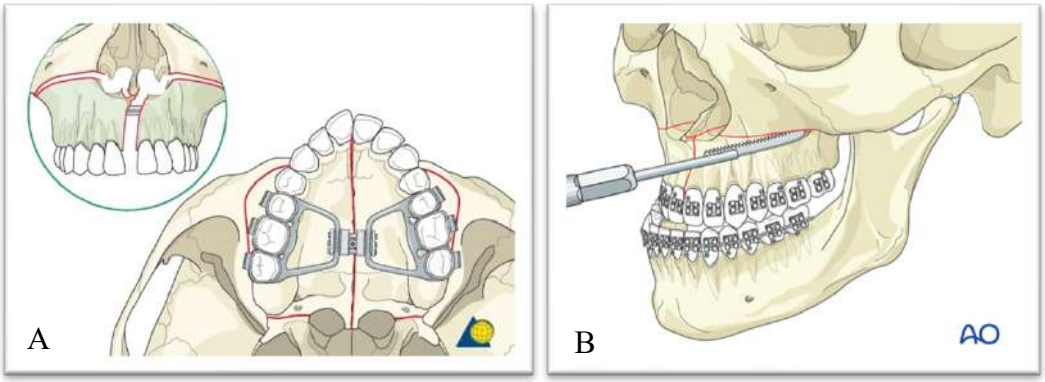

Figura 22: A) Vista frontal da disjunção a partir de Le Fort I e vista oclusal das áreas envolvidas na disjunção; com o aparelho Hyrax®, B) Secções ósseas para fragilização esquelética (Fonte: https://surgeryreference.aofoundation.org/cmf/orthognathic)

4.4.6. Tomografia pós-ERM

Após prazo de 30 a 60 dias, foram realizadas novas TCFC da face ou da maxila de cada paciente, a partir de dois tomógrafos distintos devido à proximidade residencial dos pacientes da amostra, que se caracterizou por indivíduos que moram em cidades diferentes. Os tomógrafos foram considerados adequados e bem operados por ambos os radiologistas envolvidos na pesquisa. As imagens obtidas no pré e pós-tratamento foram geradas conforme metodologia geral do estudo. As mensurações dos parâmetros avaliados nesse trabalho foram realizadas pelo mesmo

profissional que examinou e mediu tais variáveis nas demais amostras, MARPE e MARPE *Guide*.

Figura 23: Vista sagital de TC da face após Le Fort I parcial em paciente do G3, onde se observa três cortes na maxila, visando romper zonas de resistência, especialmente infrazigomática

4.5. Análise estatística

Para elaboração deste estudo, os pacientes recrutados foram divididos em 3 grupos de tratamento: MARPE (G1), MARPE *Guide* (G2) e SARPE (G3) e foram avaliados relativamente à parâmetros lineares e angulares, visando compará-los estatisticamente, segundo grupos e momentos de avaliação.

Foram descritas as características qualitativas dos pacientes segundo grupos com uso de frequências absolutas e relativas e verificada a associação entre os grupos com uso de testes da razão de verossimilhanças e foram descritas as idades dos pacientes segundo grupos com uso de medidas-resumo (média e desvio padrão ou mediana, mínimo e máximo) e comparadas as idades entre os grupos com uso de análise de variâncias (ANOVA).

Os parâmetros lineares e angulares avaliados na TCFC foram descritos segundo grupos e momentos de avaliação com uso de medidas-resumo e comparados entre os grupos e momentos com uso de EEG com distribuição marginal normal e função de ligação-identidade, assumindo matriz de correlações AR (1) entre

os momentos. Os resultados foram seguidos de comparações múltiplas de Bonferroni para identificar entre quais grupos e momentos ocorreram as diferenças, quando significativas.

As análises foram realizadas com uso do *software* IBM-SPSS *for Windows* versão 22.0 e tabulados com uso do *software* Microsoft-Excel 2010 e os testes foram realizados com nível de significância de 5%.

5. RESULTADOS

Todos os resultados visaram quantificar as grandezas determinadas para distinguir estatisticamente o grau de correção da discrepância transversal da maxila por meio de fragilização do processo de fusionamento da SPM realizada cirurgicamente (SARPE) ou apoiada em implantes palatinos parassuturais anteriores e posteriores, sem (MARPE) ou com guias cirúrgicos (MARPE *Guide*).

A quantidade de expansão clinicamente bem-sucedida foi alcançada em todos os 15 pacientes da amostra que preencheram os critérios de elegibilidade.

5.1. Características clínicas e demográficas

Os dados da linha de base são apresentados na Tabela 1. Um total de 13 mulheres (86,7%) e 2 homens (13,3%) participaram do estudo ($p = 0,412$). A média de idade do grupo foi de 23,2 anos (DP: ±7,9), com mediana mínima de 13,8 e máxima de 43,5 anos. O grupo SARPE aportou a maior idade média, 29,4 anos (±8,7), entretanto o teste ANOVA indicou que as faixas etárias entre os grupos não possuíram diferença estatística ($p = 0,089$). Entretanto, tendo em conta a grande variação entre as idades máximas e mínimas, em acréscimo se realizou a comparação entre as idades analisando os grupos 2 a 2, de acordo com a Tabela 2, segundo análise de comparações múltiplas de Bonferroni, confirmando não haver associação estatisticamente significativa, considerando $p < 0,05$.

Em relação à etiologia diagnóstica da discrepância transversal da maxila, verificou-se que a amostra total foi composta semelhantemente por MCPU e MCPB (40% cada) e atresia maxilar sem MCP foi diagnosticada em 20% dos pacientes, sem diferença estatística ($p = 0,431$).

Observou-se que os estágios maturacionais da SPM, de acordo com Angelieri et al. (2013)[45], foram todos caracterizados por mineralização avançada, com o grupo MARPE alocando 3 pacientes em estágio C e 2 em estágio D; o grupo MARPE *Guide* com 2 pacientes em estágio D e 3 em estágio E, e o grupo SARPE com um paciente em estágio C e 4 em estágio D. Desse modo, apenas no grupo MARPE *Guide* foram tratados a maioria dos pacientes com ossificação completa da SPM (60% em estágio E), tendo havido associação estatisticamente significativa ($p = 0,019$) segundo teste de razão de verossimilhança ($p < 0,05$).

Tabela 1. Descrição das características demográficas e clínicas dos pacientes segundo grupos e resultado dos testes estatísticos (p < 0,05).

Variável	Grupo			Total	p
	MARPE	MARPE GUIDE	SARPE		
Gênero, n (%)					0,412
Feminino	5 (100)	4 (80)	4 (80)	13 (86,7)	
Masculino	0 (0)	1 (20)	1 (20)	2 (13,3)	
Idade (anos)					0,089*
média ± DP	19,5 ± 7,9	20,8 ± 3	29,4 ± 8,7	23,2 ± 7,9	
mediana (mín.; máx.)	15,3 (13,8; 32,4)	20,8 (16,5; 24,5)	25,4 (22,5; 43,5)	22,3 (13,8; 43,5)	
Diagnóstico, n (%)					0,431
MCPU	2 (40)	3 (60)	1 (20)	6 (40)	
MCPB	2 (40)	2 (40)	2 (40)	6 (40)	
Sem MCP	1 (20)	0 (0)	2 (40)	3 (20)	
Angelieri, n (%)					**0,019**
C	3 (60)	0 (0)	1 (20)	4 (26,7)	
D	2 (40)	2 (40)	4 (80)	8 (53,3)	
E	0 (0)	3 (60)	0 (0)	3 (20)	

Teste da razão de verossimilhanças; * ANOVA

(MCPU = Mordida cruzada posterior unilateral; MCPB = Mordida cruzada posterior bilateral; sem MCP = deficiência maxilar sem mordida cruzada posterior. A variável denominada "Angelieri" diz respeito aos estágios maturacionais da sutura palatina mediana segundo Angelieri et al. (2013)[21].

Tabela 2: Comparação entre os grupos 2 a 2 em relação às idades (p < 0,05).

Comparação		Diferença média	Erro Padrão	p	IC (95%)	
					Inferior	Superior
MARPE vs	MARPE GUIDE	-1,3	4,4	>0,999	-13,7	11,0
MARPE vs	SARPE	-10,0	4,4	0,133	-22,3	2,4
MARPE GUIDE vs	SARPE	-8,6	4,4	0,226	-21,0	3,7

Comparações múltiplas de Bonferroni

5.2. Parâmetros lineares nasomaxilares

Todas as medidas associadas aos parâmetros lineares estão apresentados na Tabela 3 e resultaram em diferenças médias no comportamento dos grupos e entre os momentos de avaliação (pré e pós-tratamento) e demonstrou-se ter havido aumento médio significativo (p < 0,05) para os três grupos, indicando a efetividade terapêutica de todas as intervenções, sem diferenças estatisticamente significativas entre os grupos tanto no pré como no pós-tratamento, principalmente em relação à 1) largura da cavidade nasal (N^1 - N^2), 2) expansão "verdadeiramente ortopédica" da SPM, com aumento da distância entre as paredes externas do forame incisivo (FI^1 - FI^2) e dos forames palatinos maiores (FPM^1 - FPM^2) e 3) à amplitude da largura alveolar na região dos primeiros molares (LA^1 – LA^2).

Quanto à comparação entre os grupos, verificou-se que a largura da cavidade nasal aumentou 2,24 mm com o MARPE Guide em relação ao MARPE – tanto em $P_{momento}$ como em $P_{interação}$, (diferença média = 0,22 mm) – como em relação à SARPE (diferença média = 2,77 mm) (IC = 95%). Porém, esses dados comparativos não tiveram significância estatística ($p > 0,09$), indicando tendência, considerando que a diferença que indica "tendência" seria de $p < 0,10$.

Na disjunção anterior medida no forame incisivo, o MARPE *Guide* apresentou maior largura entre as paredes do forame, indicando tendência de melhor abertura anterior, porém, sem diferença estatisticamente significante em comparação à expansão no MARPE e na SARPE ($p = 0,999$). E em relação à abertura ortopédica posterior, o MARPE *Guide* se aproximou de uma diferença significativa ($p = 0,14$) na comparação com as demais técnicas.

Utilizando-se equações de estimação generalizadas (EEG) com distribuição normal e função de ligação-identidade, a Tabela 3 apresentou os parâmetros de medida zero no pré-tratamento para todos os pacientes (ENA^1 – ENA^2, ENP^1 – ENP^2, S-PM-n, S-PM-p, S-M-n e S-M-p) considerando que tais variáveis anatomicamente correspondem à SPM pré-disjunção ortopédica.

Não houve diferença estatisticamente significativa entre os grupos para 4 variáveis que mediram 1) a abertura verificada na espinha nasal anterior (ENA) ($p = 0,199$), 2) a abertura da SPM medida na cavidade nasal (N) e 3), na abóboda palatina em região anterior (SPM-n e SPM-p) ($p = 0,228$ e 0,557, respectivamente) e 4) a abertura da SPM medida na abóboda palatina em região posterior (SMp) ($p = 0,236$). Portanto, pode-se supor que, para esses parâmetros, a aplicação de qualquer uma das técnicas em qualquer paciente da amostra obteria resultados semelhantes com alguma diferença relacionada ao padrão de abertura da sutura, mais paralela com o MARPE *Guide* e mais triangular na SARPE.

Na vista axial da maxila, verificou-se que a abertura medida na ENA foi semelhante entre os grupos, porém no grupo SARPE observou-se valores mais discretos nessa medida (2,9 mm ±1,39) em relação ao MARPE (4,79 mm ±1,25) e ao MARPE *Guide* (4,24 mm ±2,05).

Na Tabela 4, a ANOVA indicou diferença média estatisticamente significativa ($p < 0,05$) após o tratamento na abertura da ENP, com a SARPE obtendo resultados mais modestos em relação ao MARPE *Guide* (diferença média = 1,57 mm) ($p = 0,004$) e ao MARPE (diferença média = 1,79 mm) ($p = 0,002$).

Houve diferença estatisticamente significativa também na abertura da sutura no assoalho nasal, na altura da região molar (S-M-n), com a SARPE sendo estatisticamente inferior ao MARPE *Guide* (diferença média = 2,33 mm) ($p = 0,037$).

5.3. Efeitos alveolares

Em relação aos efeitos alveolares medidos entre as corticais vestibulares na região molar (Tabela 4), todos os grupos aumentaram essa distância, indicando expansão. Observou-se que o MARPE *Guide* foi superior as demais técnicas na expressão da largura alveolar, com diferença de 1,1 mm em relação ao MARPE ($p > 0,999$) e 9,09 mm em relação à SARPE ($p = 0,214$). O MARPE foi melhor que a SARPE, com diferença de 7,08 ($p = 0,471$). Entretanto, de acordo com as comparações múltiplas de Bonferroni, tais alterações entre os grupos não foram consideradas estatisticamente significantes, provavelmente devido ao tamanho da amostra.

5.4. Efeitos dentários

Nos parâmetros lineares para medidas dentárias, o comportamento médio dos grupos entre os momentos avaliados foi, em média, estatisticamente diferente ($p_{Interação} < 0,05$). Em associação, as medidas angulares de inclinação molar resultante da expansão (rMd.P e rMe.P) também apresentaram diferenças médias estatisticamente significativas entre os momentos pré e pós-tratamento, independente do grupo de tratamento ($p < 0,001$) e sem diferença entre os grupos, entretanto, com menor inclinação no MARPE *Guide*, tanto em relação ao MARPE (diferença de 0,91º), como a SARPE (diferença de 2,91º), sendo a SARPE o grupo que mais tendeu às inclinações dos molares ($p < 0,999$).

O parâmetro angular que mede a inclinação do pré-molar esquerdo (rPMe.P) foi relevante entre os momentos pré e pós-tratamento, independente do grupo de tratamento ($p_{Interação} < 0,001$). Esses resultados indicaram que os três grupos apresentaram inclinações semelhantes de molares e pré-molares.

Nesse sentido, a maior movimentação de molares esteve associada ao MARPE com 7,3 mm de diferença entre o pré e pós-tratamento, enquanto o aumento da

distância entre as coroas dos pré-molares foi mais enfático com a SARPE (5,6 mm), seguido do MARPE (4,0 mm).

O MARPE *Guide* apresentou as menores movimentações coronárias de pré-molares (2,4 mm) ($p < 0,001$). A distância entre as raízes vestibulares dos pré-molares aumentou apenas no grupo MARPE ($p < 0,001$).

Quanto à inclinação dos primeiros pré-molares, verificou-se diminuição angular de modo significativo em todos os grupos ($p < 0,05$), mas não houve diferença média entre os grupos, nem antes e nem após o tratamento ($p > 0,05$), indicando-se apenas que as inclinações foram significantemente menores no MARPE *Guide* e no MARPE, com maior expressão na SARPE, quanto ao pré-molar esquerdo entre os grupos e entre os momentos de avaliação ($p < 0,001$), enquanto a medida associada à inclinação do pré-molar direito não indicou diferença estatística entre os grupos ($p = 0,622$) ou entre os momentos de avaliação e ($p = 0,397$).

Portanto, os efeitos esqueléticos da expansão predominaram no grupo MARPE *Guide*, seguido do MARPE, enquanto no grupo SARPE houve um efeito de expansão mais relacionado ao processo alveolar e inclinação dos pré-molares e molares, segundo interpretação dos dados dos dados a seguir, disponíveis nas Tabelas 3 e 4.

Tabela 3. Descrição dos parâmetros tomográficos avaliados segundo grupos e momentos de avaliação e resultado das análises comparativas.

Variável	MARPE		MARPE GUIDE		SARPE		p Grupo	p Momento	p Interação
	Pré	Pós	Pré	Pós	Pré	Pós			
N1 - N2							0,683	**<0,001**	**<0,001**
média ± DP	32,9 ± 3,1	35 ± 4	33,7 ± 1,7	37,2 ± 3	33,9 ± 2,5	34,4 ± 3,1			
mediana (mín.; máx.)	35 (28,6; 35,5)	35,2 (29,3; 39,9)	33,8 (31; 35,6)	38,4 (32,5; 40)	33,6 (31; 37,8)	34,7 (31,4; 38,7)			
ENA1 - ENA2							0,199*		
média ± DP	&	4,79 ± 1,25	&	4,24 ± 2,05	&	2,9 ± 1,39			
mediana (mín.; máx.)		4,35 (4,01; 7)		4 (1,51; 7,05)		3 (0,82; 4,47)			
ENP1 - ENP2							**0,001***		
média ± DP	&	2,54 ± 0,72	&	2,32 ± 0,45	&	0,75 ± 0,61			
mediana (mín.; máx.)		2,64 (1,77; 3,6)		2,5 (1,6; 2,8)		0,73 (0; 1,44)			
FI1 - FI2							0,939	**<0,001**	**<0,001**
média ± DP	2,76 ± 1,24	7,11 ± 2,33	3,4 ± 1,02	6,88 ± 1,3	3,72 ± 2,15	5,75 ± 2,48			
mediana (mín.; máx.)	2,41 (1,2; 4,1)	7,37 (4; 10,41)	3,52 (2,13; 4,92)	7,5 (4,7; 8)	3,03 (1,89; 6,92)	5,22 (2,93; 9,36)			
FPM1 - FPM2							0,148	**<0,001**	**<0,001**
média ± DP	32,9 ± 3	34,8 ± 2,3	34,4 ± 2,3	36,6 ± 2	32,6 ± 1,8	33 ± 1,4			
mediana (mín.; máx.)	34,5 (28,6; 35,6)	35,1 (31,8; 37,9)	35,1 (30,5; 36,1)	37 (33,6; 39,2)	32,5 (30; 34,5)	33,7 (30,7; 34,3)			
S-PM-n							0,228*		
média ± DP	&	4,94 ± 1,99	&	4,5 ± 1,35	&	3,15 ± 1,41			
mediana (mín.; máx.)		4,62 (2,57; 8,02)		4,41 (3,1; 6)		3 (1,77; 4,61)			
S-PM-p							0,557*		
média ± DP	&	5,3 ± 2,08	&	4,32 ± 1,67	&	4,27 ± 1,01			
mediana (mín.; máx.)		5,16 (2,21; 7,92)		4,51 (2; 6,51)		4,26 (2,65; 5,12)			
S-M-n							**0,039***		
média ± DP	&	2,51 ± 1	&	3,62 ± 1,7	&	1,29 ± 0,9			
mediana (mín.; máx.)		2,65 (0,88; 3,52)		3,6 (1,45; 5,58)		1,85 (0,28; 2)			
S-M-p							0,236*		
média ± DP	&	2,87 ± 0,93	&	3,74 ± 0,98		2,36 ± 1,62			
mediana (mín.; máx.)		2,65 (1,76; 4,23)		3,55 (2,75; 5,26)		1,96 (0,8; 4,07)			
LA1 - LA2							**0,030**	**<0,001**	**0,009**
média ± DP	59,9 ± 6,2	61 ± 8,6	59,7 ± 5,3	62,1 ± 5,8	51,4 ± 3,8	53 ± 4,2			
mediana (mín.; máx.)	59,6 (53,5; 68,5)	58,6 (49,5; 70)	58,8 (54; 68,1)	63,2 (55; 70,4)	52,6 (46,2; 56,1)	54,2 (46,2; 57,3)			
cM1 - cM2							0,669	**<0,001**	**<0,001**
média ± DP	47,6 ± 8	54,9 ± 10,1	51,9 ± 4,8	55,8 ± 4,7	47,8 ± 5,1	52,9 ± 2,9			
mediana (mín.; máx.)	49,2 (36,6; 58,4)	56,5 (40; 66,3)	52,6 (46,5; 58,6)	55 (50,9; 63,2)	48,6 (40,1; 53,7)	53,4 (49,7; 56,5)			
rM1 - rM2							0,165	**<0,001**	**<0,001**
média ± DP	51,8 ± 6,6	55,2 ± 3,8	53,3 ± 5,5	55,2 ± 4,4	47,3 ± 4,7	50,6 ± 2,6			
mediana (mín.; máx.)	51,4 (43,7; 58,5)	54,9 (50,8; 60)	51,8 (47,2; 61,6)	54,9 (50; 62)	47,1 (40,3; 53,5)	49,6 (48,9; 55,3)			
cPM1-cPM2							0,592	**<0,001**	**<0,001**
média ± DP	38,2 ± 5,4	42,2 ± 6,1	41,4 ± 3,1	43,8 ± 2,9	39,3 ± 2,8	44,9 ± 2,6			
mediana (mín.; máx.)	37,3 (30,6; 45,4)	44,5 (31,8; 47,4)	43 (37,7; 44)	45 (40,5; 46,4)	39,4 (35,8; 43,5)	46 (41,8; 47,8)			
rPM1 - rPM2							**0,050**	**<0,001**	**<0,001**
média ± DP	39,2 ± 6,7	46,7 ± 8,4	39,5 ± 5,2	39,6 ± 2,3	34,3 ± 4,1	35,5 ± 3,3			
mediana (mín.; máx.)	41,9 (28,1; 45,4)	45 (35,2; 57)	38,7 (35,2; 48,2)	40 (36; 42,3)	32,1 (31; 40,5)	35,4 (31,8; 40)			
rMd. P							0,610	**<0,001**	0,448
média ± DP	85,6 ± 3,3	77 ± 9,4	89 ± 10,5	83,6 ± 6,9	88,3 ± 8,5	81,8 ± 10,2			
mediana (mín.; máx.)	86,1 (81; 90)	74,1 (67,6; 90)	90 (72,8; 102)	85,5 (72,4; 90)	86,6 (76; 96,8)	80,3 (70,4; 96,9)			
rMe. P							0,541	**<0,001**	0,667
média ± DP	85,5 ± 5,7	78,6 ± 9,6	88,1 ± 2,5	83,3 ± 5,6	90,2 ± 6	82 ± 10			
mediana (mín.; máx.)	84,4 (80; 94,5)	75 (70,7; 94)	88,3 (85,3; 91)	86 (75; 88)	92,8 (80; 95,3)	80,8 (70,5; 93,7)			
rPMd. P							0,622	0,397	0,897
média ± DP	77,4 ± 3,3	74,3 ± 3,7	81,2 ± 6,6	80,2 ± 5,6	81,1 ± 22,2	76,1 ± 8,7			
mediana (mín.; máx.)	78 (72; 80)	74 (69,5; 78)	82 (72,9; 90)	82 (72,1; 86)	80 (56,9; 115)	80 (62; 84)			
rPMe. P							0,631	**<0,001**	**<0,001**
média ± DP	78,7 ± 8,1	77,2 ± 9,1	73,2 ± 3,5	73 ± 3,3	76,8 ± 9	74,3 ± 11,2			
mediana (mín.; máx.)	75 (74; 93)	73,4 (70; 93)	72 (70; 78,7)	72 (70; 78,4)	78 (64; 87)	74,5 (57; 87)			

EEG com distribuição normal e função de ligação identidade, assumindo matriz de correlações AR(1) entre os momentos; * ANOVA; & Todos os valores foram zero

Tabela 4. Resultado das comparações múltiplas entre grupos e momentos para os parâmetros que apresentaram diferenças estatisticamente significativas.

Variável	Grupo/ Momento	Comparação	Diferença média	Erro Padrão	p	IC (95%)	
						Inferior	Superior
N1 - N2	MARPE	Pré - Pós	-2,03	0,02	**<0,001**	-2,08	-1,97
	MARPE GUIDE	Pré - Pós	-3,46	0,02	**<0,001**	-3,51	-3,40
	SARPE	Pré - Pós	-0,51	0,02	**<0,001**	-0,56	-0,45
	Pré	MARPE - MARPE GUIDE	-0,81	1,88	>0,999	-6,33	4,71
		MARPE - SARPE	-0,99	1,88	>0,999	-6,51	4,53
		MARPE GUIDE - SARPE	-0,18	1,88	>0,999	-5,70	5,34
	Pós	MARPE - MARPE GUIDE	-2,24	1,88	>0,999	-7,76	3,28
		MARPE - SARPE	0,53	1,88	>0,999	-4,99	6,06
		MARPE GUIDE - SARPE	2,77	1,88	>0,999	-2,75	8,29
ENP1 - ENP2		MARPE - MARPE GUIDE	0,22	0,38	>0,999	-0,83	1,28
		MARPE - SARPE	1,79	0,38	**0,002**	0,73	2,85
		MARPE GUIDE - SARPE	1,57	0,38	**0,004**	0,51	2,63
FI1 - FI2	MARPE	Pré - Pós	-4,35	0,33	**<0,001**	-5,33	-3,38
	MARPE GUIDE	Pré - Pós	-3,48	0,33	**<0,001**	-4,46	-2,50
	SARPE	Pré - Pós	-2,02	0,33	**<0,001**	-3,00	-1,04
	Pré	MARPE - MARPE GUIDE	-0,64	1,17	>0,999	-4,07	2,79
		MARPE - SARPE	-0,96	1,17	>0,999	-4,39	2,47
		MARPE GUIDE - SARPE	-0,32	1,17	>0,999	-3,75	3,11
	Pós	MARPE - MARPE GUIDE	0,23	1,17	>0,999	-3,20	3,66
		MARPE - SARPE	1,37	1,17	>0,999	-2,06	4,80
		MARPE GUIDE - SARPE	1,13	1,17	>0,999	-2,30	4,56
FPM1 - FPM2	MARPE	Pré - Pós	-1,94	0,01	**<0,001**	-1,98	-1,90
	MARPE GUIDE	Pré - Pós	-2,18	0,01	**<0,001**	-2,22	-2,14
	SARPE	Pré - Pós	-0,36	0,01	**<0,001**	-0,40	-0,32
	Pré	MARPE - MARPE GUIDE	-1,50	1,39	>0,999	-5,60	2,59
		MARPE - SARPE	0,29	1,39	>0,999	-3,80	4,39
		MARPE GUIDE - SARPE	1,80	1,39	>0,999	-2,29	5,89
	Pós	MARPE - MARPE GUIDE	-1,74	1,39	>0,999	-5,83	2,35
		MARPE - SARPE	1,88	1,39	>0,999	-2,22	5,97
		MARPE GUIDE - SARPE	3,61	1,39	0,143	-0,48	7,71
S-M-n		MARPE - MARPE GUIDE	-1,10	0,79	0,568	-3,31	1,10
		MARPE - SARPE	1,23	0,79	0,443	-0,98	3,43
		MARPE GUIDE - SARPE	2,33	0,79	**0,037**	0,13	4,54
LA1 - LA2	MARPE	Pré - Pós	-1,11	0,29	**0,002**	-1,96	-0,25
	MARPE GUIDE	Pré - Pós	-2,36	0,29	**<0,001**	-3,22	-1,51
	SARPE	Pré - Pós	-1,59	0,29	**<0,001**	-2,44	-0,74
	Pré	MARPE - MARPE GUIDE	0,14	3,71	>0,999	-10,74	11,03
		MARPE - SARPE	8,46	3,71	0,338	-2,42	19,35
		MARPE GUIDE - SARPE	8,32	3,71	0,373	-2,57	19,20
	Pós	MARPE - MARPE GUIDE	-1,11	3,71	>0,999	-12,00	9,78
		MARPE - SARPE	7,98	3,71	0,471	-2,91	18,87
		MARPE GUIDE - SARPE	9,09	3,71	0,214	-1,80	19,98

Comparações múltiplas de Bonferroni

Tabela 4 (*Continuação*). Resultado das comparações múltiplas entre grupos e momentos para os parâmetros que apresentaram diferenças estatisticamente significativas.

Variável	Grupo/ Momento	Comparação	Diferença média	Erro Padrão	p	IC (95%)	
						Inferior	Superior
cM1 - cM2	MARPE	Pré - Pós	-7,25	0,04	**<0,001**	-7,37	-7,14
	MARPE GUIDE	Pré - Pós	-3,94	0,04	**<0,001**	-4,06	-3,82
	SARPE	Pré - Pós	-5,11	0,04	**<0,001**	-5,23	-5,00
	Pré	MARPE - MARPE GUIDE	-4,22	4,04	>0,999	-16,07	7,62
		MARPE - SARPE	-0,14	4,04	>0,999	-11,99	11,70
		MARPE GUIDE - SARPE	4,08	4,04	>0,999	-7,76	15,93
	Pós	MARPE - MARPE GUIDE	-0,91	4,04	>0,999	-12,75	10,94
		MARPE - SARPE	2,00	4,04	>0,999	-9,85	13,84
		MARPE GUIDE - SARPE	2,91	4,04	>0,999	-8,94	14,75
rM1 - rM2	MARPE	Pré - Pós	-3,40	0,03	**<0,001**	-3,49	-3,31
	MARPE GUIDE	Pré - Pós	-1,95	0,03	**<0,001**	-2,03	-1,86
	SARPE	Pré - Pós	-3,30	0,03	**<0,001**	-3,38	-3,21
	Pré	MARPE - MARPE GUIDE	-1,48	3,02	>0,999	-10,35	7,38
		MARPE - SARPE	4,49	3,02	>0,999	-4,38	13,35
		MARPE GUIDE - SARPE	5,97	3,02	0,720	-2,89	14,84
	Pós	MARPE - MARPE GUIDE	-0,03	3,02	>0,999	-8,89	8,84
		MARPE - SARPE	4,59	3,02	>0,999	-4,27	13,46
		MARPE GUIDE - SARPE	4,62	3,02	>0,999	-4,24	13,49
cPM1-cPM2	MARPE	Pré - Pós	-4,01	0,57	**<0,001**	-5,68	-2,34
	MARPE GUIDE	Pré - Pós	-2,41	0,57	**<0,001**	-4,08	-0,74
	SARPE	Pré - Pós	-5,64	0,57	**<0,001**	-7,31	-3,98
	Pré	MARPE - MARPE GUIDE	-3,26	2,56	>0,999	-10,78	4,25
		MARPE - SARPE	-1,11	2,56	>0,999	-8,62	6,40
		MARPE GUIDE - SARPE	2,15	2,56	>0,999	-5,36	9,67
	Pós	MARPE - MARPE GUIDE	-1,66	2,56	>0,999	-9,18	5,85
		MARPE - SARPE	-2,74	2,56	>0,999	-10,26	4,77
		MARPE GUIDE - SARPE	-1,08	2,56	>0,999	-8,60	6,43
rPM1 - rPM2	MARPE	Pré - Pós	-7,43	1,18	**<0,001**	-10,90	-3,97
	MARPE GUIDE	Pré - Pós	-0,14	1,18	>0,999	-3,61	3,32
	SARPE	Pré - Pós	-1,18	1,18	>0,999	-4,65	2,28
	Pré	MARPE - MARPE GUIDE	-0,24	3,41	>0,999	-10,26	9,79
		MARPE - SARPE	4,94	3,41	>0,999	-5,08	14,97
		MARPE GUIDE - SARPE	5,18	3,41	>0,999	-4,85	15,20
	Pós	MARPE - MARPE GUIDE	7,06	3,41	0,582	-2,97	17,08
		MARPE - SARPE	11,19	3,41	**0,016**	1,17	21,22
		MARPE GUIDE - SARPE	4,14	3,41	>0,999	-5,89	14,16
rMd. P		Pré - Pós	6,82	1,05	**<0,001**	4,76	8,88
rMe. P		Pré - Pós	6,68	1,58	**<0,001**	3,58	9,78
rPMe. P	MARPE	Pré - Pós	1,53	0,05	**<0,001**	1,38	1,67
	MARPE GUIDE	Pré - Pós	0,18	0,05	**0,007**	0,03	0,32
	SARPE	Pré - Pós	2,57	0,05	**<0,001**	2,42	2,72
	Pré	MARPE - MARPE GUIDE	5,49	5,01	>0,999	-9,23	20,20
		MARPE - SARPE	1,83	5,01	>0,999	-12,88	16,55
		MARPE GUIDE - SARPE	-3,66	5,01	>0,999	-18,37	11,06
	Pós	MARPE - MARPE GUIDE	4,14	5,01	>0,999	-10,58	18,85
		MARPE - SARPE	2,88	5,01	>0,999	-11,84	17,59
		MARPE GUIDE - SARPE	-1,26	5,01	>0,999	-15,98	13,46

Comparações múltiplas de Bonferroni

6. DISCUSSÃO

O MARPE surgiu a pouco mais de uma década[42], porém, já possui vasta evidência científica de sua efetividade nas atresias maxilares em indivíduos durante pico ou pós-crescimento[18,25,27,28,42,47,49,50,60], com revisões sistemáticas[12,48,53,61] e ensaios clínicos[25,27,52,54,60,61-68] com baixo viés de erro, demonstrando superioridade em relação à aplicação dos dispositivos convencionais[,24,25,40].

Os efeitos colaterais pós-operatórios da aplicação do MARPE (G1 e G2) nessa amostra foram considerados mínimos, com desconforto em palato no pós-operatório imediato; além de dificuldade inicial de fala (em torno de 3 dias) e dificuldades de limpeza, superadas com orientação em higienização com escovas específicas. Não foi relatada dor inicial relacionada à instalação do mini-implantes em nenhum paciente das amostras MARPE, ainda que analgesia tenha sido instituída por segurança (Dipirona 1 mg a cada 6 horas por 3 dias).

Durante o processo de ativações diárias, alguns pacientes indicaram “pressão” em região que parece relacionada com a base do nariz, além das corticais vestibulares dos molares. Quando essas intercorrências foram consideradas mais severas, se adicionou trometamol cetorolaco a 10 m a cada 08 horas (Toragesic® sublingual, fabricado por EMS Farmacêutica). Já para os pacientes operados no G3, foram recomendados protocolos de analgesia mais intensa, visando minimizar risco de infecção, controle da dor e diluição do edema facial – principal intercorrência pós-cirúrgica (Amoxicilina 500mg, sendo um comprimido de 8/8h por 7 dias; Tilatil® 20mg com um comprimido de 12/12h por 5 dias, e Dipirona 500mg, com um comprimido de 6/6h por 4 dias).

Em relação as alterações dentoesqueléticas comparadas, as variáveis anatômicas selecionadas nessa pesquisa obedeceram a importantes princípios ortodônticos-ortopédicos. Isso porque, na prática ortodôntica, procura-se evitar os movimentos de inclinação vestíbulo-lingual dos dentes de ancoragem posterior durante terapias expansionistas[1,8,18,20,23,31,33,58,67,68]. Esse torque positivo excessivo indicaria “perda ortopédica” [2,34,41]. Portanto, pode-se supor que a qualidade do ganho esqueletal na expansão está proporcionalmente relacionada com menor movimentação dentária indesejada, especialmente de primeiros pré-molares e molares da maxila, nos quais se costuma suportar os dispositivos para ERM[18,24,25,29,56,69-72]. Nesse quesito, o presente estudo confirmou que SARPE e

MARPE, com ou sem gabaritos, são técnicas exitosas, com eficácia relacionada, em maior proporção, às mudanças esqueléticas ou dentoalveolares, com alguma inclinação dentária presente nas três intervenções, especialmente no G1 e G3.

Naturalmente, os pacientes mais novos costumam ser alocados para tratamentos mais conservadores[24,28,33,44]. Na amostra de Winsauer et al. (2021)[26], a média de idade diferiu significativamente entre os grupos não-cirúrgicos e cirúrgicos (26,8 ± 8,2 anos vs. 41,3 ± 9,9 anos; $p < 0,001$) e a idade aumentou significativamente as chances de complicações. Como maturação esquelética nem sempre coincide com idade cronológica[26,59], nessa amostra, apesar de não representar o grupo com pacientes mais velhos, o MARPE *Guide* atuou em processos palatinos completamente ossificados, de modo estatisticamente significativo ($p = 0,019$). Enquanto o MARPE, aplicado convencionalmente precisou de três substituição, sugerindo indicações mais estreitas.

A qualidade da expansão ortopédica, portanto, foi mais enfática no MARPE *Guide*. Para a SARPE, a abertura foi mais evidente na região anterior, com pequeno aumento na região posterior. Este padrão 'V' de abertura na vista axial da SPM após a SARPE foi relatado anteriormente na literatura também para o MARPE instalado convencionalmente[26,27].

Apesar dos resultados demonstrarem que a SARPE apresentou valor médio mais alto para alteração transversal na região dos primeiros molares (5,1 mm) quando comparado ao MARPE *Guide* (3,9 mm) ($p < 0,001$), o fator que mais contribuiu para essa mudança foi a movimentação dentária, conforme também verificaram Romano et al. (2022)[36], ao constatarem que a SARPE promoveu inclinação vestibular substancial dos dentes posteriores. Por outro lado, o MARPE *Guide* contabilizou a menor distância entre os molares, tanto medida na coroa como na raiz desses dentes, indicando movimento ortopédico mais “puro” na disjunção, ainda que Cozzani et al. (2022)[72] tenha asseverado que o MARPE apoiado também em molares sempre resultaria em algum acréscimo de inclinação nos dentes de ancoragem.

Com impacto mais significativo da disjunção na ENP e no assoalho nasal (S-M-n), o MARPE *Guide* apresentou maior distância pós-expansão justamente nas regiões onde se encontra a limitação mais comum das técnicas para ERM: áreas superiores e posteriores da SPM. Dessa forma, o presente estudo sugere que a abertura propiciada pelo MARPE pode ser mais paralela, tanto no sentido horizontal

como vertical, em contraposição à revisão de Kapetanović et al. (2021)[61] que encontraram um padrão mais piramidal de abertura.

Em relação à expansão na base da maxila (FI e FPM), os grupos MARPE apresentaram resultados mais promissores que a SARPE. Cho et al. (2022)[70] acrescentaram que, após aplicação do MARPE, as alterações na SPM na ENP também se correlacionaram positivamente com as alterações na ENA e, ainda, nas suturas frontomaxilares e pterigopalatinas mediais.

Especificamente em relação à SARPE, nesse trabalho foi encontrado semelhança de resultados com a literatura[34-36,37,39,46,73]. Todavia, na comparação com o MARPE, houve respostas esqueléticas mais significativas e abertura mais paralela do MARPE nos estudos de Jesus et al. (2020)[37] e De Oliveira et al. (2020)[60]. Já Ventura et al. (2022)[74] apresentaram resultados inferiores no grupo MARPE, porém clinicamente insignificantes na comparação com a SARPE. No presente estudo, o MARPE *Guide* foi ligeiramente superior, em eficácia, ao MARPE convencional e à SARPE – que apresentou os resultados menos expressivos (Tabela 4).

Entretanto, a despeito do sucesso terapêutico de ambas as técnicas, MARPE e SARPE, na literatura tem-se encontrado limitações crescentes à medida que se lida com 1) pacientes mais velhos[18,25,47,52,53,74] 2) estágios avançados de ossificação sutural[52,53] 3) volume ósseo entre cavidade bucais e nasais[54,60,62,70] 4) com espessura posterior muito delgada[54,59,63,75]. Para superar tais obstáculos se adicionou ao protocolo MARPE, tanto as corticopunções guiadas como a instalação de mini-implantes com seleção dos melhores sítios ósseos a partir da sobreposição da TCFC com o arquivo STL, o que se convencionou designar MARPE *Guide*[59].

Com o mesmo objetivo, já se propôs instalar o MARPE com realização simultânea de osteotomia dos pilares ósseos, à semelhança dos cortes vestibulares da SARPE[73], numa condição que mescla cirurgia para rompimento da solidez esquelética e ação de mini-implantes parassuturais[70]. Outra iniciativa, conduzida por Pappoppula et al. (2022)[71], executou um protocolo de ativação realizado com sequência de expansão e contração que, de fato, resultou em diminuição da rigidez das suturas maxilares com os ossos adjacentes, porém não apresentou expansão significativa da maxila. No presente trabalho, a proposta de ativação não envolveu contração, tendo sido obtido sucesso na ERM apenas com uma ativação de expansão ao dia.

Em artigo de relato de caso também já se realizou incorporação de mais dois mini-implantes no MARPE (MARPE de 6 parafusos), que se fixariam mais anteriormente, buscando áreas de maior volume ósseo, como o encontrado a partir da terceira rugosidade palatina (linha T)[75].

Esses procedimentos acrescentados ao MARPE podem ter sido efetivos nos casos reportados, porém, indicam maior complexidade para o ortodontista em sua rotina clínica, indicando risco de abandono da terapia com mini-implantes (devido à exigência de curva de aprendizagem mais acentuada para procedimentos cirúrgicos associados), caso sua eleição como tratamento de escolha seja caracterizada pela imprevisibilidade em comparação com a técnica cirúrgica, que apesar de invasiva, é comumente efetiva[34-36,39,41,46,73].

Todavia, a sugestão de previsibilidade de eficácia a partir desse estudo, bem como a propostas de etapas mais criteriosas de instalação e ativação, pode levar o protocolo digital MARPE/*Cortex Guide* a níveis mais abrangentes de confiança junto à comunidade ortodôntica, considerando-se, inclusive, que não se trata da apresentação de caso clínico, mas sim, de um estudo preliminar com reprodutibilidade metodológica.

A condição de "técnica alternativa" do MARPE em relação à "técnica eletiva" da SARPE ainda pode ser verificada na literatura, a despeito da crescente evidência científica em favor da ancoragem em mini-implantes. Como exemplo, Mohamed (2022)[33], em seu ensaio clínico randomizado, chegou a estabelecer que, caso o MARPE não conseguisse abrir diastema interincisivo após 2-3 semanas, tais pacientes seriam excluídos da amostragem e "encaminhados ao departamento de cirurgia maxilofacial para SARPE". No trabalho de Winsauer et al. (2021)[26], dos 33 pacientes nos quais foi aplicado, o MARPE foi efetivo em 27 deles (84.4%), e os demais foram encaminhados à cirurgia, que não falhou nesses 6 indivíduos, indicando que o MARPE costuma ser entendido como uma tentativa conservadora, enquanto a SARPE, um procedimento seguro de baixo índice de falha[35,38,41,46]. Inclusive no presente estudo, 8 pacientes receberam o MARPE conforme protocolo descrito para o G1, e em 3 deles houve insucesso técnico devido à 1) ausência completa de abertura após 15 dias de ativação em paciente de 41 anos, 2) inclinações dentárias excessivas em paciente com ossificação completa da SPM (estágio E) e 3) reação inflamatória da mucosa palatina ao redor dos 4 mini-implantes pela proximidade do dispositivo com os tecidos moles. Em um dos casos dessa amostra, descrito

previamente em artigo[18], havia espessura excessivamente fina na porção posterior do osso palatino, de modo que durante as ativações do dispositivo, os implantes posteriores “correram” pelo osso, “rasgando-o”, conforme indicou a TCFC ao detectar aumento da distância entre os parafusos sem aumento similar nas distâncias palatinas em vista axial ou na SPM.

Entretanto, após os resultados verificados nesse trabalho, sugere-se que a associação MARPE/*Cortex Guide* deve substituir os protocolos convencionais para aplicação do MARPE em todos os casos envolvendo adultos e em suturas completamente consolidadas. Apesar de resultados semelhantes na expansão esquelética entre os grupos, o MARPE *Guide* não apresentou qualquer falha e nem complicação trans operatória, mesmo atuando nas suturas fusionadas.

Nesse sentido, podem ter colaborado os protocolos mais previsíveis baseados no fluxo digital em Odontologia para fixação bicortical dos mini-implantes[,5,50,59]. Porém, é importante que se reconheça que, na verificação pós-tratamento dos cortes sagitais das tomografias se evidenciou ancoragem bicortical nos 10 casos tratados com MARPE, seja com instalação convencional (G1) ou guiada (G2).

No presente trabalho, todos os aparelhos MARPE (G1 e G2) foram associados às bandas molares, caracterizando os dispositivos como “apoiados em osso-dentes” (*bone-tooth borne*). De acordo com recente estudo de Cozzani et al. (2022)[72], baseado em análise de estresse em elementos finitos, o MARPE ligado a bandas pode ser mais eficaz nos casos de má qualidade óssea, incorrendo em menor distribuição de tensões nos miniparafusos, ao contrário do MARPE tipo *bone-borne*, sem apoio dentário, que apresentou tensão máxima ao redor dos mini-implantes e da cortical alveolar vestibular dos molares. Nesse estudo aplicou-se nos pacientes do G2 protocolo que associou guia de posicionamento do disjuntor com utilização das bandas para transferência à boca, conforme recomendado em manual publicado[59].

O chamado MARPE *Guide* é gerado a partir da personalização mais cuidadosa dos sítios de instalação dos implantes com técnica de reconstrução 3D[58], permitindo a individualização das bases e do torno, dando segurança e maior previsibilidade aos casos, como, de fato, se verificou nessa pesquisa.

Um detalhe importante que diferencia o tipo de planejamento virtual do MARPE aplicado no estudo é que seu guia fica unido ao palato do modelo impresso, economizando uma impressão e, assim, diminuindo as chances de erro, tal qual

também defenderam Lo Giudice et al. (2020)[76], ao indicar realização de um único arquivo STL, no qual se inclui o modelo negativo do MARPE, que deve ser exportado e pronto para fabricação por impressão digital 3D.

No que tange às corticopunções, não foi possível comprovar a proporção em que colaboraram com a ruptura de suturas, porém, como já enfatizado, em todos os casos de MARPE *Guide* as suturas se apresentavam em estágio D e E, enquanto as falhas na expansão foram verificadas na aplicação da técnica sem corticopunções.

Faltam, ainda assim, evidências científicas mais consistentes de que corticoperfurações melhorem índice de sucesso com o MARPE. Entretanto, Suzuki et al. (2018)[77] alegaram que com as corticopunções pode haver minimização da resistência óssea à abertura por meio do enfraquecimento da SPM, em associação com o fenômeno de aceleração de movimentação resultante da inflamação causada na região das perfurações.

Considerando tais pressupostos, apesar de seu desenvolvimento parecer promissor em caso clínico já publicado[78], o conjunto MARPE *Guide* e *Cortex Guide* ainda não havia sido aplicado a testes clínicos transversais, paralelos e comparativos, como propõe esse estudo-piloto.

Em relação às ativações para abertura do MARPE, em ambos os grupos, a literatura ainda não estabeleceu um padrão. Na revisão de Deveze (2021)[79], o autor alegou controvérsia sobre os protocolos de ativação, que diferem entre os vários estudos. Apesar das variações, se evidencia tendência que contraria absolutamente os protocolos da ERM convencional aplicado a crianças e adolescentes em crescimento[20,23,30,31,44]. Nesses casos, frequentemente, busca-se exercer força pesada inicial, com uma volta completa no parafuso expansor já no primeiro dia de ativações (4/4 de volta = 1.0 mm) mantendo ritmo alto de ativações nos dias posteriores, para impor alta pressão. O objetivo da aplicação de força pesada é induzir ao redor dos dentes de suporte um processo de hialinização, que induz à necrose tecidual pela compressão do ligamento periodontal, “empacando” os dentes e resultando em pressão de reabsorção à distância, que encontra a sutura em ossificação inicial e, portanto, sem resistência à disjunção[2,23,31,40,45,79]. Esse princípio histológico em que se baseiam as ativações nos aparelhos convencionais não se aplica de forma nenhuma ao MARPE e à SARPE.

Sendo assim, a maior parte dos trabalhos que reportaram casos clínicos com o MARPE se caracterizaram por algo semelhante a uma “expansão lenta”. Zong et al.

(2019)[80] sugeriram, por exemplo, ¼ de volta uma a duas vezes ao dia (0,25 mm cada) imediatamente após a instalação do dispositivo ou a partir de uma a duas semanas depois. As ativações podem diminuir ainda mais após abertura do diastema até a disjunção desejada, a exemplo do que realizaram Brunetto et al. (2017)[11], Cury et al. (2019)[75], Quintela et al. (2021)[18], Jia et al. (2021)[25] e Negrisoli et al. (2022)[54].

Alguns trabalhos contrariaram a tendência de aplicação de forças mais leves[24,42,51] e aplicaram protocolo de ativação de 1/2 volta imediatamente após a colocação do mini-implante e 1/2 de volta diariamente nos dias seguintes (de 14 a 18 dias) até a correção total, que correspondem a duas ativações do parafuso.

Em suma, no presente estudo, aplicou-se protocolo proporcionalmente inverso, já que os adultos possuem maior resistência à abertura e, por consequência, a tensão aplicada sobre os mini-implantes pode gerar estresse capaz de causar distorção nesses parafusos ou movimentá-los de modo a "rasgar" o osso para dissipar a força enquanto a sutura ainda permanece fechada[18].

Em vista dessas considerações, nesse trabalho aplicou-se ¼ de volta ao dia em todos os casos, como sugeriram Lim et al. (2017)[63], após duas semanas de instalação do MARPE no G1, e imediatamente assim que o dispositivo foi instalado no G2, para aproveitar "melhor momento" das corticopunções realizadas. E apesar das indicações para aumentar a força aplicada após surgimento do diastema interincisivo[57,60], em nossas amostras MARPE mantivemos expansão mais cuidadosa, sem aumentar o número de ativações após disjunção inicial.

As ativações foram concluídas em torno de 5 semanas. A quantidade de ativações variou conforme a gravidade da discrepância transversal no pré-tratamento[1,8]. O ponto final foi a observação clínica de 2-3 mm de sobre-expansão, visando compensar recidiva[80].

A presença de inclinação dentária após a expansão vem sendo considerada um fator predisponente à recorrência[26,32,51,63]. Apesar de não se ter acompanhado pacientes a longo prazo para verificar possíveis recidivas, os efeitos dentários do MARPE foram menores, em ambos os grupos, podendo, portanto, haver um menor risco de recorrência, de acordo com o que constataram Choi et al. (2016)[32].

Em análise, a maioria dos dados estatísticos puderam comprovar que as três modalidades testadas obtiveram resultados significativos entre o pré e o pós-

tratamento em pacientes pós-púberes e adultos, de um modo que todas as variáveis lineares apresentaram diferença de comportamento ($p < 0,05$). Entretanto, na comparação entre as técnicas, as diferenças foram discretas ou pouco significativas, havendo tendência de superioridade do MARPE *Guide* sobre as demais modalidades. Sendo assim, atualmente deve-se considerar a adoção protocolada do uso do MARPE sob fluxo digital e máxima individualização[5,56,58,59,78]. E tendo em vista essa tendência, a utilização do MARPE instalado de modo padronizado e sem punções ósseas deve ceder lugar ao MARPE *Guide*, considerando os avanços da Implantodontia, da Imaginologia e da Ortodontia.

E ainda, muitos pacientes outrora indicados para a ERM assistida por cirurgia, podem ser beneficiados – segundo planejamento do Ortodontista – por técnica menos invasiva, com menor morbidade e realizada em consultório odontológico.

Todavia, se prevê que a escolha do aparelho MARPE em lugar da cirurgia estará mais relacionada com o conhecimento tecnológico e a destreza técnica do Ortodontista e esses fatores devem continuar fundamentando a prática clínica, na escolha entre as abordagens cirúrgica ou conservadora, mesmo a despeito da prevalência científica cada vez mais abrangente em favor do MARPE.

7. CONCLUSÃO

As modalidades de tratamento pesquisadas obtiveram os resultados necessários para correção da discrepância transversal da maxila.

Sugere-se que o MARPE *Guide*, associado às corticopunções orientadas digitalmente, foi superior à SARPE na qualidade da expansão promovida, devido sua melhor performance na região posterior, gerando abertura mais paralela da sutura palatina mediana.

REFERÊNCIAS

1. Davenport-Jones L. Management of the Transverse Dimension. Preadjusted Edgewise Fixed Orthodontic Appliances: Principles and Practice. 2022:397-412.

2. Haas AJ. The treatment of maxillary deficiency by opening the midpalatal suture. Angle Orthod. 1965;35(3):200-17. Disponível em: https://doi.org/10.1043/0003-3219(1965)035<0200:TTOMDB>2.0.CO;2

3. Frick CJ, Deng HH, English JD, Jacob HB, Kuang T, Grissom MK, Kim D, Gateno J, Xia JJ. Clinical feasibility evaluation of digital dental articulation for three-piece maxillary orthognathic surgery: a proof-of-concept study. Int J Oral Maxillofac Surg. 2022 Feb 17.

4. Babu KG, Doddamani GM, Kavyashree GH. Dental arch characteristics among South Indian twins: a morphometric study. Braz J Oral Sci. 2022 Mar 9;21:e225388.

5. Pattamavilai S, Ongthiemsak C. Accuracy of intraoral scanners in different complete arch scan patterns. J Prosthet Dent.2022,14.

6. Osawa Gutierrez LM, Quatrin MC, Sforza C, Baptista RR, Santayana de Lima EM. Evaluation of electromyographic activity of masticatory muscles in adults with posterior crossbite. Int J Dent. 2022,12.

7. Latorre FA, Cahuana YM. Patrón de masticación según Ángulo Funcional de Planas y Prueba Funcional de Christensen y Radue en niños. Revista Odontológica Basadrina. 2022 Jan 20;6(1).

8. Dakhil NB, Salamah FB. The diagnosis methods and management modalities of maxillary transverse discrepancy. Cureus. 2021,17;13(12).

9. Freitas HV, Alves CM, Pereira AL, Hugo FN, Thomaz EB. Alterations of oral functions and dental malocclusions in adolescents: a cross-sectional population-based study. Ciencia & Saude Coletiva.2021;26:5261-5272.

10. Shetty A, Ratti S, Nakra P, Shetty S, Mohammed A, Saidath K. Evaluation of soft tissue and airway changes in individuals treated with mini-implant assisted rapid palatal expansion (MARPE). J Long Term Eff Med Implants.2022;32.

11. Brunetto DP, Moschik CE, Dominguez-Mompell R, Jaria E, Sant'Anna EF, Moon W. Mini-implant assisted rapid palatal expansion (MARPE) effects on adult obstructive sleep apnea (OSA) and quality of life: a multi-center prospective controlled trial. Prog Orthod. 2022 Feb 1;23(1):3.

12. Calvo-Henriquez C, Megias-Barrera J, Chiesa-Estomba C, Lechien JR, Maldonado Alvarado B, Ibrahim B, Suarez-Quintanilla D, Kahn S, Capasso R. The Impact of Maxillary Expansion on Adults' Nasal Breathing: A Systematic Review and Meta-Analysis. Am J Rhinol Allergy. 2021 Nov;35(6):923-934.

13. Cheung GC, Dalci O, Mustac S, Papageorgiou SN, Hammond S, Darendeliler MA, Papadopoulou AK. The upper airway volume effects produced by Hyrax, Hybrid-Hyrax, and Keles keyless expanders: a single-centre randomized controlled trial. Eur J Orthod. 2021,8;43(3):254-264.

14. Storto CJ, Garcez AS, Suzuki H, Cusmanich KG, Elkenawy I, Moon W, Suzuki SS. Assessment of respiratory muscle strength and airflow before and after microimplant-assisted rapid palatal expansion. Angle Orthod. 2019;89(5):713-720.

15. Machado A, Crespo A, Pauna H. Rapid maxillary expansion in pediatric patients with obstructive sleep apnea: current and future perspectives. Sleep Medicine. 2018;7-8.

16. Liu SY, Guilleminault C, Huon LK, Yoon A. Distraction osteogenesis maxillary expansion (DOME) for adult obstructive sleep apnea patients with high arched palate. Otolaryngology–Head and Neck Surgery. 2017 Aug;157(2):345-348.

17. Hur JS, Kim HH, Choi JY, Suh SH, Baek SH. Investigation of the effects of miniscrew-assisted rapid palatal expansion on airflow in the upper airway of an adult patient with obstructive sleep apnea syndrome using computational fluid-structure interaction analysis. Korean J Orthod. 2017 Nov 1;47(6):353-364.

18. Quintela MM, Rossi SB, Vera KL, Peralta JC, Silva ID, Souza LA de, Roman-Torres CVG, Marao HF, Sendyk WR, Pimentel AC. Miniscrew-assisted rapid palatal expansion (MARPE) protocols applied in different ages and stages of maturation of the midpalatal suture: cases report. RSD.2021Sep.7;10(11):e503101119480.

19. Martinez Madero E, García Montarelo J, Aguayo GS, Martin C. Comparison between Digital Casts and Cone Beam Computed Tomography for Measuring Maxillary Transverse Dimensions in Patients with Impacted Canines. Children. 2022 Feb 17;9(2):278.

20. Grünheid T, Larson C, Larson B. Midpalatal suture density ratio: A novel predictor of skeletal response to rapid maxillary expansion. Am J Orthod Dentofac Orthop. 2017;151(2):267-276.

21. Angelieri F, Franchi L, Cevidanes L, Gonçalves J, Nieri M, Wolford L et al. Cone beam computed tomography evaluation of midpalatal suture maturation in adults. Int J Oral Maxillofac Surg. 2017;46(12):1557-1561.

22. Angelieri F, Franchi L, Cevidanes L, Bueno-Silva B, McNamara Jr. J. Prediction of rapid maxillary expansion by assessing the maturation of the midpalatal suture on cone beam CT. Dental Press J Orthod. 2016;21(6):115-125.

23. Macrì M, Toniato E, Murmura G, Varvara G, Festa F. Midpalatal suture density as a function of sex and growth-pattern-related variability via CBCT evaluations of 392 adolescents treated with a rapid maxillary expander appliance. Applied Sciences. 2022 Feb 21;12(4):2221.

24. Pasqua BPM, André CB, Paiva JB, Tarraf NE, Wilmes B, Rino-Neto J. Dentoskeletal changes because of rapid maxillary expansion in growing patients with tooth-borne and tooth-bone-borne expanders: A randomized clinical trial. Orthod Craniofac Res. 2021;00:1–9.

25. Jia H, Zhuang L, Zhang N, Bian Y, Li S. Comparison of skeletal maxillary transverse deficiency treated by microimplant-assisted rapid palatal expansion and tooth-borne expansion during the post-pubertal growth spurt stage. Angle Orthod. 2021 Jan 1;91(1):36-45.

26. Winsauer H, Walter A, Katsaros C, Ploder O. Success and complication rate of miniscrew assisted non-surgical palatal expansion in adults - a consecutive study using a novel force-controlled polycyclic activation protocol. Head Face Med.2021;17(1):50.

27. Clement E, Krishnaswamy N. Skeletal and dentoalveolar changes after skeletal anchorage-assisted rapid palatal expansion in young adults: A cone beam computed tomography study. APOS Trends Orthod. 2017 May 1;7(3):113-119.

28. Park J, Park Y, Lee K, Cha J, Tahk J, Choi Y. Skeletal and dentoalveolar changes after miniscrew-assisted rapid palatal expansion in young adults: A cone-beam computed tomography study. Korean J Orthod. 2017;47(2):77-86.

29. Pithon MM, Marañón-Vásquez GA, da Silva LP, da Silva Coqueiro R, dos Santos RL, Tanaka OM, Maia LC. Effect of treatment of transverse maxillary deficiency using rapid palatal expansion on oral health-related quality of life in children: A randomized controlled trial. Am J of Orthod Dentofacial Orthop. 2022 Feb 1;161(2):172-181.

30. Achmad H, Ardiansya R. Effectiveness of rapid palatal expansion (RPE) In Class II maloclusion and the relationship with muscle contraction in childhood growth: systematic review. Eur J Dent. 2022 Feb 28;3(1):15-20.

31. Santana DM, Nogueira VS, Lima SA, Fernandes LP, Weber SA. The effect of rapid maxillary expansion in children: a meta-analysis. Braz J Otorhinolaryngol. 2021 Feb 16.

32. Choi S, Shi K, Cha J, Park Y, Lee K. Nonsurgical miniscrew-assisted rapid maxillary expansion results in acceptable stability in young adults. Angle Orthod. 2016;86(5):713-720.

33. Mohamed Allam AHA. Evaluation of maxillary skeletal expansion in young adults, with two different activation protocols. A randomized clinical trial In: ClinicalTrials.gov. Identifier: NCT04908540. 2021-2022.

34. Zandi M, Miresmaeili A, Heidari A. Short-term skeletal and dental changes following bone-borne versus tooth-borne surgically assisted rapid maxillary expansion: a randomized clinical trial study. J Craniofac Surg. 2014 Oct 1;42(7):1190-1195.

35. Gogna N, Johal AS, Sharma Pk, The stability of surgically assisted rapid maxillary expansion (SARME): A systematic review. J Craniofac Surg. Disponível em: https://doi.org/10.1016/j.jcms.2020.07.003.

36. Romano F, Sverzut CE, Trivellato AE, Saraiva MC, Nguyen TT. Surgically assisted rapid palatal expansion (SARPE): three-dimensional superimposition on cranial base. Clin Oral Investig. 2022 Jan,10:1-3.

37. Jesus AS, Oliveira CB, Murata WH, Gonçales ES, Pereira-Filho VA, Santos-Pinto A. Nasomaxillary effects of miniscrew-assisted rapid palatal expansion and two surgically assisted rapid palatal expansion approaches. Int J Oral Maxillofac Surg. 2021 Aug;50(8):1059-1068.

38. Türker G, Çoban G, Bayraktar AÜ, Kurt G, Kılıç E, Alkan A. Three-dimensional palatal morphology and upper arch changes following nonsurgical and surgical maxillary expansion in adults. Oral Surg Oral Med Oral Pathol Oral Radiol. 2022 Mar 3.

39. Moura LB, Spin-Neto R, Sverzut CE, *et al.* Evaluation of the palatal split pattern in surgically rapid maxillary expansion—comparison of two techniques. Oral Maxillofac Surg. 2016(20):255-258.

40. Altieri F, Cassetta M. Comparison of changes in skeletal, dentoalveolar, periodontal, and nasal structures after tooth-borne or bone-borne rapid maxillary expansion: A parallel cohort study. Am J Orthod Dentofac Orthop.2022 Jan;161(4):e336-e344.

41. Koudstaal MJ, Van der Wal KG, Wolvius EB, Schulten AJ. The Rotterdam Palatal Distractor: introduction of the new bone-borne device and report of the pilot study. Int J Oral Maxillofac Surg.2006 Jan;35(1):31-35.

42. Lee KJ, Park YC, Park JY, Hwang WS. Miniscrew-assisted nonsurgical palatal expansion before orthognathic surgery for a patient with severe mandibular prognathism. Am J Orthod Dentofacial Orthop.2010;137:830-839.

43. Angell EC. Treatment of irregularities of the permanent or adult teeth. Dent Cosmos 1. 1860;(540–544):599-601.

44. Rabah N, Al-Ibrahim HM, Hajeer MY, Ajaj MA, Mahmoud G. Assessment of patient-centered outcomes when treating maxillary constriction using a slow removable versus a rapid fixed expansion appliance in the adolescence period: A randomized controlled trial. Cureus. 2022 Mar 3;14(3).

45. Angelieri F, Cevidanes L, Franchi L, Gonçalves J, Benavides E, McNamara Jr J. Midpalatal suture maturation: Classification method for individual assessment before rapid maxillary expansion. Am J Orthod Dentofac Orthop. 2013;144(5):759-769.

46. Abbasi H, Lal A. Surgically assisted rapid palatal expansion as a treatment for maxillary expansion in adults: A review. Journal of the Dow University of Health Sciences (JDUHS). 2021 Dec 16;15(3):169-174.

47. Carlson C, Sung J, McComb RW, Machado AW, Moon W. Microimplant-assisted rapid palatal expansion appliance to orthopedically correct transverse maxillary deficiency in an adult. Am J Orthod Dentofacial Orthop. 2016 May;149(5):716-28.

48. Siddhisaributr P, Khlongwanitchakul K, Anuwongnukroh N, Manopatanakul S, Viwattanatipa N. Effectiveness of miniscrew assisted rapid palatal expansion (MARPE) using cone beam computed tomography: systematic review and meta-analysis. Korean J Orthod, 2022 May 25;52(3):182-200.

49. Seong E, Choi S, Kim H, Yu H, Park Y, Lee K. Evaluation of the effects of miniscrew incorporation in palatal expanders for young adults using finite element analysis. Korean J Orthod. 2018;48(2):81.

50. Li N, Sun W, Li Q, Dong W, Martin D, Guo J. Skeletal effects of monocortical and bicortical mini-implant anchorage on maxillary expansion using cone-beam computed tomography in young adults. Am J Orthod Dentofacial Orthop 2020;157(5):651-661.

51. Copello FD, Brunetto DP, Elias CN, Pithon MM, Coqueiro RS, Castro AC, Sant'Anna EF. Miniscrew-assisted rapid palatal expansion (MARPE): How to achieve greater stability. In vitro study. Dental Press J Orthod. 2021;26(1).

52. Qiu TY, Li Y, Xu J, Yifan YF, Bao XF, Hu M. Effect of micro-implant assisted rapid palatal expansion in patients with different radiographic stages of mid-palatal suture maturation. Zhonghua Kou Qiang Yi Xue Za Zhi. 2021 Aug 9;56(8):777-784.

53. Bi WG, Li K. Effectiveness of miniscrew-assisted rapid maxillary expansion: a systematic review and meta-analysis. Clin Oral Invest. 2022 Feb 24:1-5.

54. Negrisoli S, Angelieri F, Gonçalves JR, da Silva HD, Maltagliati LA, Nahás-Scocate AC. Assessment of the bone thickness of the palate on cone-bean computed tomography for placement of miniscrew-assisted rapid palatal expansion appliances. Am J Orthod Dentofac Orthop. 2022 Jun;161(6):849-857.

55. Minervino BL, Barriviera M, de Morais Curado M, Gandini LG. MARPE guide: a case report. J Contemp Dent Pract. 2019 Sep;20(9):1102-1107.

56. Wilmes B, Tarraf NE, de Gabriele R, Dallatana G, Drescher D. Procedure using CAD/CAM-manufactured insertion guides for purely mini-implant-borne rapid maxillary expanders. J Orofac Orthop/Fortschritte der Kieferorthopädie. 2022 Feb 21:1-8.

57. Palone M, Baciliero M, Cervinara F, Maino GB, Paoletto E, Cremonini F, Lombardo L. Class II treatment of transverse maxillary deficiency with a single bone-borne appliance and hybrid clear aligner approach in an adult patient: A case report. J. World Fed. Orthod. 2022 Apr;11(2):80-94.

58. André CB. MARPE guide: from consolidation to technique evolution. Clin Orthod. 2020 Oct-Nov;19(5):48-56.

59. André CB, Pasqua BD, Neto JR, Nascimento FD. Surgical Digitally Guided Planning for the Mini-Screw Assisted Rapid Palatal Expansion (MARPE) and Suture Perforation: MARPE Guide, Current Trends in Orthodontics [Working Title]; 2021. Acesso em 15 de janeiro de 2022. Disponível em: https://www.intechopen.com/online-first/78828.

60. De Oliveira CB, Ayub P, Ledra IM, Murata WH, Suzuki SS, Ravelli DB, Santos-Pinto A. Microimplant assisted rapid palatal expansion vs surgically assisted rapid palatal expansion for maxillary transverse discrepancy treatment. Am J of Orthod and Dentofacial Orthop. 2021;159(6),733-742.

61. Kapetanović A, Theodorou CI, Bergé SJ, Schols JG, & Xi T. Efficacy of Miniscrew-Assisted Rapid Palatal Expansion (MARPE) in late adolescents and adults: a systematic review and meta-analysis. Euro J Orthod, 2021;43(3):313-323.

62. Ngan P, Nguyen UK, Nguyen T, Tremont T, Martin C. Skeletal, dentoalveolar, and periodontal changes of skeletally matured patients with maxillary deficiency treated with microimplant-assisted rapid palatal expansion appliances: A pilot study. APOS Trends Orthod.2018;8:71-85.

63. Lim HM, Park YC, Lee KJ, Kim KH, Choi YJ. Stability of dental, alveolar, and skeletal changes after miniscrew-assisted rapid palatal expansion. Korean J Orthod. 2017;47(5):313-322.

64. Quintela MM, Rossi SB, Lima Jr A, Vicente RS, Moura VS, Malavazi DCF. O conceito de variação de torques e arcos para sistemas autoligados – filosofia “moderna orto”. OrtodontiaSPO, 2021;54: 426-431.

65. Cantarella D, Dominguez-Mompell R, Mallya S, Moschik C, Pan H, Miller J et al. Changes in the midpalatal and pterygopalatine sutures induced by micro-implant-supported skeletal expander, analyzed with a novel 3D method based on CBCT imaging. Prog Orthod. 2017;18(1):34.

66. Song K, Park J, Moon W, Chae J, Kang K. Three-dimensional changes of the zygomaticomaxillary complex after mini-implant assisted rapid maxillary expansion. Am J Orthod Dentofac Orthop. 2019;156(5):653-662.

67. Bud ES, P˘acurar M, Vlasa A, Laz˘ar AP, Laz˘ar L, Vaida P, Bud A. retrospective case series regarding the advantages of corticopuncture (CP) therapy in association with micro-implant assisted rapid palatal expander (MARPE). Appl Sci.2021(11): 1306-1449.

68. Shin H, Hwang C, Lee K, Choi Y, Han S, Yu H. Predictors of midpalatal suture expansion by miniscrew-assisted rapid palatal expansion in young adults: A preliminary study. Korean J Orthod. 2019;49(6):360-371.

69. André C. Análise tomográfica para a técnica MARPE. Rev Clin Ortod Dent Press. 2018;17(4):50-53.

70. Cho AR, Park JH, Moon W, Chae JM, Kang KH. Short-term effects of microimplant-assisted rapid palatal expansion on the circummaxillary sutures in skeletally mature patients: A cone-beam computed tomography study. Am J Orthod Dentofacial Orthop. 2022 Feb;161(2):e187-197.

71. Pappoppula LP, Tantravahi VS. A Review on Maxillary Expansion, Alternate Maxillary Expansion and Constriction, and Maxillary Disarticulations. SVOA Dentistry. 2022;3(1):349-352.

72. Cozzani M, Nucci L, Lupini D, Tripodi D, Noori N, Hasani M, Jamilian A. Two different designs of mini-screw assisted maxillary expanders, using FEM to analyse stress distribution in craniofacial structures and anchor teeth. Int Orthod. 2022 Mar 1;20(1):100607.

73. Michaux D, Van de Casteele E, Dielen D, Van Hemelen G, Nadjmi N. The effect of subspinal Le Fort 1 corticotomy on nasal morphology in surgically assisted rapid palatal expansion. Int J Oral Maxillofac Surg. 2022;51(4):518-525.

74. Ventura V, Botelho J, Machado V, Mascarenhas P, Pereira FD, Mendes JJ, Delgado AS, Pereira PM. Miniscrew-Assisted Rapid Palatal Expansion (MARPE): An Umbrella Review. J Clin Med. 2022 Feb 26;11(5):1287.

75. Cury S, Mondelli A, André C, Iared W, Guerra J, Rovira J et al. Protocolo diferencial para a técnica MARPE em pacientes com variação no volume ósseo do palato. Rev Clin Ortod Dent Press. 2019;18(4):116-129.

76. Lo Giudice A, Quinzi V, Ronsivalle V, Martina S, Bennici O, Isola G. Description of a digital work-flow for CBCT-guided construction of micro-implant supported maxillary skeletal expander. Materials. 2020 Jan;13(8):1815

77. Suzuki SS, Garcez AS, Reese PO, Suzuki H, Ribeiro MS, Moon W. Effects of corticopuncture (CP) and low-level laser therapy (LLLT) on the rate of tooth movement and root resorption in rats using micro-CT evaluation. Laser Med Sci 2018;33(4):811-821.

78. Eto LF, de Paiva VCX, Eto VM, Rocha AD, dos Santos AM. Expansão rápida de maxila em paciente adulta utilizando o protocolo Marpe Guide. OrtodontiaSPO. 2021;54(4):408-415.

79. Deveze JC. Avaliação da expansão rápida da maxila com mini-implantes (MARPE) versus aparelhos convencionais, nos adolescentes e jovens adultos: uma revisão sistémica integrativa. Instituto Universitário de Ciências da Saúde/Portugal, 2021.

80. Zong C, Tang B, Hua F, He H, Ngan P. Skeletal and Dentoalveolar Changes in the Transverse Dimension using Microimplant-Assisted Rapid Palatal Expansion (MARPE) Appliances. Semin Orthod; 2019.

APÊNDICE

TERMO DE CONSENTIMENTO LIVRE E ESCLARECIDO

Comparação dos efeitos dentoesqueléticos da expansão rápida assistida por mini-implantes (MARPE) e assistida por cirurgia (SARPE) no tratamento das discrepâncias transversais da maxila

Responsáveis pelo projeto: Marcelo de Melo Quintela (aluno) e Prof. Dr. Wilson Roberto Sendyk (orientador).
Local de avaliação: Clínica Odontológica da Universidade Santo Amaro (UNISA) e Clínica Odontológica da Universidade Metropolitana de Santos (UNIMES).

Essas informações estão sendo fornecidas para convidá-lo a ser Participante da Pesquisa, que visa tratar deficiências transversais da maxila e/ou mordidas cruzadas posteriores com uma das técnicas abaixo descritas:

- **Dispositivo expansor apoiado em mini-implantes, fixados no palato, designado MARPE.** Neste estudo serão examinados pacientes adolescentes e jovens adultos, entre 13 e 45 anos, de ambos os gêneros, que apresentem a maloclusão citada.

Caso queira participar, será necessário um conjunto de exames clínicos, radiográficos e tomográficos, além de escaneamento digital das arcadas dentárias. Esses procedimentos são realizados para construção laboratorial do MARPE e escolha dos mini-implantes adequados individualmente. O MARPE deverá ser instalado em cadeira odontológica, sob anestesia local infiltrativa em concentrações mínimas, e nenhuma dor relacionada à instalação. O MARPE deverá ser ativado aproximadamente por um mês, e ficará instalado por, pelo menos, 6 meses, e caso não se deseje participar mais da pesquisa, com desistência no meio do tratamento, deveremos remover o MARPE imediatamente. Se não quiser participar deste estudo deveremos encaminhar para alternativas de tratamento, sejam conservadores ou cirúrgicas, caso possível.

Após resolver a maloclusão (deficiências transversais da maxila e/ou mordidas cruzadas posteriores) novos exames clínicos, radiográficos e tomográficos deverão ser realizados.

Os riscos desta intervenção são baixos, devido intervenção cirúrgica mínima, já que não se realiza incisão nem tampouco sutura. Riscos anestésicos serão minimizados com eleição adequada do princípio ativo e vasoconstritor adequado. A aplicação anestésica será local, infiltrativa e de pequena quantidade, sempre no palato, nas áreas selecionados para a implantação dos miniparafusos ortodônticos. Risco de edema e inflamação pós- operatória serão minimizados com orientações pós-cirúrgicas, medicação analgésica e antiinflamatória. Risco de infecção será minimizado com rigorosa esterilização dos materiais de trabalho e dos miniparafusos ortodônticos, e antibioticoterapia em dosagem adequada.

Os pacientes serão beneficiados diretamente pela Pesquisa considerando que receberão tratamento já descrito na literatura e cientificamente comprovado, visando solucionar a atresia maxilar e a mordida cruzada posterior. Se não for corrigida, essa maloclusão pode agravar-se com o passar do tempo, prejudicando o crescimento e o desenvolvimento facial. Além dos danos na mastigação, pode trazer problemas respiratórios também graves, devido ao estreitamento da cavidade nasal. Em pacientes em crescimento, é relativamente simples resolver esse problema, por meio da expansão rápida da maxila durante a infância. Contudo, os pacientes jovens e adultos geralmente são encaminhados para um procedimento mais invasivo, uma expansão rápida da maxila realizada cirurgicamente, sob anestesia geral. O MARPE oferece ao paciente a oportunidade de evitar essa intervenção ou as consequências do não-tratamento. O tratamento com o MARPE/SARPE, conforme a literatura, pode melhorar a respiração, o ronco e a apneia do sono, melhorar mastigação, oclusão, funcionalidade das articulações e a simetria facial.

- **Expansão rápida da maxila assistida cirurgicamente (SARPE)**: Em relação à expansão com assistência cirúrgica, o procedimento oferece riscos mínimos, mas trata-se de uma cirurgia propriamente dita, invasiva, e, portanto, oferecendo riscos. Toda cirurgia oferece riscos. Por isso, os profissionais envolvidos no estudo são adequadamente formados, com residência, mestrado e doutorado em cirurgia bucomaxilofacial, experientes há muitos anos na realização do procedimento. As cirurgias não serão realizadas por estudantes, residentes ou estagiários.

As infecções são raras, geralmente fáceis de tratar e resolvidas rapidamente. No entanto, a infecção não tratada adequadamente pode prejudicar a recuperação e resultar na necessidade de uma nova cirurgia. Danos a estruturas como gengivas, tecidos, ossos ou dente. Como a cirurgia é realizada nos ossos da maxila, de alguma forma pode ocorrer uma diminuição da sensibilidade em certas partes dos tecidos da face – geralmente em torno do nariz e do lábio superior. A anestesia utilizada no procedimento é a geral. É uma opção mais segura e confortável para o paciente não sentir dor alguma durante o procedimento. O médico anestesista discutirá com cada voluntário todos os aspectos da sua anestesia antes de sua cirurgia, em conjunto com o profissional que irá operá-lo. Possíveis efeitos colaterais podem ocorrer Independentemente dos riscos, existem alguns efeitos colaterais que podem ser associados a qualquer tipo de cirurgia. No caso deste procedimento específico, é possível que o paciente apresente: Desconforto ou dor no pós-operatório imediato, como resultado do procedimento em si, inchaço, manchas arroxeadas, sangramentos – já que há incisões no interior da boca, dificuldades ao alimentar-se – que podem ser contornadas com o suporte de um nutricionista e a ajuda de suplementos nutricionais.

Garantia de acesso: em qualquer etapa do estudo, o participante da pesquisa terá acesso aos profissionais responsáveis pela pesquisa para esclarecimento de eventuais dúvidas. O principal investigador é Marcelo de Melo Quintela**,** que pode ser encontrado no endereço Av. Gal. Francisco Glicério, 121/15, Gonzaga, Santos/SP, nos telefones (13) 997518333 ou (13) 3238 8290, disponível 24 horas, ou email: marceloquintela@uol.com.br .

Se você tiver alguma consideração ou dúvida sobre a ética da pesquisa, entre em contato com o Comitê de Ética em Pesquisa (CEP-UNISA) – Rua Prof. Enéas de Siqueira Neto, 340, Jardim das Imbuías, São Paulo/SP – Tel.: (11) 5929-5477.

Horário de Funcionamento: segunda a sexta-feira das 8 às 17h (exceto feriados e recesso universitário). O Comitê é um colegiado interdisciplinar e independente de relevância pública, de caráter consultivo, deliberativo e educativo, criado para defender os interesses dos participantes da pesquisa em sua integridade e dignidade para contribuir no desenvolvimento da pesquisa dentro de padrões éticos. (Resolução CNS nº 466 de 2012).

É garantida a liberdade da retirada de consentimento a qualquer momento e deixar de participar do estudo, sem qualquer prejuízo à continuidade de seu tratamento na Instituição;

Direito de confidencialidade – As informações obtidas serão analisadas em conjunto com outros participantes da pesquisa, não sendo divulgada a identificação de nenhum participante;

Despesas e compensações: não há despesas pessoais para o participante em qualquer fase do estudo, incluindo exames e consultas. Haverá o ressarcimento de todos os gastos que o participante da pesquisa e seu(s) acompanhante(s) terão ao participar da pesquisa.

Este termo foi elaborado em duas vias, sendo uma do participante da pesquisa e outra do pesquisador(es) responsável(eis).

TERMO DE CONSENTIMENTO

Acredito ter sido suficientemente informado a respeito das informações que li ou que foram lidas para mim, descrevendo o estudo "**Comparação entre a expansão rápida assistida por mini-implantes (MARPE) e a expansão rápida assistida por cirurgia (SARPE) no tratamento das discrepâncias transversais da maxila"**.

Eu discuti com o Dr. Marcelo de Melo Quintela sobre a minha decisão em participar nesse estudo. Ficaram claros para mim, como participante da pesquisa, quais são os propósitos do estudo, os procedimentos a serem realizados, seus desconfortos e riscos, as garantias de confidencialidade e de esclarecimentos pertinentes. Ficou claro também que minha participação é isenta de despesas e que tenho garantia do acesso a tratamento hospitalar e odontológico, quando necessário. Concordo voluntariamente em participar deste estudo e poderei retirar o meu consentimento a qualquer momento, antes ou durante, sem penalidades ou prejuízo ou perda de qualquer benefício que eu possa ter adquirido, ou no meu atendimento neste Serviço.

_____

Assinatura do Participante da Pesquisa

Data: / /

Assinatura da testemunha

Data: / /

(Somente para o responsável do projeto)

Declaro que obtive de forma apropriada e voluntária o Consentimento Livre e Esclarecido deste paciente ou representante legal para a participação neste estudo.

Assinatura do pesquisador responsável

Data: / /

Assinatura do Orientador

Data: / /

ANEXO A

Parecer consubstanciado – CEP UNISA (Plataforma Brasil)

UNIVERSIDADE DE SANTO AMARO - UNISA

PARECER CONSUBSTANCIADO DO CEP

DADOS DO PROJETO DE PESQUISA

Título da Pesquisa: Mudanças dentoalveolares e faciais do tratamento das discrepâncias transversais da maxila por meio de expansão rápida assistida por mini-implantes (MARPE) em comparação com a

Pesquisador: Marcelo de Melo Quintela

Área Temática:

Versão: 2

CAAE: 46333120.0.0000.0081

Instituição Proponente: Universidade de Santo Amaro - UNISA

Patrocinador Principal: Financiamento Próprio

DADOS DO PARECER

Número do Parecer: 4.732.849

Apresentação do Projeto:

idem

Objetivo da Pesquisa:

idem

Avaliação dos Riscos e Benefícios:

idem

Comentários e Considerações sobre a Pesquisa:

idem

Considerações sobre os Termos de apresentação obrigatória:

- Metodologia: De acordo

-Termo anuência: De acordo

-Termo de coparticipação: De acordo

Conclusões ou Pendências e Lista de Inadequações:

Aprovado

Considerações Finais a critério do CEP:

Endereço: Rua Profº Enéas de Siqueira Neto, 340
Bairro: Jardim das Imbuias **CEP:** 02.450-000
UF: SP **Município:** SAO PAULO
Telefone: (11)2141-8687 **E-mail:** pesquisaunisa@unisa.br

Continuação do Parecer: 4.732.849

Este parecer foi elaborado baseado nos documentos abaixo relacionados:

Tipo Documento	Arquivo	Postagem	Autor	Situação
Informações Básicas do Projeto	PB_INFORMAÇÕES_BÁSICAS_DO_PROJETO_1500290.pdf	15/05/2021 18:50:18		Aceito
Declaração de Instituição e Infraestrutura	termo_anuencia.pdf	15/05/2021 18:50:01	Marcelo de Melo Quintela	Aceito
Declaração de concordância	Termo_Concessao.pdf	15/05/2021 18:46:18	Marcelo de Melo Quintela	Aceito
Folha de Rosto	FRMarcelo.pdf	28/04/2021 15:12:02	Marcelo de Melo Quintela	Aceito
TCLE / Termos de Assentimento / Justificativa de Ausência	TCLEmarpeunisa.doc	16/04/2021 18:37:53	Marcelo de Melo Quintela	Aceito
Projeto Detalhado / Brochura Investigador	projeto_marpe_sarpe.pdf	16/04/2021 18:24:22	Marcelo de Melo Quintela	Aceito

Situação do Parecer:
Aprovado

Necessita Apreciação da CONEP:
Não

SAO PAULO, 25 de Maio de 2021

Assinado por:
Ana Paula Ribeiro
(Coordenador(a))

Endereço: Rua Profº Enéas de Siqueira Neto, 340
Bairro: Jardim das Imbuias **CEP:** 02.450-000
UF: SP **Município:** SAO PAULO
Telefone: (11)2141-8687 **E-mail:** pesquisaunisa@unisa.br

ANEXO B

Artigo Original: Relato de Casos

Quintela MM, Rossi SB, Vera KL, Peralta JC, Silva ID, Souza LA de, Roman-Torres CVG, Marao HF, Sendyk WR, Pimentel AC. Miniscrew-assisted rapid palatal expansion (MARPE) protocols applied in different ages and stages of maturation of the midpalatal suture: cases report. RSD.2021Sep.7;10(11):e503101119480.

Research, Society and Development, v. 10, n. 11, e503101119480, 2021
(CC BY 4.0) | ISSN 2525-3409 | DOI: http://dx.doi.org/10.33448/rsd-v10i11.19480

Miniscrew-assisted rapid palatal expansion (MARPE) protocols applied in different ages and stages of maturation of the midpalatal suture: cases report

Protocolos de expansão rápida palatina assistida por mini-implantes (MARPE) aplicados em diferentes idades e estágios de maturação da sutura palatina mediana: relato de casos

Protocolos de expansión rápida palatina asistida por mini tornillos (MARPE) aplicados a diferentes edades y etapas de maduración de la sutura palatina media: reporte de casos

Received: 08/16/2021 | Reviewed: 08/28/2021 | Accept: 09/06/2021 | Published: 09/07/2021

Marcelo de Melo Quintela
ORCID: https://orcid.org/0000-0003-0818-8493
Universidade Metropolitana de Santos, Brazil
Universidade de Santo Amaro, Brazil
E-mail: marceloquintela@com.br
Sabrina Buchmann Rossi
ORCID: https://orcid.org/0000-0002-0210-938X
Universidade Metropolitana de Santos, Brazil
E-mail: sarossi@uol.com.br
Katty Lalangui Vera
ORCID: https://orcid.org/0000-0002-6796-4256
Universidade Metropolitana de Santos, Brazil
E-mail: kattylalangui@gmail.com
Jaime Cordova Peralta
ORCID: https://orcid.org/0000-0002-5935-3279
Universidade Metropolitana de Santos, Brazil
E-mail: jaimecordovaperalta@gmail.com
Isaias Donizeti Silva
ORCID: https://orcid.org/0000-0001-6335-7785
Universidade de Santo Amaro, Brazil
E-mail: isaiasdonizeti@gmail.com
Letícia Alecrim de Souza
ORCID: https://orcid.org/0000-0002-3663-7746
Universidade Metropolitana de Santos, Brazil
E-mail: souzalee@yahoo.com
Caio Vinícius Gonçalves Roman-Torres
ORCID: https://orcid.org/0000-0001-9864-6894
Universidade de Santo Amaro, Brazil
E-mail: cvgrt@hotmail.com
Heloísa Fonseca Marao
ORCID: https://orcid.org/0000-0002-6128-8576
Universidade de Santo Amaro, Brazil
E-mail: heloisafonsecamarao@yahoo.com.br
Wilson Roberto Sendyk
ORCID: https://orcid.org/0000-0002-3742-1330
Universidade de Santo Amaro, Brazil
E-mail: wsendyk@prof.unisa.br
Angélica Castro Pimentel
ORCID: https://orcid.org/0000-0002-6317-6439
Universidade de Santo Amaro, Brazil
E-mail: draangelicacp@uol.com.br

Abstract
Objective: To evaluate the Microimplant-assisted Rapid Palatal Expansion (MARPE), considered an alternative to surgical interventions for disjunction of the midpalatal suture in adolescent patients and young adults with maxillary transverse deficiency. The stage of ossification of the midpalatal suture, bone quality and adequate activation protocols are factors that can influence the quantity and quality of the orthopedic separation. Methodology: This paper demonstrates the application of MARPE in an unfavorable case report, of an adult patient with total crossbite, in an advanced stage of fusion of the palatine and maxillary processes, with poverty in the posterior bone volume, in comparison with the same therapy in an adolescent at an earlier stage of sutural maturation. In both cases, after

tomographic examinations and oral scanning, the installations and recommended activation protocol were performed. These were not sufficient in the case of the adult patient, and generated side effects that, to be overcome, required changes in activations and additional maneuvers. Results: The application of MARPE may require clinical versatility to adopt differentiated protocols in relation to chronological age, bone thickness and sutural ossification stage. Conclusion: In the end, new computer tomography scans and a clinical examination showed satisfactory results in both patients. In the unfavorable case, the opening of the midpalatal suture occurred at more modest levels, but it was sufficient to correct the posterior crossbite.
Keywords: Palatal expansion technique; Orthodontic anchorage procedures; Transverse maxillary atresia; Microimplant-assisted rapid palatal expansion; Case report.

Resumo
Objetivo: Avaliar a Expansão Palatal Rápida Assistida por Microimplantes (MARPE), considerada uma alternativa às intervenções cirúrgicas para disjunção da sutura palatina mediana em pacientes adolescentes e adultos jovens com deficiência transversa maxilar. O estágio de ossificação da sutura palatina mediana, a qualidade óssea e os protocolos de ativação adequados são fatores que podem influenciar na quantidade e na qualidade da separação ortopédica. Metodologia: Este trabalho demonstra a aplicação do MARPE em um relato de caso desfavorável, de uma paciente adulta com mordida cruzada total, em estágio avançado de fusão dos processos palatino e maxilar, com pobreza no volume ósseo posterior, em comparação com a mesma terapia em uma adolescente em um estágio anterior de maturação sutural. Em ambos os casos, após os exames tomográficos e escaneamento oral, foram realizados as instalações e o protocolo de ativação recomendado. Isso não foi suficiente no caso do paciente adulto e gerou efeitos colaterais que, para serem superados, exigiram mudanças nas ativações e manobras adicionais. Resultados: A aplicação do MARPE pode exigir versatilidade clínica para adoção de protocolos diferenciados em relação à idade cronológica, espessura óssea e estágio de ossificação sutural. Conclusão: Ao final, novas tomografias computadorizadas e exame clínico mostraram resultados satisfatórios em ambos os pacientes. No caso desfavorável, a abertura da sutura palatina mediana ocorreu em níveis mais modestos, mas foi suficiente para corrigir a mordida cruzada posterior.
Palavras-chaves: Técnica de expansão palatina; Procedimentos de ancoragem ortodôntica; Mordida Cruzada; Expansão palatal rápida assistida por microimplante; Maxila; Relato de caso.

Resumen
Objetivo: evaluar la expansión palatina rápida asistida por microimplantes (MARPE), considerada una alternativa a las intervenciones quirúrgicas para la disyunción de la sutura palatina media en pacientes adolescentes y adultos jóvenes con deficiencia transversal maxilar. El estadio de osificación de la sutura mediopalatina, la calidad ósea y los protocolos de activación adecuados son factores que pueden influir en la cantidad y calidad de la separación ortopédica. Metodología: Este trabajo demuestra la aplicación de MARPE en un reporte de caso desfavorable de un paciente adulto con mordida cruzada total, en etapa avanzada de fusión de los procesos palatino y maxilar, con pobre volumen óseo posterior, en comparación con la misma terapia en un adolescente de una etapa más temprana de maduración de la sutura. En ambos casos, tras la TC y la exploración oral, se realizaron las instalaciones y el protocolo de activación recomendado. Esto no fue suficiente en el caso del paciente adulto y generó efectos secundarios que, para ser superados, requirieron cambios en las activaciones y maniobras adicionales. Resultados: La aplicación de MARPE puede requerir versatilidad clínica para adoptar protocolos diferenciados con relación a la edad cronológica, grosor óseo y estadio de osificación de la sutura. Conclusión: Al final, la nueva tomografía computarizada y el examen clínico mostraron resultados satisfactorios en ambos pacientes. En el caso desfavorable, la apertura de la sutura mediopalatina se produjo a niveles más modestos, pero fue suficiente para corregir la mordida cruzada posterior.
Palabras clave: Técnica de expansión palatina; Procedimientos de anclaje ortodóntico; Mordida Cruzada; Expansión palatina rápida asistida por microimplantes; Maxila; Reporte de un caso.

1. Introduction

Rapid maxillary expansion (RME) has proven protocols with a high success rate when applied to children with maxillary transverse deficiency. On the other hand, when the pubertal outbreak is reached, with the maturation of the suture ossification, the success of RME becomes unpredictable. In young people and adults, disjunction therapy has been more effective through surgical assistance, to avoid excessive inclination of the supporting dental elements and/or their root resorption, in addition to dehiscences and fenestrations (Gurgel, 2019; Lee et al, 2010; Choi et al, 2016).

In order to prevent such undesirable effects and optimize the expansion potential in different ages and maturation stages, MARPE (miniscrew-assisted rapid palatal expander) emerged. In this device, four miniscrews are usually installed in

the paramedian region of the palatal suture. They are produced with titanium alloy grade 5. To choose the position of the screws, careful planning with Cone Bean Computed Tomography (CBCT) of the palate region is important, so that he best bone thickness is chosen for bicortical anchorage, favoring success in the stability of miniscrews (Gurgel, 2019).

MARPE was introduced in a South Korean article that described the clinical case of an adult patient in which RME anchored in miniscrews prevented surgical disjunction (Lee et al, 2010). Sequentially, the expansion stability with MARPE was evaluated in 69 adult patients, with a maximum age of 28 years (Choi et al, 2016). With a success rate of 86.9%, the researchers stated that the failure in some patients was unclear, but it could be related to the differences in the mineralization process of the midpalatal suture.

Since then, it is assumed that the advanced maturation process of the palatal suture has been an obstacle to therapeutic success with MARPE. As a complicating factor, it is known that chronological age is not a reliable parameter for predicting suture maturation (Korbmacher et al, 2007).

The midpalatal suture morphology was classified in tomographic images of 140 individuals, between 5 and 58 years old, in stages A, B, C, D and E by Angelieri et al. (2013). Stages A and B were present up to 13 years of age. Stage C was found in individuals aged 11 to 17 years. Complete fusion of the palatal area (stage D) and also the maxillary area (stage E) was found after 11 years of age in girls. Stage D could already be seen in 23% of the boys aged between 14 and 17 years.

This article presents two case reports that exemplify the behavior of MARPE in different age groups and in different stages of sutural ossification. The complications and the means of obtaining success in the application of clinical protocols of activations are described, as well as the procedures that can be incorporated into our practice when dealing with transversal jaw deficiency through MARPE.

2. Methodology

The cases reports are a research method that uses qualitative data, collected from real events, to explore themes inserted in its own context, in this case the clinical application of a rapid maxillary expansion device, the MARPE, and its nuances clinical, both in performance and in side effects.

2.1 Ethical Considerations

Respecting the ethical principles of the Declaration of Helsinki (1964), which govern research with human beings, this work was submitted to the Ethics and Research Committee of the Universidade Metropolitana de Santos, São Paulo (Brazil) under the approval number 4.732.849, and the patients signed the term of free and informed consent for the treatment and its inclusion in scientific work.

2.2 Case Description 1

A 14-year-old girl was brought to the Postgraduate Clinic of the Dentistry College of Universidade Metropolitana de Santos (UNIMES) with complaints related to posterior crossbite, having already obtained indication from a professional for future orthognathic surgery.

The clinical examination revealed a facial pattern III with dolichofacial growth and mostly mouth breathing. The frontal analysis showed some characteristics that suggested sagittal deficiency of the maxilla, such as: tegumentary stretching, relative enlargement of the lower third of the face, narrow and underdeveloped nostrils, a straight profile, without zygomatic projection, slightly open nasolabial angle, straight and unsupported base of nasal implantation for the nasal triangle and normal chin-neck line (Figures 1, 2 and 3).

Figures 1: Extraoral photos from the front (A), profile (B) and smiling (C).

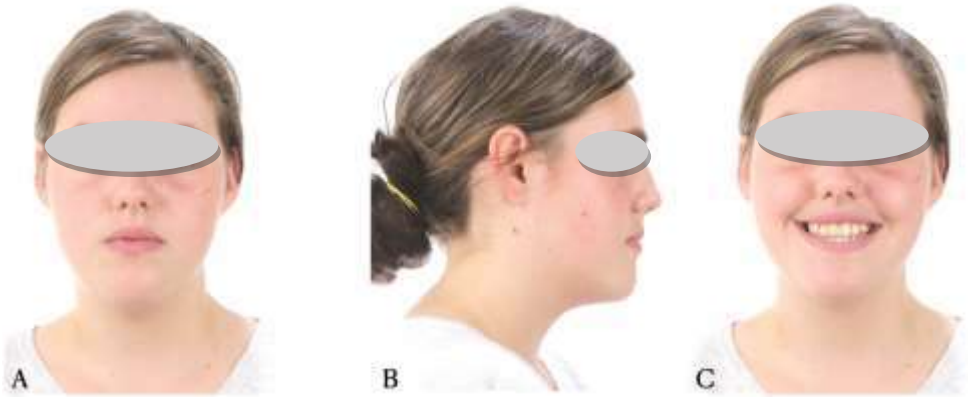

Source: Authors.

In intraoral analysis, total crossbite, anterior open bite, Class III in Angle's classification, maxillary atresia with ogival and deep palate, deviation of the lower right midline, as well as rotations and crowding in both arches were observed. The patient had gingivitis on the anterior teeth (Figures 2). The functional examination showed tongue interposition and atypical swallowing.

Figures 2: (A) Initial frontal, (B) right lateral, (C) left lateral, (D) upper occlusal and (E) lower occlusal views.

Source: Authors.

On the panoramic radiography, bone and periodontal normality, pneumatization of the maxillary sinuses and nasal turbinate hypertrophy were noted (Figure 3).

Figure 3: Initial panoramic radiography.

Source: Authors.

On lateral teleradiography (Figure 4), there was a divergent skeletal pattern of Class III (ANB = -2.64º) (SN.GoMe = 38.8º), with sagittal underdevelopment of the maxilla (Co-A = 78.3º), inclined upper incisors (1/.SN = 112.2º) and retroclination of lower incisors (/1.NB = 19.1º) and IMPA = 75.7º.

Figure 4: Teleradiography in lateral view.

Source: Authors.

Evaluation of the maturation of the midpalatal suture in the maxillary CBCT indicated stage C of ossification, according to the Angelieri et al. (2013).

The initial treatment objective was to correct the transverse deficiency of the maxilla. In the first phase, in the maxilla, a skeletal expansion should be performed by increasing the interdental distances to adjust its transverse relation. Then, dental compensation in the maxilla and mandible must be performed, through corrective orthodontic treatment, for sagittal and vertical correction aimed at obtaining the ideal occlusal relationship, function and facial harmony.

This device was chosen for the RME of the case described in spite of the literature maintaining the indication of conventional expansion, which was discarded after consulting the family explaining that, if the MARPE was successful, it could have less side effects on the teeth.

Areas of greater bone volume were chosen for the positioning of the insertion guides for orthodontic screws (Nojima et al, 2018), distal from 1st premolars and distal from 1st molars (Figure 5). Digital intraoral scanning was performed and after 3D printing of the model, MARPE was made with vestibular extensions for intra or extraoral elastics, to plan the sagittal displacement of the maxilla in a 2nd phase.

Figure 5: Initial CBCT of palate, indicating stage C of maturation in axial view; sagittal view indicating bone thickness; selection of the areas that cross the distal of the 1st premolars and 1st molars. In coronal view, areas were performed to select the miniscrews.

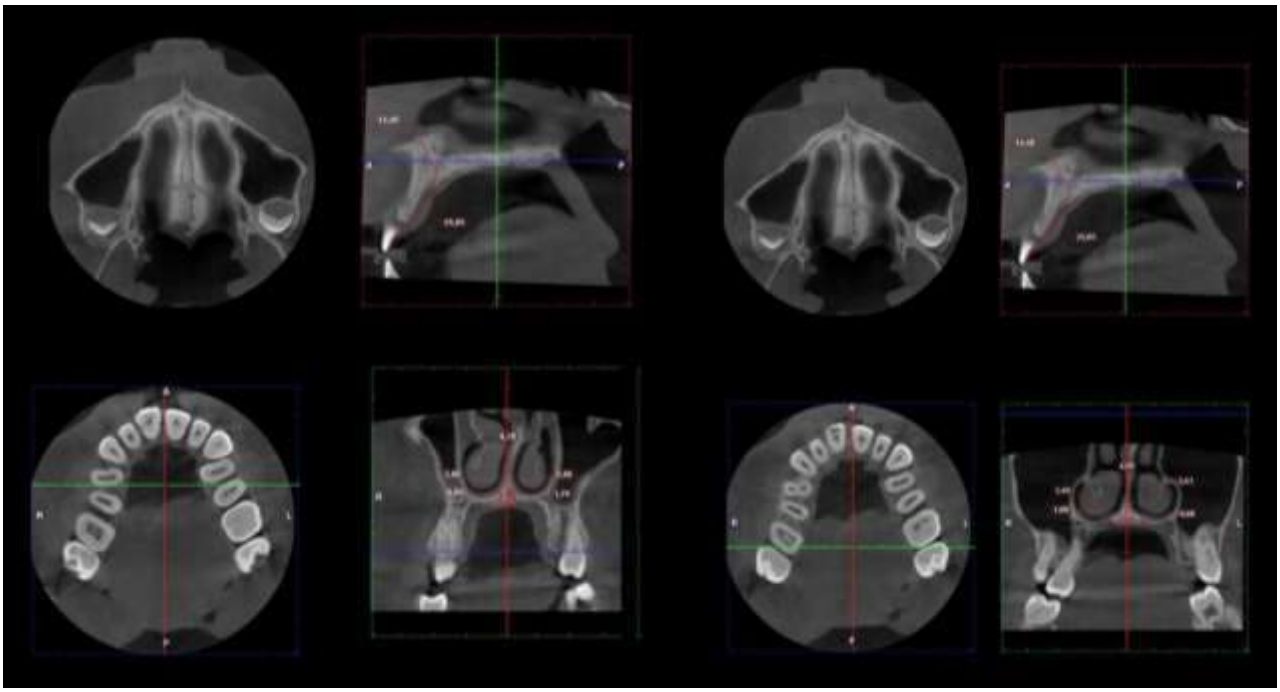

Source: Authors.

The model that was used was MARPE EX (Kika Ortodontia, Sorocaba, Brazil) with an opening of 11mm and manufactured by PecLab® (Belo Horizonte, Brazil). The molar bands welded to the rods were cemented on the 1st molars with Ortho Bite resin (FGM®). Thus, the expander was positioned on the palate for insertion of miniscrews. Maintaining asepsis, the largest palatine nerves were bilaterally anesthetized and subperiosteal infiltrative anesthesia was applied to the mucosa points below the miniscrew insertion guides in MARPE., and 3% mepivacaine was used with vasoconstrictor.

Milling was initiated by the guide holes (miniscrew passage slots) on the palate with the long 1.1mm diameter orthodontic drill of the PecLab® Surgical Kit with a 4mm deep hole, so we could avoid deviations during the insertion of the

fixing screws. This site preparation was manually done with the contra-angle activated by the handpiece inserted in the micromotor fitting.

With a MARPE PecLab® insertion wrench attached to the contra-angle, the orthodontic screws were manually installed, alternately and crossing the positions. 02 anterior units (MARPE 1.8mm long x 7mm active tip x 4mm transmucosal profile) and 02 posterior units (MARPE 1.8mm x 5mm x 4mm) were inserted. At this point, the contra-angle was replaced by the kit's surgical torquemeter and the 1.3mm diameter square MARPE digital wrench reached the final torque of 35 N.cm

The protocol that was instituted was of one activation per day (1/4 turn). The patient reported that difficulties in speaking and eating were overcome in the first days. She did not report pain and did not need to use the prescribed analgesic medication (dipyrone monohydrate 500 mg). On the 14th day, it was possible to verify the clinical evidence of some disjunction due to the presence of an interincisive diastema, as shown in Figure 6. From then on, a complete lap was performed (4/4 laps) in office and she was oriented to perform two activations per day (1/4 morning and 1/4 night) at home for another 10 days, totaling 9.5 mm of the expander opening (Table 01), which was sufficient for wide expansion.

Figure 6: Occlusal view with newly installed MARPE(A) and after the 14 days of activation of MARPE (B).

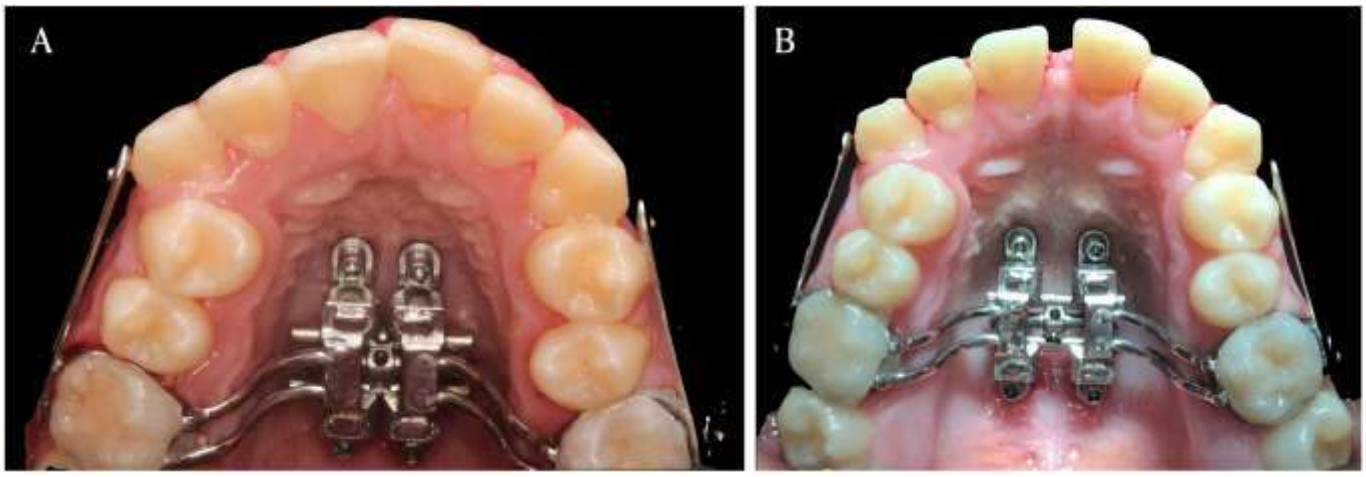

Source: Authors.

A new CBCT was requested, and a uniform maxillary disjunction was found in the axial and slightly triangular direction in the anteroposterior direction, with an opening of 4.6 mm in an area that corresponds to the distal first premolars (Figure 7). The tomography before and after MARPE show the disjunction of the midpalatal suture in frontal and occlusal views (Figure 8). Extra (Figure 9) and intraoral photos showed the success of the expansion (Figure 10).

The patient added that her breathing showed noticeable improvement, especially during physical activities. She spent 3 months with MARPE without any activation and was called to the consultation to start treatment with fixed braces. However, as gingivitis was still present, despite constant motivational guidelines, orthodontic installation was postponed, and she was accompanied for regular prophylaxis and biofilm control.

Figure 7: CBCT of the palate at the end of MARPE activations, with measurement of the opening in the distal areas of 1st premolars and mesial areas of 1st molars.

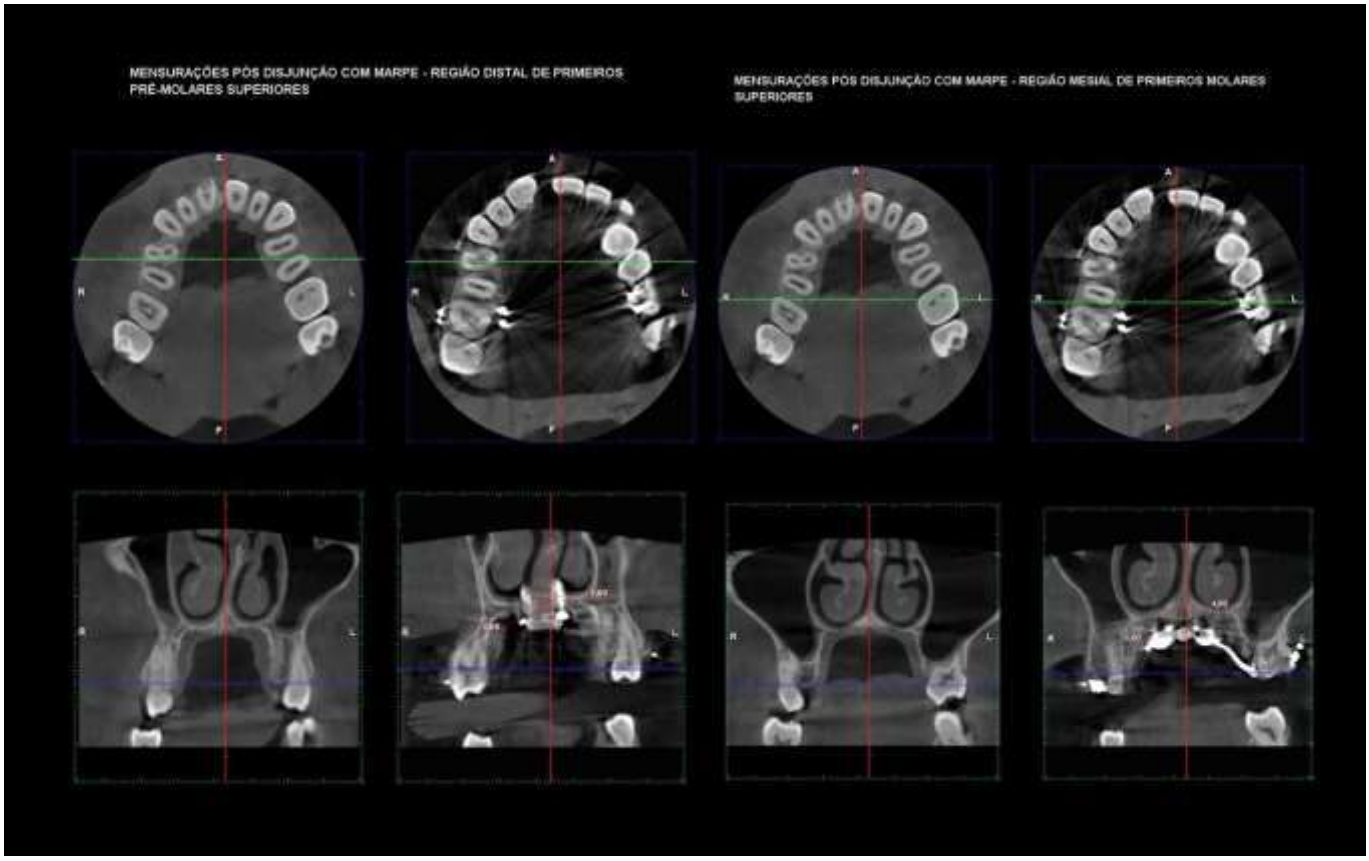

Source: Authors.

Figure 8: Computed tomography of the maxilla before and after MARPE, showing the disjunction of the midpalatal suture in frontal and occlusal views.

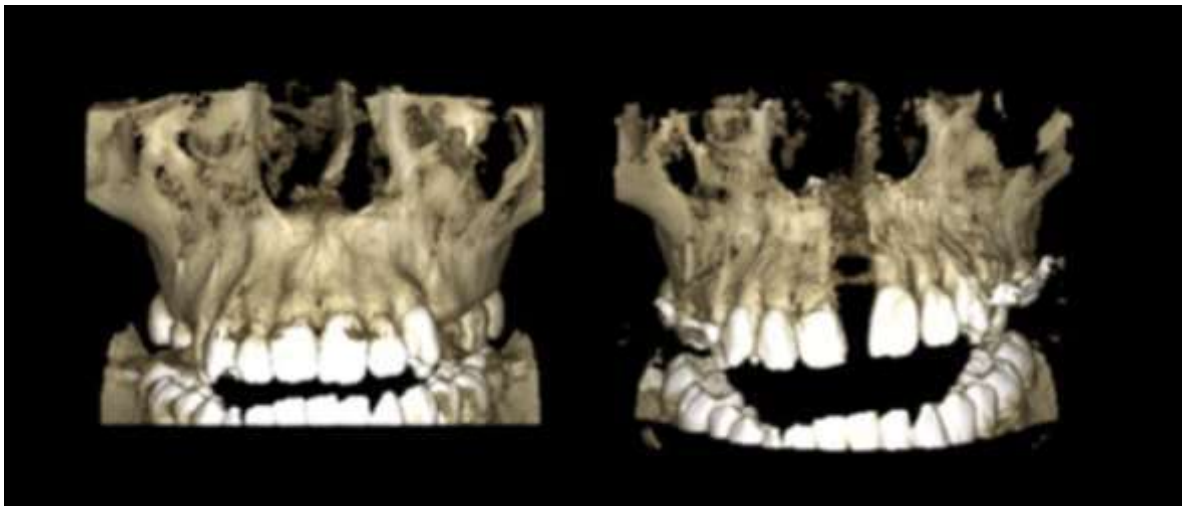

Source: Authors.

Figure 9: Extraoral photos from the front, profile and smiling.

Source: Authors

Figure 10: (A) Final frontal intraoral photo, (B). Final right lateral intraoral photo, and (C). Final left lateral intraoral photo.

Source: Authors.

2.3 Case Description 2

A 31-year-old female was seen for orthodontic treatment at the Orthodontic Clinic of the Universidade Metropolitana de Santos (UNIMES), Brazil. Her main complaint was precisely her posterior crossbite, and she complained that since adolescence she had been seeking non-surgical treatment for her dentofacial condition, without success.

The patient presented a face III pattern, with dolichofacial growth. Subjective facial analysis confirmed the diagnosis as, in profile, facial concavity, little zygomatic projection, lack of support for the nasal triangle, slightly closed nasolabial angle and inverted labial relationship were observed. As the chin-neckline seemed normal, the discrepancy between the bone bases was exclusively related to sagittal maxilla deficiency. The frontal photos indicated a functional increase in the lower third of the face, with tegumentary stretching and difficulty with passive lip sealing (Figure 11).

Figure 11: Initial extraoral photographs from the front, profile and smiling.

Source: Authors.

In the intraoral analysis, a total crossbite was found, with Angle Class III, maxillary atresia, prolonged retention of the 63 element in the arch and the palatine eruption of its successor. Crowds and gyroversions were present in the upper arch. The lower arch was expanded and with some dental alignment, except for the lingualization of the second premolars (Figure 12). In the functional examination, the patient's centric relation (CR) manipulation indicated an anterior top-to-top relationship, without any posterior contact.

Figures 12: Initial intraoral photographs from the front (A), right side (B), left side (C), upper occlusal (D) and lower occlusal (E) views.

Source: Authors.

Panoramic radiography indicated bone and periodontal normality, with the retention of the 18 element, which was

horizontalized and with its crown facing distal. The patient vehemently refused the recommendation to remove it, for fear of the surgical procedure. Cephalometric data indicated a slightly divergent skeletal pattern, with inclined upper incisors (1/.SN = 112.2º) and lower incisor retroclination (/1.NB = 19.1º) and IMPA 75.7º (Figure 13).

A CBTC of the maxilla was requested and the evaluation of the maturation of the midpalatal suture indicated stage D of ossification, when there are many fusion bridges in the maxillary bone, and complete palatal bone calcification, from the transverse palatal suture. The palate was asymmetrical and irregular, with slight deviated septum and very thin bone thickness in the posterior areas.

The treatment was planned to correct the posterior crossbite, associated with the protocol for Class III with self-ligation fixed orthodontics for dental compensation in the maxilla and mandible. To achieve the first objective, MARPE EX was planned with an 11mm opening. Have been added hooks on the molar bands for the use of Class III elastic, and a cantilever for vestibularization of the 23 palatinized element. The expander was cemented and miniscrews were installed according to the technique mentioned in the previous case, including the drills that were used, anesthesia and analgesic indication. After viewing the tomography, the distal areas of the 1st premolar and 1st molar were selected to receive the orthodontic screws (Figure 14).

Figure 13: Panoramic radiography with periapicals and initial teleradiographys.

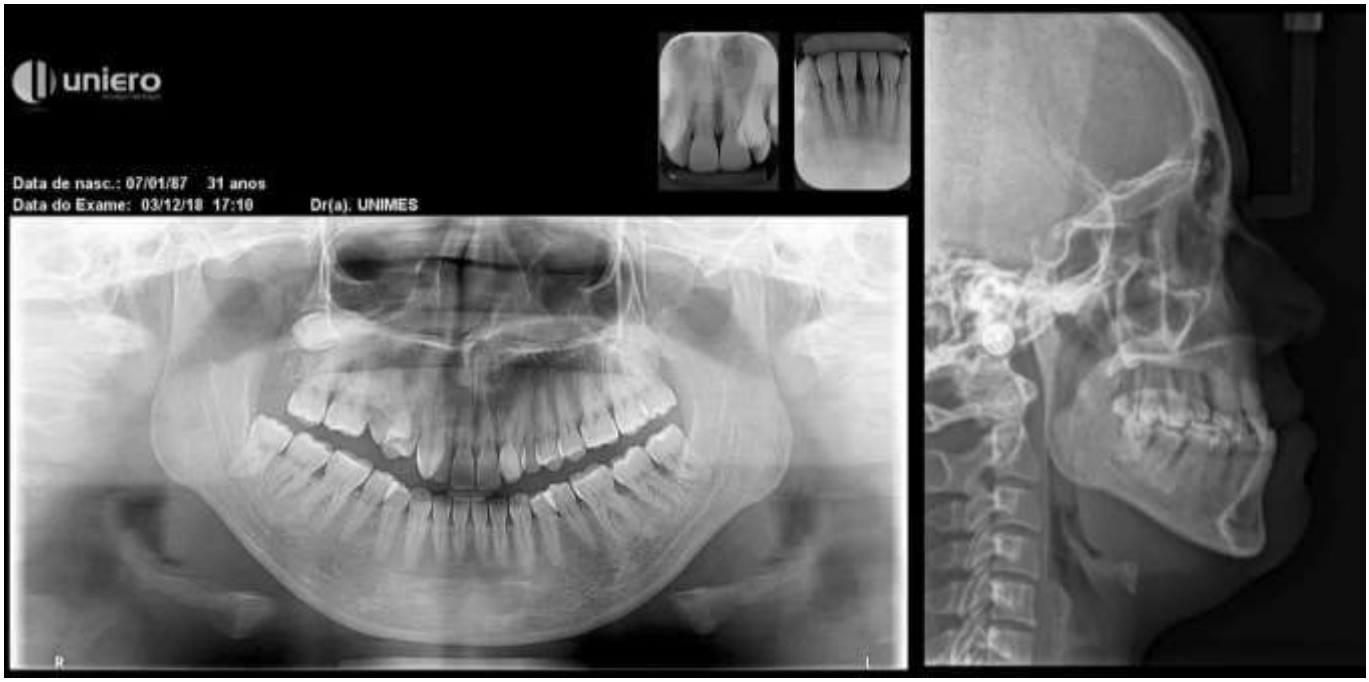

Source: Authors.

Figure 14: CBCT of palate (stage D); sagittal view indicating bone thickness, and axial view of the teeth with selection of the areas that cross the 1st premolars and 1st molars. In coronal view, the measurement of cortical bone and mucosa to select the miniscrews.

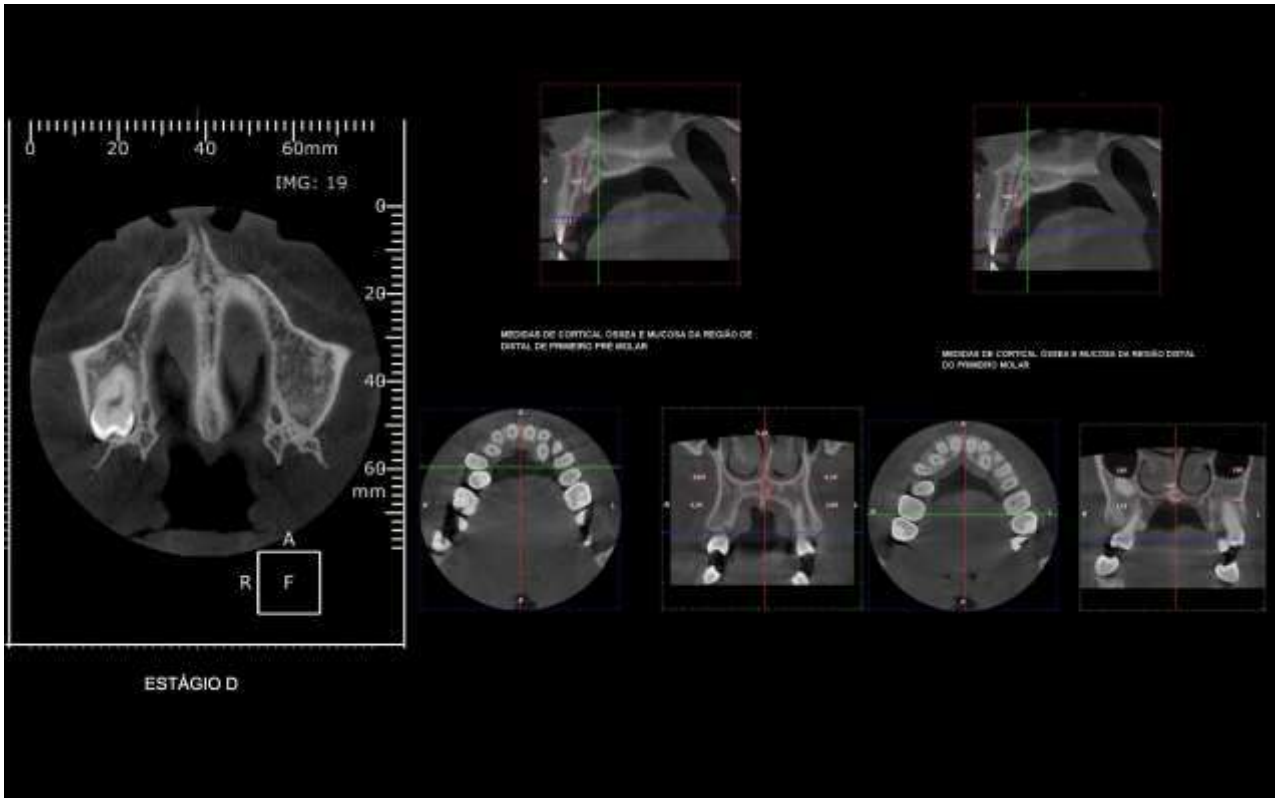

Source: Authors.

Orthodontic screws for MARPE of the PecLab® brand were installed, 02 units for the anterior region (MARPE 1.8 mm x 7 active tip x 8 mm transmucosal profile) and 02 posterior ones (MARPE 1.8 mm x 7 mm x 4 mm), torqued in 35N.cm.

A two activations per day protocol was established. In consultation after 10 days, the patient complained about the difficulty of cleaning the devices, but she did not report pain or discomfort. There was a very slight interincisive diastema and evident vestibularization of the banded molars. To study this complication, a new CBCT exam was requested. In the anterior region, the site that reached the greatest expression of expansion, 2.6 mm were measured in the buccal cortex, decreasing towards the nasal cortex (1.8 mm), in coronal section. However, in the posterior areas, the maximum distance between the sutures did not exceed 1.0 mm (Figure 15). Clinically, the crossbite was maintained.

As a result, corticopunctions of 2 to 5 mm deep in the parasutural cortex were performed and a more careful approach was initiated, with an activation per day for another 20 days, after which, the interincisive diastema was increased and the bite posterior cross correction was found (Table 01), after which, the interincisive diastema was enlarged and posterior crossbite correction was found.

Figure 15: Intermediate CBCT indicating sutural opening still at very modest levels.

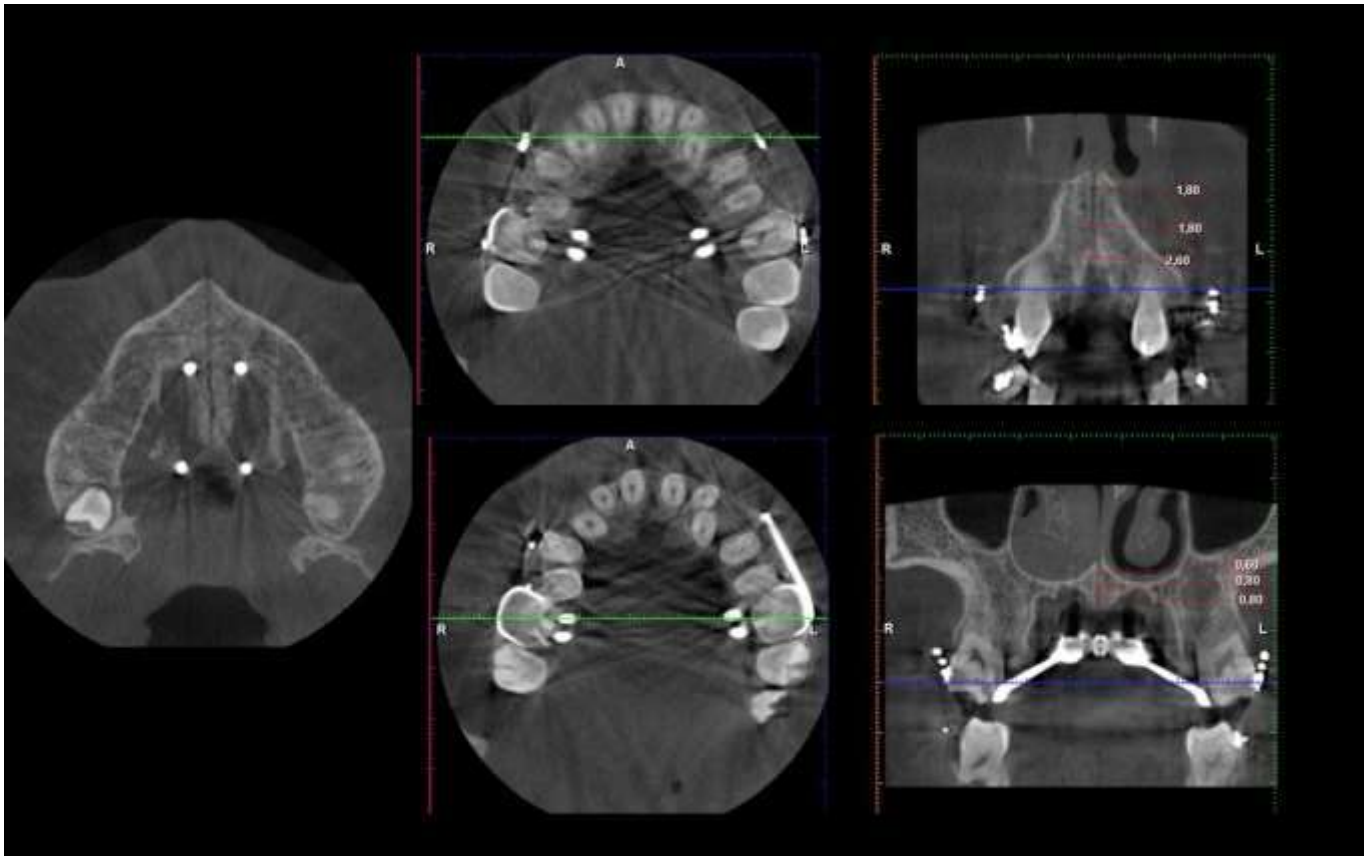

Source: Authors.

Table 1: Quantity, activation period and turning in millimeters of MARPE devices in the reported cases.

Patient	Orientation	Activations	Period	Opening MARPE
Pacient 01 Adolescent	**1ª orientation**	01/day	14 days	3,5mm
	2ª orientation	04/day	1 day	1,0mm
	3ª orientation	02/day	10 days	5,0mm
	TOTAL	38 activations	25 days	9,5mm
Pacient 02 Adult	**1ª orientação**	02/day	10 days	5,0mm
	2ª orientação	01/day	20 days	5,0 mm
	TOTAL	40 a**ctivations**	30 days	10 mm

Source: Authors.

New CT scans revealed a more uniform maxillary disjunction in the axial direction (5.4 mm in the most anterior area and 3.2 mm posteriorly). In the coronal section, it was possible to detect a more parallel opening between the nasal and buccal cortexes, reaching up to 6.2 mm of separation. In an area corresponding to the fixation of the posterior screws, 3.7 mm were measured (Figure 16). The vestibular inclination of the 1st molars was not aggravated and was maintained without cortical involvement.

Figure 16: Final CBCT indicating adequate disjunction of the midpalatal suture in (A) coronal and (B) axial views.

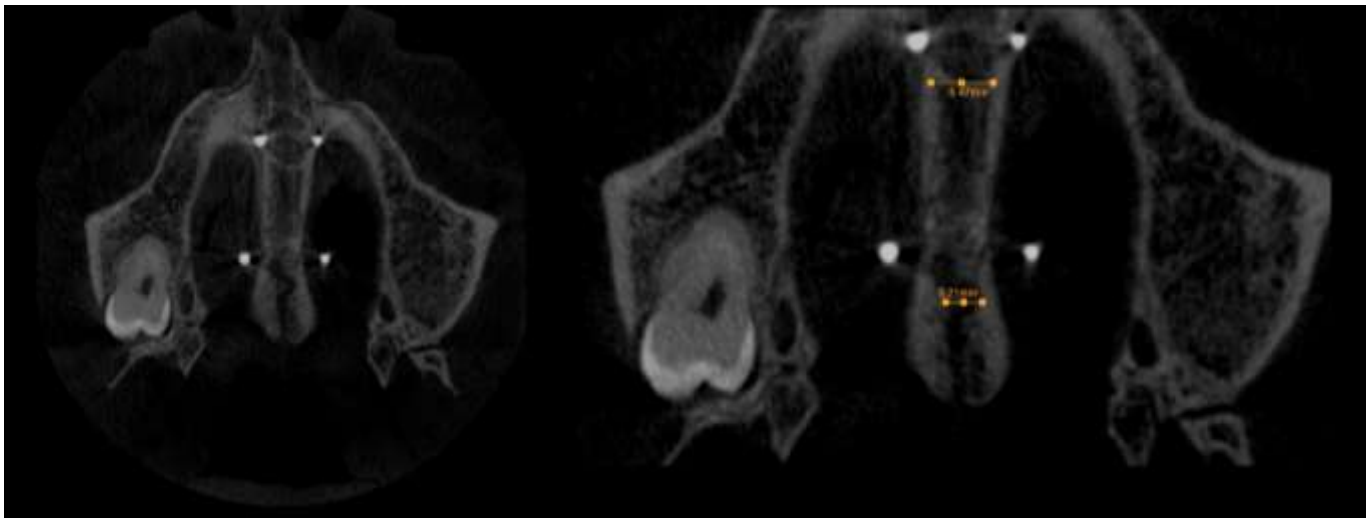

Source: Authors.

As the number of expansions was not expressed at a biological level and there was a molar inclination, it was necessary to compare the tomographic sections to confirm the suspicion of movement of the posterior miniscrews through the bone. The comparison between the intermediate and final CBCT indicated vestibular inclination of the posterior screws (Figure 17). This was checked because the initial distance between the miniscrews was of 6 mm and 5 mm were activated; in the intermediate image, almost 11 mm were observed, indicating that the failure in the disjunction probably occurred due to the displacement of the miniscrews through the bone. With the second series of activations, that were more restrained, it was possible to recover the function of MARPE and expand bone separation, as the inter-screw distance increased by the same amount as skeletal rupture.

Simultaneously with MARPE activations, was installed fixed braces, initially inferior, from 37 to 47 (with the extractions of elements 38 and 48), to initiate dentoalveolar distalization in the mandible by elastic action in a Class III vector, joining the welded hook to the bands from MARPE to the lower canines. The installed brackets were self-ligated .022" (Easy Clip/Aditek®) in the *Moderna Orto Class* III & Open Bite prescription (Quintela, 2019). In the round CuNiTi (nitinol alloy with 6% copper added) wires at 27º, the elastic that was used for 24 hours per day had a diameter of 5/16" (light), and in the rectangular wires, the same diameter was used, with medium strength. The elastic chains anchored in the MARPE cantilever brought the element 23 closer to the arch, after the extraction of 63. Limited by the molars anchored to MARPE, the other elements lined up for vestibular, like an omega effect, correcting the anterior crossbite. Figure 18 demonstrate the progression of the simultaneous treatment.

Figure 17: Distance between the posterior miniscrews after the first (10.8 mm) and second (13.8 mm) series of activations, seen in coronal section of the intermediate and final CBCT.

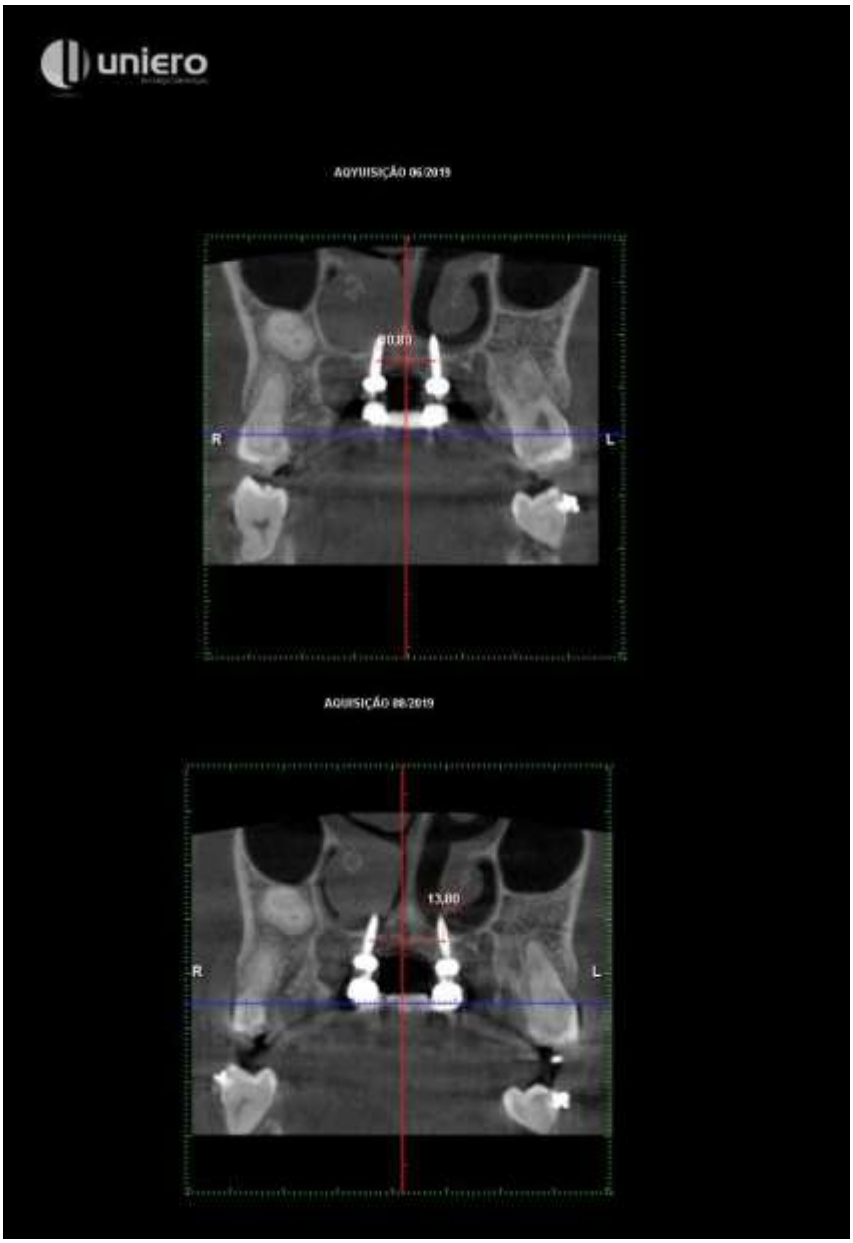

Source: Authors.

In the 3rd month, the bars and bands that connect the expander screw to the 1st molars were removed to include them in the maxillary orthodontic arch, aiming to mesialize it through the elastic action to be maintained, while the orthodontic arches gradually promoted transverse dentoalveolar remodeling (Figure 19). New panoramic radiography and teleradiography were taken (Figure 20).

Figures 18: (A) (B) (C). Evolution of fixed self-ligation orthodontic treatment, simultaneously to MARPE.

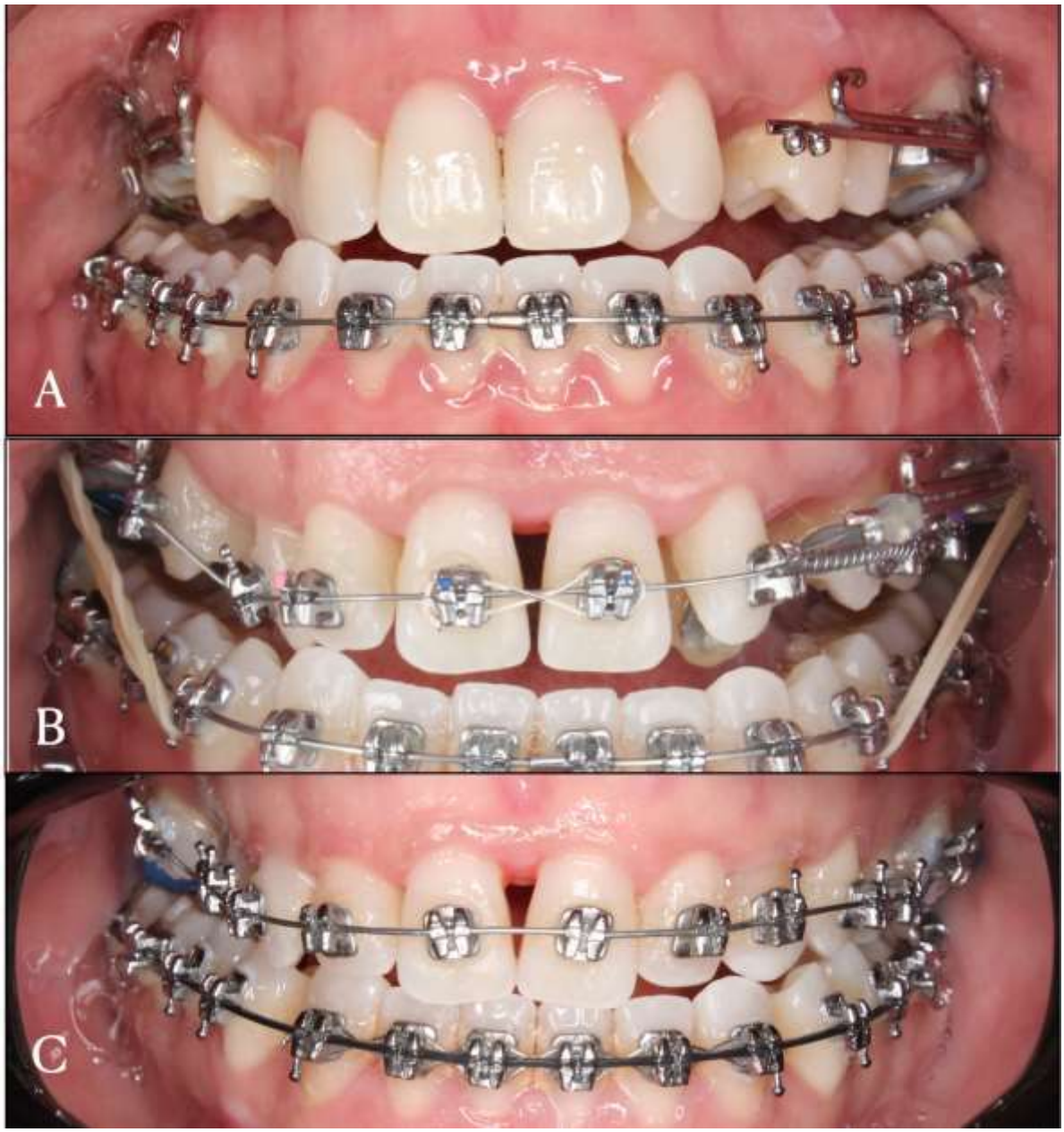

Source: Authors.

Figure 19: MARPE without bands and result of orthodontic-orthopedic treatment to correct the transverse discrepancy of the maxilla.

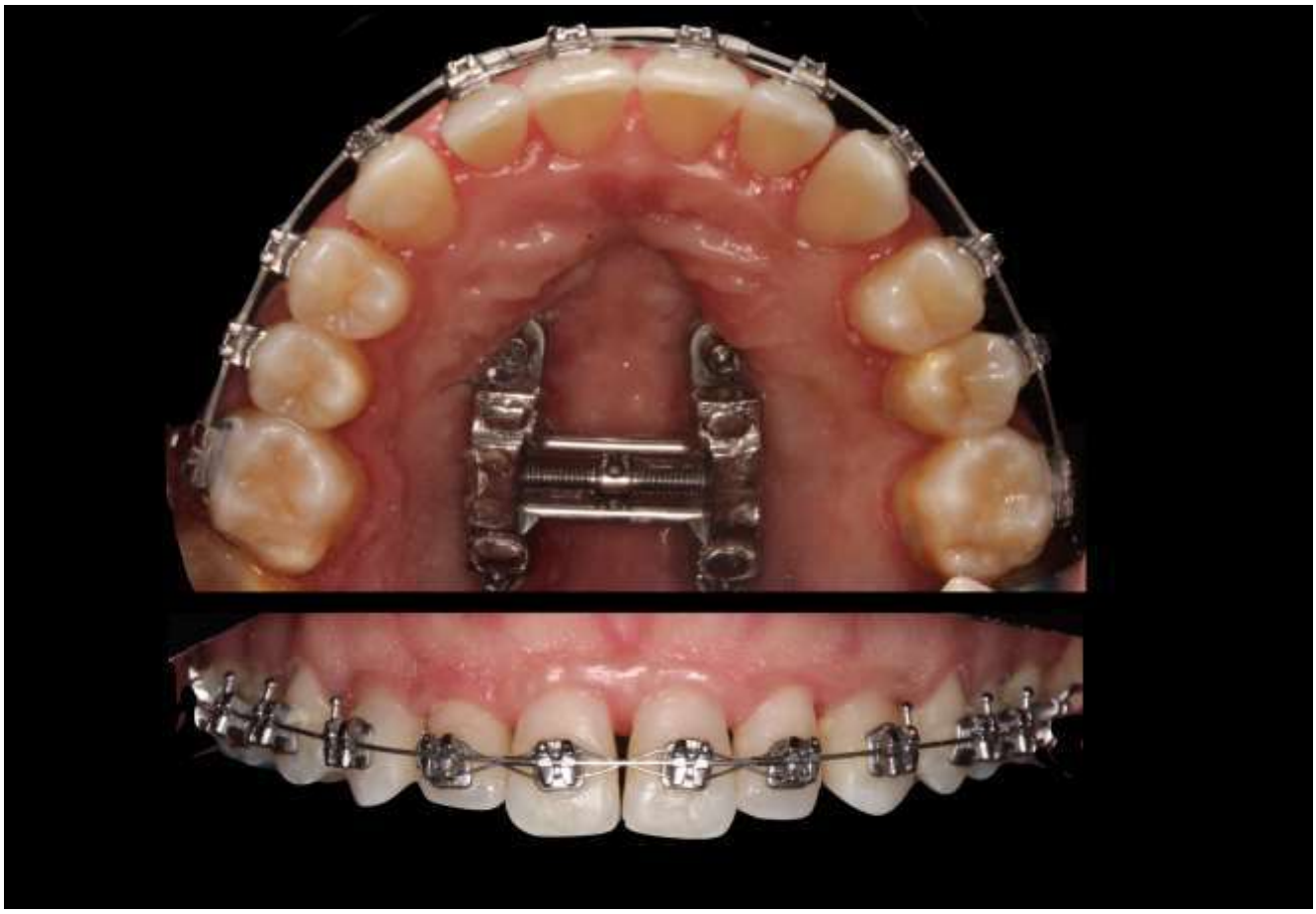

Source: Authors.

Figures 20: Final panoramic radiography (A) and teleradiography (B).

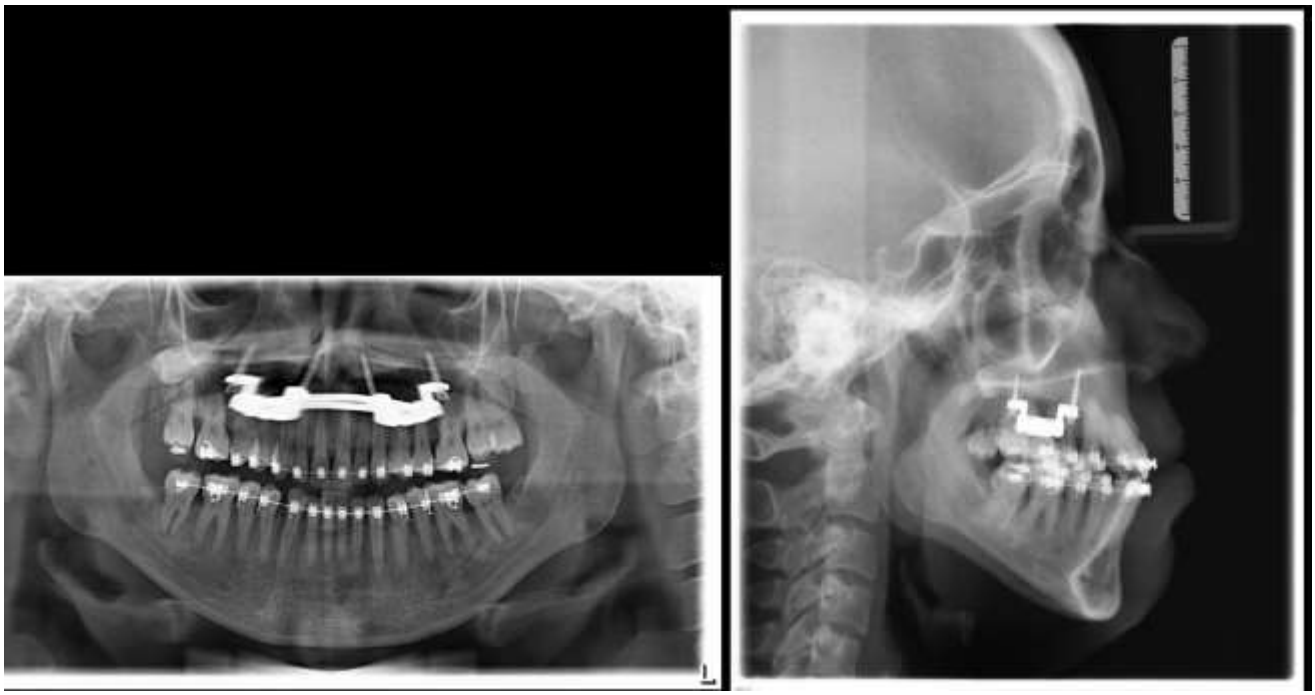

Source: Authors.

3. Discussion

MARPE was developed to avoid unwanted dental effects and obtain “pure” skeletal results in patients at the end of their growth or adults who are reluctant to the surgical procedure (Suzuki et al., 2016).

In both patients, the MARPE was chosen because it allows the accommodation of the miniscrew guides close to the palate mucosa, while the device's expansion vise is suspended. In this type of MARPE, vertical sliding extensions in an "L" shape, individually adjustable, promote better positioning of the piece on an atresic and/or asymmetrical palate.

It is already known that the progression of sutural fusion results in a gradual increase in the rigidity of the facial skeleton by the Grünheid et al. (2017) and Angelieri et al. (2017), and the predictions of success or failure of conventional RME can be directly related to this process (Rossi et al., 2009). For this reason, surgically assisted rapid palatal expansion (SARPE) has been a treatment option to overcome biomechanical limitations.

In the case reports shown in this article, the maturation of the palatal suture was verified using already validated methods that defined fusion stages from A to E. In the adolescent patient, CBCT seemed to indicate stage C as the cut appearance of the high-density suture line was verified, indicating interdigitation. In the adult patient, there was already complete fusion in the palatine bone, with no evidence of continuity of the median suture after the transverse palatal suture, indicating Angelieri's stage D.

The choice of MARPE in the adolescent (patient 01) was due to a safety criterion for RME, in which conventional fixed expanders are used only during childhood, when it is known that the desired orthopedic effect is inevitable. From adolescence onwards, the success of the disjunction becomes unpredictable (Silva Filho et al., 2013) and can produce more undesirable effects as the bone skeleton gets more mature. Even so, many professionals perform conventional RME in adolescents, considering its simplicity and, obviously, its non-invasive characteristics.

In a three-dimensional study on finite elements by Seong et al (2018), it was found that excessive stress can be concentrated on the vestibular cortex with conventional RME, while with MARPE, maximum stress was observed around the miniscrews.

If not treated adequately, maxillary atresia can result in occlusal, speech-language, swallowing, periodontal and gingival problems, as well as joint and muscle function disorders, with functional deviation of the mandible that can progress to asymmetric mandibular growth (Aloufi et al., 2012; McNamara et al, 2015). In addition, post-expansion effects of MARPE treatment can lead to air resistance resulting from the narrowing of the nasal cavity and an increase in nasal cavity and nasopharyngeal volume (Alexander, Schroeder; 2013) what can be an etiological factor of obstructive sleep apnea syndrome (OSAS) (Machado et al., 2018). In the treatment of the adolescent patient, no objective breath test was performed. However, it is worth mentioning the patient's perception of her inspiratory quality, after an effective disjunction with MARPE, including a reduction in tiredness and shortness of breath during regular physical activity. In the study of Garcez et al. (2019) was evaluated changes in inspiratory strength after MARPE, skeletal changes resulted in improvement in nasal and oral flow.

Regarding the adult patient (patient 02), this is a therapeutic proposal that corresponds to the needs of a population that is in a therapeutic limbo. Approximately 30% of adult orthodontic patients have already been found to have transverse maxillary deficiency related to posterior crossbite. It is known that most adults have midpalatal sutures fused in the palate (stage D) and/or in the maxillary bones (stage E), which would indicate the need for treatment by SARPE (Angelieri et al., 2017). However, in the case reported, MARPE was successful despite the complications that the literature related to its chronological age, the advanced stage of sutural maturation and the deficient bone volume on the palate. In contrast, the expression of the disjunction was lower than that seen in patient 01 and the dental repercussions on the supporting molars are symptoms that suggested that the miniscrews have moved through the thin bone thickness in the patient’s posterior palate.

CBCT confirmed this suspicion by showing a greater distance between miniscrews, unrelated to bone separation. Therefore, the miniscrews “walked on the bone”, tearing it, and moving the molars in the buccal direction.

Ideally, the expander body should be placed as posteriorly as possible in patient 02, aiming at a more parallel opening. However, tomographic planning contraindicated this position due to the thin thickness of the palate in the terminal areas. This limitation certainly had an impact on the "V" suture opening (wider in the anterior region) in the adult patient, as also occurs in conventional RME.

Researchers have expressed concerns about the importance of dealing with the increased resistance of the posterior bones near the palate (Matsuyama et al, 2014; MacGinnis et al., 2014). On the other hand, severe deviated septum and little bone thickness in the palatal region could compromise and even make MARPE's success unviable (André, 2018).

In the experience with the adult patient, realizing that a greater transverse movement of the posterior miniscrews, accompanied by molar buccalization were happening, it was decided to proceed with a modified activation protocol (Brunetto et al., 2017). Although these authors suggested, there are no randomized clinical trials, based on more than 100 patients who were observed for 15 years, that activation can be reduced to once a day after the appearance of the interincisive space, reducing the force on miniscrews and favoring its dissipation over the bone, in accordance with the adoption of measures to work on thin posterior bone. In contrast, MacGinnis et al. (2014) applied the activation protocol that is proposed in the literature of 2/4 activation per day, and ensured that, 1) in ideal terms, there is no tooth displacement during the disjunction with MARPE, and 2) if the palatal suture is fused (Stages D and E of Angelieri), the activation force does not dissipate to the adjacent structures, as the palate would be able to withstand the lateral forces produced by the expanding screw.

However, in patient 02, a possible excess of activation force associated with little bone thickness prevented “pure orthopedic movement”, as said Suzuki et al. (2016). Accordingly, the decrease in the amount of daily activation of the expander vise may have been essential to unravel the skeletal bite in this patient, while the action of the self-ligation system has provided alignment, leveling and dentoalveolar remodeling by posterior transversal adaptation.

When comparing the cases, table 02 indicates that, in summary, the adolescent patient needed less time and fewer activations to achieve sufficient opening to correct the posterior crossbite, decreasing one millimeter in the posterior direction, indicating a slightly triangular opening. The adult patient, on the other hand, needed more time and more activations, in addition to more procedures, to achieve an excellent opening, but more triangular and with greater buccal movement of the supporting molars.

Table 2: Measurement of palatal disjunction achieved in different areas in the reported cases.

Coronal View of CBCT post-activacion MARPE Anteroposterior direction		
Areas of best disjunction	Pacient 01 (adolescent)	Pacient 02 (adult)
Distal of 1st premolars	4,6 mm	6,4 mm
Mesial of 1st molars	4,0 mm	5,4 mm
Distal of 1st molars	4,2 mm	3,7 mm
Distal of 2st molars	3,6 mm	3,2 mm

Source: Authors.

The high sutural bone density limits conservative RME, and certainly imposes difficulties on the success of MARPE, since 50% of patients in their 30s have not responded with opening of the midpalatal suture in a recent study by Shin et al (2019). Even so, MARPE represents the opening of a therapeutic path that “goes beyond the limits of Orthodontics” (Gurgel, 2019).

4. Conclusion

In the reported cases, MARPE was successful in correcting transverse maxillary deficiency, with the opening of the midpalatal suture being more expressive in the adolescent than in the adult patient. The use of this device may require clinical versatility to adopt differentiated protocols in relation to chronological age, bone thickness and sutural ossification stage to control side effects that, to a greater or lesser extent, determined therapeutic success.

We recommend that future research be carried out, especially in order to present all new elements that, incorporated into MARPE or its protocol, result in greater capacity for palatal disjunction in advanced stages of suture ossification.

References

Aloufi, F., Preston, C. & Zawawi, K. (2012). Changes in the Upper and Lower Pharyngeal Airway Spaces Associated with Rapid Maxillary Expansion. *ISRN Dentistry*;1-5.

André, C. Análise tomográfica para a técnica MARPE. (2018). *Revista Clínica de Ortodontia Dental Press*.17(4):50-53.

Angelieri, F., Cevidanes, L., Franchi, L., Gonçalves, J., Benavides, E. & Mc Namara Jr, J (2013). Midpalatal suture maturation: Classification method for individual assessment before rapid maxillary expansion. *American Journal Orthodontic and Dentofacial Orthopedic*; 144(5):759-769.

Angelieri, F., Franchi, L., Cevidanes, L., Bueno-Silva, B. & Mc Namara Jr., J. (2016) Prediction of rapid maxillary expansion by assessing the maturation of the midpalatal suture on cone beam CT. *Dental Press Journal Orthodontic*; 21(6):115-125.

Angelieri, F., Franchi, L., Cevidanes, L., Gonçalves, J., Nieri, M. & Wolford L et al. Cone beam computed tomography evaluation of midpalatal suture maturation in adults. *Internacional Journal Oral Maxillofacial Surgeous.* 2017; 46(12):1557-1561.

Brunetto, D. P., Sant'Anna, E. F., Machado, A. W. & Moon, W. (2017) Non-surgical treatment of transverse deficiency in adults using microimplant-assisted Rapid Palatal Expansion (MARPE). *Dental Press Journal Orthodontic.* 22(1):110-25.

Choi, S., Shi, K., Cha. J., Park, Y., & Lee, K (2016): Nonsurgical miniscrew-assisted rapid maxillary expansion results in acceptable stability in young adults. *Angle Orthodontic*. 86(5):713-720.

Garcez, A., Suzuki, S., Storto, C., Cusmanich, K., Elkenawy, I. & Moon, W. (2019). Effects of maxillary skeletal expansion on respiratory function and sport performance in a para-athlete – A case report. *Physical Therapy Sport*. 36:70-77.

Grünheid, T., Larson, C., & Larson, B. (2017): Midpalatal suture density ratio: A novel predictor of skeletal response to rapid maxillary expansion. *American Journal Orthodontic and Dentofacial Orthopedic*; 151(2):267-276.

Gurgel, J.A.: *Marpe: Expandindo os limites da Ortodontia*. Maringá: Editora Dental Press, 2019.

Korbmacher, H., Schilling, A., Püschel, K., Amling, M. & Kahl-Nieke, B (2007). Age-dependent Three-dimensional Microcomputed Tomography Analysis of the Human Midpalatal Suture. *Journal of Orofacial Orthopedics / Fortschritte der Kieferorthopädie*. 68(5):364-376.

Lee, K.J., Park, Y.C., Park, J.Y. & Hwang, W.S. (2010): Miniscrew-assisted nonsurgical palatal expansion before orthognathic surgery for a patient with severe mandibular prognathism. *American Journal Orthodontic and Dentofacial Orthopedic*; 137:830-839.

MacGinnis, M., Chu, H., Youssef, G., Wu, K., Machado, A. & Moon, W. (2014). The effects of micro-implant assisted rapid palatal expansion (MARPE) on the nasomaxillary complex — a finite element method (FEM) analysis. *Prognostic Orthodontic*. 15(1).

Machado, A., Crespo, A. & Pauna, H. (2018). Rapid maxillary expansion in pediatric patients with obstructive sleep apnea: current and future perspectives. *Sleep Medicine*. 7-8.

Matsuyama, Y., Motoyoshi, M., Tsurumachi, N. & Shimizu, N. (2014). Effects of palate depth, modified arm shape, and anchor screw on rapid maxillary expansion: a finite element analysis. *European Journal Orthodontic.* 37(2):188-193.

McNamara Jr., Lione, R., Franchi, L., Angelieri, F., Cevidanes, L. & Darendeliler, M. et al. (2015). The role of rapid maxillary expansion in the promotion of oral and general health. *Prognostic Orthodontic*; 16(1).

Nojima, L. I., Nojima, M. C. G, Cunha, A. C., Guss, N. O. & Sant'Anna, E. F (2018). Mini-implant selection protocol applied to MARPE. *Dental Press Journal Orthodontic.;* 23(5):93-101.

Rossi, R., Araújo, M. & Bolognese, A. (2009): Expansão maxilar em adultos e adolescentes com maturação esquelética avançada. *Revista Dental Press de Ortodontia e Ortopedia Facial*;14(5):43-52.

Seong, E., Choi, S., Kim, H., Yu, H., Park, Y. & Lee, K. (2018). Evaluation of the effects of miniscrew incorporation in palatal expanders for young adults using finite element analysis. *Korean Journal Orthodontic*; 48(2):81.

Shin, H., Hwang, C., Lee, K., Choi, Y., Han, S. & Yu, H. (2019). Predictors of midpalatal suture expansion by miniscrew-assisted rapid palatal expansion in young adults: A preliminary study. *Korean Journal Orthodontic*;49(6):360.

Silva Filho, O., Garib, D. & Lara, T. (2013) *Ortodontia interceptiva: protocolo de tratamento em duas fases.* Editora Artes Médicas.
Suzuki, S. S., Braga, L. S. F., Fujii, D. N., Moon, W. & Suzuki, H. (2018). Corticopuncture Facilitated Microimplant-Assisted Rapid Palatal Expansion. *Case Reports in Dentistry*. 12. https://doi.org/10.1155/2018/1392895.

Suzuki. H., Moon, W., Pevidente, L. H., Suzuki, S. S., Garcez, A. S. & Consolaro, A. Expansão rápida da maxila assistida com mini-implantes MARPE: em busca de um movimento ortopédico puro. *Revista Clínica de Ortodontia Dental Press*. 2016;15(2) 100-108.