

**UNIVERSIDADE SANTO AMARO**  
**CURSO DE MEDICINA**

**Declaração de entrega do Trabalho de  
Conclusão de Curso**

Declaro que o trabalho intitulado **RELEVÂNCIA DA CATARATA, GLAUCOMA E RETINOPATIAS SECUNDÁRIAS AO USO DE CORTICOSTERÓIDES EM PACIENTES COM PATOLOGIAS OCULARES, DERMATOLÓGICAS, REUMATOLÓGICAS, NEUROLÓGICAS E RESPIRATÓRIAS** realizado pela aluna Fernanda Perez Cardim está apto para entrega, apresentação e avaliação das bancas nomeadas.

Professora Dra. Antonieta Antunes Pereira Minello

Assinatura do Orientador do Trabalho

**SÃO PAULO**

**2025**

**UNIVERSIDADE SANTO AMARO**  
**CURSO DE MEDICINA**

**Fernanda Perez Cardim**

**RELEVÂNCIA DA CATARATA, GLAUCOMA E RETINOPATIAS  
SECUNDÁRIAS AO USO DE CORTICOSTERÓIDES EM PACIENTES  
COM PATOLOGIAS OCULARES, DERMATOLÓGICAS,  
REUMATOLÓGICAS, NEUROLÓGICAS E RESPIRATÓRIAS**

**São Paulo**

**2025**

**Fernanda Perez Cardim**

**RELEVÂNCIA DA CATARATA, GLAUCOMA E RETINOPATIAS  
SECUNDÁRIAS AO USO DE CORTICOSTERÓIDES EM PACIENTES  
COM PATOLOGIAS OCULARES, DERMATOLÓGICAS,  
REUMATOLÓGICAS, NEUROLÓGICAS E RESPIRATÓRIAS**

Trabalho de Conclusão de Curso apresentado ao Curso de Medicina da Universidade Santo Amaro – UNISA, como requisito parcial para obtenção do título Bacharel em Medicina.

Orientador: Professora Dra. Antonieta Antunes Pereira Minello

**São Paulo**

**2025**

C258r

Cardim, Fernanda Perez

Relevância da catarata e glaucoma secundários ao uso de corticosteróides em pacientes com patologias oculares, dermatológicas, reumatológicas, neurológicas e respiratórias / Fernanda Perez Cardim. - São Paulo, 2025.

61 p.

Monografia (Graduação em Medicina) – Universidade Santo Amaro, 2025. Orientadora: Prof.<sup>a</sup> Dra. Antonieta Antunes Pereira Minello.

Bibliografia incluída

1. Catarata. 2. Glaucoma. 3. Retina. 4. Corticosteróides. 5. Alterações Sistêmicas. I. Minello, Antonieta Antunes Pereira. II. Universidade Santo Amaro. III. Título.

CDD 617.7

**Fernanda Perez Cardim**

**RELEVÂNCIA DA CATARATA, GLAUCOMA E RETINOPATIAS  
SECUNDÁRIAS AO USO DE CORTICOSTERÓIDES EM PACIENTES  
COM PATOLOGIAS OCULARES, DERMATOLÓGICAS,  
REUMATOLÓGICAS, NEUROLÓGICAS E RESPIRATÓRIAS**

Trabalho de Conclusão de Curso apresentado ao Curso de Medicina da Universidade Santo Amaro – UNISA, como requisito parcial para obtenção do título Bacharel em Medicina.

Orientadora: Professora Dra. Antonieta Antunes Pereira Minello

São Paulo, 12 de dezembro de 2025

**Banca Examinadora**

Professora Dra. Antonieta Antunes Pereira Minello

Orientador

Prof. Me. Vinícius Eduardo Pimentel

Avaliador

Prof. Dr. João Paulo Assis

Avaliador

**Conceito Final**

---

## DEDICATÓRIA

Dedico este trabalho às pessoas que caminharam ao meu lado nos dias mais longos desta jornada, que me acolheram nos momentos de incerteza e que celebraram conosco cada pequena vitória. A minha família e amigos, que dividiram conversas comigo, ofereceram força quando faltou a minha e permaneceram presentes com gestos sinceros, deixo aqui a minha gratidão.

## **AGRADECIMENTOS**

Agradeço primeiramente os professores e coordenadores do curso de medicina da UNISA pelo conhecimento que foi disponibilizado, o tempo e paciência.

Agradeço, à minha orientadora Professora Dra. Antonieta Minello pela orientação, seu conhecimento e todo apoio a este estudo.

Agradeço meus pais e irmãos por terem me dado todo apoio e conhecimento, e terem me dado a chance de realizar meu sonho de ser médica.

Agradeço meus amigos e meu namorado por todo incentivo e apoio durante essa jornada, todo conhecimento e ajuda para concluir esta etapa tão importante da minha vida.

Agradeço a todos os meus professores de pesquisa que disponibilizaram seu tempo e simpatia para me ajudar a concluir este trabalho.

## RESUMO

**INTRODUÇÃO:** O glaucoma é uma neuropatia óptica crônica definida pela degeneração progressiva do nervo óptico, sendo a pressão intraocular elevada como seu maior fator de risco. Dentre seus tipos, destaca-se o glaucoma secundário ou corticogênico, o qual, juntamente com a catarata e as retinopatias, constituem um relevante problema de saúde pública, devido à sua associação com o uso de glicocorticoides. Estes fármacos, amplamente utilizados por suas propriedades anti-inflamatórias no tratamento de patologias oculares (conjuntivite alérgica, casos cirúrgicos, oclusão de veia central da retina, edema de mácula e uveíte), dermatológicas (alopecia, dermatite atópica), reumatológicas (lúpus eritematoso sistêmico e artrite reumatoide), neurológicas (hérnias lombares e tumores cerebrais) e respiratórias (bronquite e asma), são um prevalente fator iatrogênico de risco para o aumento da pressão intraocular e opacidade do cristalino. O presente trabalho analisa a correlação entre o uso de corticosteroides e o desenvolvimento destas afecções oculares. A análise foca nos mecanismos morfofisiológicos e bioquímicos, como a deposição de material na rede trabecular e modificações na expressão proteica do cristalino. Estas levam à drenagem deficiente do humor aquoso e à perda de transparência do cristalino e fatores que alteram o epitélio pigmentar da retina. O estudo da incidência, implicações clínicas e fatores de risco nestes grupos de pacientes é fundamental para o entendimento desta correlação e para o desenvolvimento de estratégias de manejo, controle e prevenção, visando aprimorar a exploração de tratamentos alternativos e diminuir os riscos à saúde ocular.

**OBJETIVO:** Analisar a relevância da ocorrência de catarata e/ou glaucoma e/ou retinopatias, secundárias ao uso de corticosteroides em pacientes portadores de patologias oculares, dermatológicas, reumatológicas, neurológicas e respiratórias, identificar os principais mecanismos fisiopatológicos envolvidos e explorar tratamentos alternativos para a minimização de problemas adjacentes.

**METODOLOGIA:** O presente estudo foi baseado em uma pesquisa de análise qualitativa, em forma de revisão narrativa da literatura, para discussão de dados científicos disponíveis sobre a relevância da catarata, glaucoma e retinopatias secundárias ao uso de corticosteroides em pacientes com patologias oculares, dermatológicas, reumatológicas, neurológicas e respiratórias. A pesquisa foi conduzida nas bases de dados LILACs, *SciELO*, *PubMed* e Google Acadêmico. Foram utilizados descritores como "corticoides", "glaucoma", "catarata", "retinopatias" e termos relacionados às doenças investigadas, usando o operador booleano "AND".

**RESULTADOS E DISCUSSÃO:** Diante de uma análise em forma de tabela dos 27 artigos pesquisados, foi revelado que os corticosteroides podem induzir glaucoma ao ativar a via do *TGFβ2*, que por sua vez causa acúmulo de matriz na malha trabecular e conseqüente aumento da pressão intraocular (PIO). A dexametasona é um fármaco frequentemente citado pelos artigos. Também há uma possível susceptibilidade genética (via *ANRIL/p15*) relacionada ao glaucoma. Paralelamente, o uso crônico desta classe medicamentosa está consistentemente associado ao desenvolvimento de catarata subcapsular posterior devido a alterações metabólicas no cristalino. Contudo, os artigos mencionados não revelaram resultados unânimes. Além disso, foi constatada uma relação entre os efeitos observados e a via de administração em conjunto com a dose aplicada, evidenciando o risco cumulativo e dose-dependente. A discussão ressalta que, dado o desafio clínico de pacientes que dependem cronicamente desses medicamentos, é essencial a busca de alternativas terapêuticas para prevenir danos irreversíveis. Do mesmo modo, poucos estudos elucidaram a utilização de métodos alternativos para o tratamento dessas doenças. **CONCLUSÃO:**

O glaucoma, a catarata e as retinopatias induzidas por corticosteroides configuram um desafio clínico significativo, afetando grupos vulneráveis que utilizam estes fármacos de forma crônica, como aqueles com enfermidades oculares, dermatológicas, reumatológicas, neurológicas e respiratórias. A análise da literatura evidencia a necessidade de estudos adicionais para fundamentar estratégias de manejo personalizadas e alternativas. Para a prevenção destas comorbidades, torna-se indispensável o monitoramento oftalmológico periódico de pacientes em uso prolongado ou com predisposições genéticas. A prática clínica deve priorizar a utilização da menor dose eficaz, avaliar o perfil de suscetibilidade individual, e considerar alternativas terapêuticas, considerando os 6 pilares da medicina do estilo de vida e sempre sob uma abordagem multidisciplinar integral para otimizar o balanço risco-benefício.

**Palavras-chave:** Catarata. Glaucoma. Retinopatias. Corticosteróides. Alterações Sistêmicas.

## ABSTRACT

**INTRODUCTION:** Glaucoma is a chronic optic neuropathy defined by the progressive degeneration of the optic nerve, with elevated intraocular pressure being its greatest risk factor. Among its types, secondary or corticosteroid-induced glaucoma stands out, which, along with cataracts and retinopathies, constitutes a significant public health problem due to its association with the use of glucocorticoids. These drugs, widely used for their anti-inflammatory properties in the treatment of ocular conditions (allergic conjunctivitis, surgical cases, central retinal vein occlusion, macular edema, and uveitis), dermatological conditions (alopecia, atopic dermatitis), rheumatological conditions (systemic lupus erythematosus and rheumatoid arthritis), neurological conditions (lumbar hernias and brain tumors), and respiratory conditions (bronchitis and asthma), are a prevalent iatrogenic risk factor for increased intraocular pressure and lens opacity. The present study analyzes the correlation between corticosteroid use and development of these eye conditions. The analysis focuses on morphophysiological and biochemical mechanisms, such as the deposition of material in the trabecular meshwork and changes in the protein expression of the lens. These lead to impaired aqueous humor drainage and loss of lens transparency, as well as factors that affect the retinal pigment epithelium. Studying the incidence, clinical implications, and risk factors in these patient groups is essential for understanding this correlation and for developing management, control, and prevention strategies aimed at improving the exploration of alternative treatments and reducing risks to eye health.

**OBJECTIVE:** Analyze the relevance of the occurrence of cataracts and/or glaucoma and/or retinopathies secondary to corticosteroid use in patients with ocular, dermatological, rheumatological, neurological, and respiratory pathologies, identify the main pathophysiological mechanisms involved, and explore alternative treatments for the minimization of adjacent problems. **METHODOLOGY:** The present study was based on a qualitative analysis research, in the form of a narrative literature review, to discuss available scientific data on the relevance of cataract, glaucoma, and retinopathies secondary to the use of corticosteroids in patients with ocular, dermatological, rheumatological, neurological, and respiratory pathologies. The research was conducted in the databases LILACs, SciELO, PubMed, and Google Scholar. Descriptors such as "corticosteroids," "glaucoma," "cataract," "retinopathies," and terms related to the diseases investigated were used, applying the Boolean operator "AND." **RESULTS AND DISCUSSION:** Based on a table analysis of the 27 articles reviewed, it was revealed that corticosteroids can induce glaucoma by activating the TGF $\beta$ 2 pathway, which in turn causes matrix accumulation in the trabecular meshwork and a consequent increase in intraocular pressure (IOP). Dexamethasone is a drug frequently cited in the articles. There is also a possible genetic susceptibility (via ANRIL/p15) related to glaucoma. At the same time, chronic use of this class of medication is consistently associated with the development of posterior subcapsular cataracts due to metabolic changes in the lens. However, the articles mentioned did not reveal unanimous results. Additionally, a relationship was found between the observed effects and the route of administration along with the applied dose, highlighting the cumulative and dose-dependent risk. The discussion emphasizes that, given the clinical challenge of patients who rely on these medications chronically, it is essential to seek therapeutic alternatives to prevent irreversible damage. Likewise, few studies have elucidated the use of alternative methods for the treatment of these diseases. **CONCLUSION:** Glaucoma, cataracts, and corticosteroid-

induced retinopathies constitute a significant clinical challenge affecting vulnerable groups who use these drugs chronically, such as those with ocular, dermatological, rheumatological, neurological, and respiratory diseases. The literature analysis highlights the need for additional studies to support personalized and alternative management strategies. For the prevention of these comorbidities, periodic ophthalmologic monitoring of patients on long-term use or with genetic predispositions becomes indispensable. Clinical practice should prioritize using the lowest effective dose, assess the individual susceptibility profile, and consider therapeutic alternatives, taking into account the six pillars of lifestyle medicine and always following a comprehensive multidisciplinary approach to optimize the risk-benefit balance.

**Keywords:** Cataract. Glaucoma. Retinopathies. Corticosteroids. Systemic Changes.

## LISTA DE ILUSTRAÇÕES

<b>Imagem 1</b> – Glaucoma Agudo de Ângulo Fechado.....	19
<b>Imagem 2</b> – Catarata Subcapsular Posterior.....	21

## LISTA DE QUADROS

<b>Quadro 1 – Cronograma.....</b>	<b>29</b>
<b>Quadro 2 – Análise dos estudos de acordo com título, autor e ano, tipo de estudo e principais.....</b>	<b>30</b>

## LISTA DE ABREVIATURAS E SIGLAS

<b>PIO</b>	Pressão Intraocular
<b>OVCR</b>	Oclusão da Veia Central da Retina
<b>CRVO</b>	<i>Central Retinal Vein Occlusion</i>
<b>DM</b>	Diabetes Mellitus
<b>AR</b>	Artrite Reumatóide
<b>DA</b>	Doença Autoimune
<b>AB</b>	Antibioticoterapia
<b>AI</b>	Anti-inflamatórios
<b>AINES</b>	Anti-inflamatórios Não Esteroides
<b>HO</b>	Hipertensão Ocular
<b>OMS</b>	Organização Mundial da Saúde
<b>IL-6</b>	Interleucina-6
<b><i>TNF-<math>\alpha</math></i></b>	<i>Tumor Necrosis Factor Alpha</i>
<b><i>MCP-1</i></b>	<i>Monocyte Chemoattractant Protein-1</i>
<b><i>ICAM-1</i></b>	<i>Intercellular Adhesion Molecule-1</i>
<b><i>NF-<math>\kappa</math>B</i></b>	<i>Nuclear Factor Kappa B</i>
<b><i>AP-1</i></b>	<i>Activator Protein-1</i>
<b>IL-1</b>	Interleucina-1
<b>IFN-<math>\gamma</math></b>	Interferon Gama
<b>IL17</b>	Interleucina-17
<b>IL-10</b>	Interleucina-10
<b><i>VEGF</i></b>	<i>Vascular Endothelial Growth Factor</i>
<b><i>Th2</i></b>	<i>T Helper Cells 2</i>

<b>LES</b>	Lúpus Eritematoso Sistêmico
<b>TGFβ2</b>	<i>Transforming Growth Factor Beta 2</i>
<b>IMC</b>	Índice de Massa Corporal
<b>RNA</b>	<i>Ribonucleic Acid</i>
<b>ANRIL</b>	<i>Antisense Noncoding RNA in the INK4 Locus</i>
<b>CMT</b>	<i>Macular Central Thickness</i>
<b>BCVA</b>	<i>Best Corrected Visual Acuity</i>
<b>TCL</b>	Tracolimus Tópico
<b>LILACs</b>	Literatura Latino-Americana e do Caribe em Ciências da Saúde
<b>SciELO</b>	<i>Scientific Electronic Library Online</i>
<b>VSR</b>	Vírus Sincicial Respiratório
<b>ATF4</b>	<i>Transcription Factor Activator 4</i>
<b>CHOP</b>	Ciclofosfamida, Hidroxidaunorrubicina, Oncovin e Prednisona
<b>MEC</b>	Matriz Extracelular
<b>RG</b>	Receptores de Glicocorticóides
<b>ICS</b>	Inalatórios
<b>INCS</b>	Intranasais
<b>CONITEC</b>	Comissão Nacional de Incorporação de Tecnologias no Sistema Único de Saúde
<b>PRISMA</b>	<i>Preferred Reporting Items for Systematic Reviews and Meta-Analyses</i>
<b>IDF</b>	<i>International Diabetes Federation</i>

## SUMÁRIO

1 INTRODUÇÃO .....	19
1.1 Glaucoma .....	19
1.2 Catarata.....	20
1.3 Retinopatias .....	21
1.4 Glicocorticóides como Fator Iatrogênico e Fisiopatologia .....	22
1.5 Patologias Oculares .....	23
1.6 Patologias Dermatológicas .....	23
1.7 Patologias Reumatológicas .....	24
1.8 Patologias Neurológicas.....	25
1.9 Patologias Respiratórias.....	25
1.10 Justificativa, Delimitação do Problema e Hipótese .....	26
1.11 Objetivo Geral .....	26
1.12 Objetivos Específicos .....	26
2 METODOLOGIA.....	28
2.1 Cronograma .....	30
2.1.1 Cronograma .....	30
3 RESULTADOS .....	31
3.1 Quadro 2 .....	31
4 DISCUSSÃO .....	50
4.1 Glaucoma, Catarata e Retinopatias: Um Foco nas Complicações Iatrogênicas .	50
4.1.1 Glaucoma Corticogênico .....	50
4.1.2 Catarata Subcapsular Posterior .....	50
4.1.3 Retinopatias .....	51
4.2 Farmacologia e Uso dos Glicocorticoides .....	51
4.2.1 Mecanismo de Ação .....	51
4.2.2 Vias de Administração e Riscos Oculares.....	52

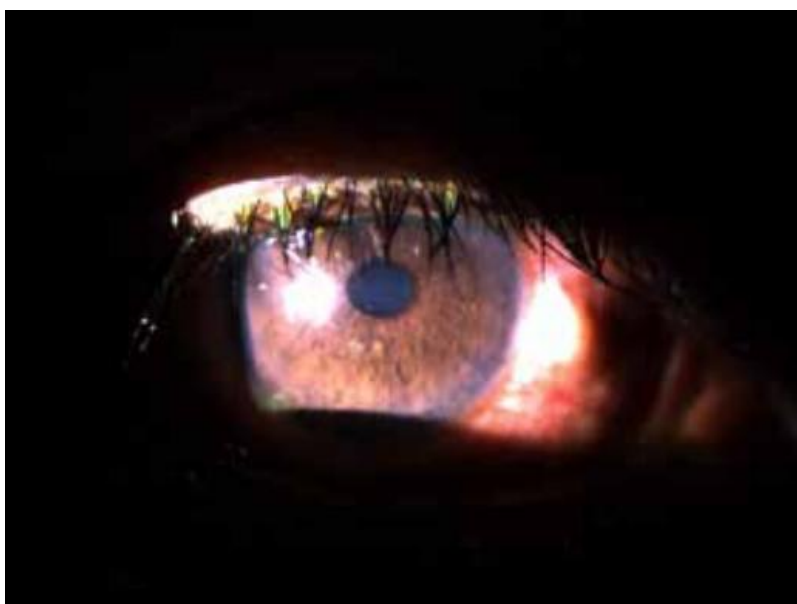4.3 Fatores de Risco e Manejo no Tratamento de Doenças .....	52
5 CONCLUSÃO/ CONSIDERAÇÕES FINAIS.....	57
REFERÊNCIAS.....	59

## 1 INTRODUÇÃO

### 1.1 Glaucoma

O glaucoma é classificado como a primeira causa de cegueira irreversível em países em desenvolvimento, como o Brasil <sup>1</sup>. É classificado por uma neuropatia óptica crônica definida pela degeneração progressiva do nervo óptico, que resulta numa perda da acuidade visual <sup>2</sup>. Dentre os tipos de glaucoma, é possível citar o glaucoma primário de ângulo aberto, o glaucoma primário de ângulo fechado, o congênito e o secundário ou corticogênico. O glaucoma primário de ângulo aberto e o glaucoma corticogênico, são condições crônicas as quais os ductos de drenagem são obstruídos por partículas, aumentando gradualmente a pressão ocular e causando lesão nos nervos <sup>2</sup>. Já no glaucoma primário de ângulo fechado, os ductos se tornam ineficientes porque o ângulo entre a íris e a córnea se tornam muito estreitos. O glaucoma secundário é resultante de outras condições desencadeantes, como catarata e uveíte. Por outro lado, o glaucoma congênito é proveniente de um defeito na formação do sistema de drenagem ocular, acarretando o aumento da PIO (Pressão Intraocular), já no nascimento ou nos primeiros dias de vida <sup>2</sup>.

**Imagem 1 – Glaucoma Agudo de Ângulo Fechado.**



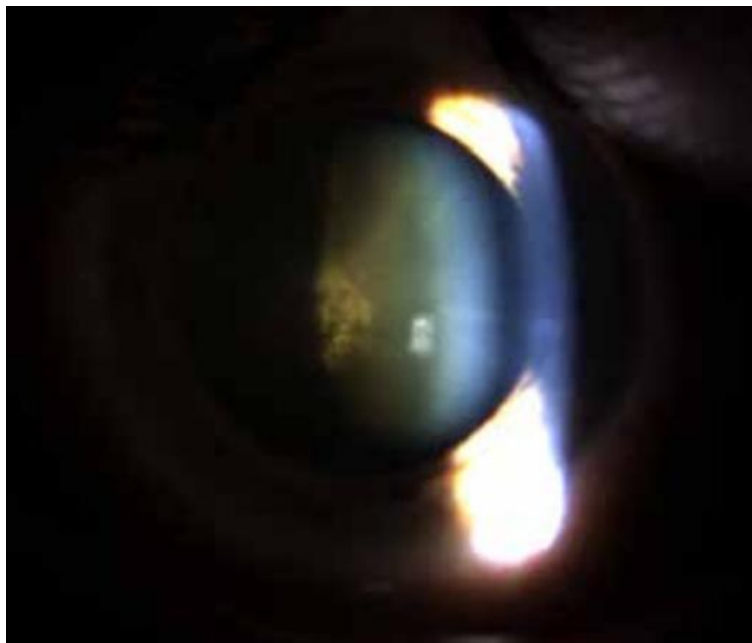
Fonte: Atlas de Oftalmologia, (2015) <sup>3</sup>

A PIO elevada é o maior fator de risco para o desenvolvimento de glaucoma, visto que pode causar danos irreversíveis ao nervo óptico <sup>4</sup>. O aumento da PIO é classificado por valores superiores a 21 mmHg (Ministério da Saúde. Protocolo Clínico e Diretrizes Terapêuticas Glaucoma. Comissão Nacional de Incorporação de Tecnologia no SUS (CONITEC), 2018). No presente trabalho, é ressaltada a relevância do glaucoma corticogênico como fator relevante para a saúde pública, de modo que esta, pode ocasionar na perda de visão irreversível em pacientes em âmbito mundial <sup>1</sup>.

## **1.2 Catarata**

Deste modo, a catarata é descrita por ser uma condição clínica em que o cristalino, o qual é responsável pela focalização de luz na retina ocular, perde continuamente sua transparência, o que causa perda de visão progressiva aos pacientes, apesar de ser indolor <sup>5</sup>. Segundo a OMS, cerca de 135 milhões de indivíduos possuem algum tipo de deficiência visual, e aproximadamente 40 milhões de pessoas possuem cegueira no mundo (*World Report on Vision; World Health Organization*, 2019). Dentre estes, a catarata representa metade dos casos de cegueira, tornando-a uma patologia reversível de grande impacto funcional para <sup>5</sup>.

**Imagem 2 – Catarata Subcapsular Posterior.**



Fonte: Atlas de Oftalmologia, (2015)<sup>3</sup>

### **1.3 Retinopatias**

As retinopatias classificam um problema de saúde pública em âmbito mundial. Segundo a *International Diabetes Federation 2024* (IDF), em 2024 havia cerca de 589 milhões de adultos (na faixa de 20 a 79 anos) vivendo com diabetes no mundo<sup>6</sup>. A previsão da IDF é que esse número chegue a aproximadamente 853 milhões de adultos até 2050, devido ao aumento da prevalência e ao envelhecimento da população global<sup>11</sup>. Estima-se que, globalmente, cerca de 93 milhões de adultos vivam com retinopatia diabética segundo a IDF<sup>11</sup>.

As retinopatias são classificadas por qualquer comorbidade que cause lesão, alteração estrutural ou funcional da retina, podendo ser inflamatória, vascular, degenerativa, metabólica ou tóxica. A retinopatia diabética, leva a lesão isquêmica dos nervos oculares e assim como a CRVO (Oclusão de veia central da retina), são alarmantes para a saúde pública.

#### 1.4 Glicocorticóides como Fator Iatrogênico e Fisiopatologia

Por outro lado, os glicocorticoides têm propriedades semelhantes ao cortisol fisiológico do ser humano, fármacos dessa classe medicamentosa devem ser administrados criteriosamente e com uma terapia individualizada, tendo em conta a patologia em si e as comorbidades associadas ao uso dos corticoides <sup>12</sup>. Dentre os efeitos colaterais observados ao longo do tempo em indivíduos portadores de enfermidades diversas, que utilizaram glicocorticoides a curto ou longo prazo, foi notado que alguns dos pacientes desenvolveram elevação da PIO e glaucoma corticogênico, além ser notório o desenvolvimento de catarata e retinopatias <sup>13</sup>.

Os glicocorticoides atuam na resposta inflamatória exacerbada causada pelas doenças inflamatórias majoritariamente, reduzindo o quadro de inflamação <sup>13</sup>. Os quais, portanto, são o fator iatrogênico de risco de desenvolvimento de HO (hipertensão ocular), do glaucoma, da catarata e das alterações na conformação do epitélio pigmentar da retina, prevalentemente <sup>11, 12, 13</sup>.

O mecanismo de ação dos glicocorticoides na patologia do desenvolvimento do glaucoma se dá, não só pela deposição de material na rede trabecular do olho, como também na modificação da rede de drenagem do humor aquoso e conseqüentemente o acúmulo de líquido nesta região <sup>14</sup>. Além disso, modificam a expressão de enzimas de degradação da matriz extracelular, o que contribui para drenagem deficiente do local <sup>5</sup>. Além disso, as alterações na conformação do epitélio pigmentar da retina também classificam este problema <sup>35</sup>.

Em relação a catarata, os corticosteróides administrados por via inalatória, tópica ou sistêmica, podem levar ao desenvolvimento da catarata subcapsular posterior diretamente ou indiretamente, pela alteração metabólica do estresse oxidativo <sup>29</sup>. Posteriormente, a modificação da expressão enzimática e proteica, que resultam na transformação da conformação do cristalino <sup>1</sup>. Os medicamentos glicocorticóides, adicionalmente, tiveram comprovações na alteração dos níveis de hormônio de crescimento do corpo ciliar, que fazem a diferenciação celular do cristalino, resultando na opacidade subcapsular posterior <sup>1</sup>.

## 1.5 Patologias Oculares

Dentre os pacientes com sintomas oculares, os portadores de conjuntivite alérgica utilizam dos corticosteróides orais e intranasais para alívio de sintomas como esternutos, prurido, rinorreia e obstrução nasal, causados pelo mecanismo inflamatório do corpo descrito como hipersensibilidade do tipo I, descrita por Gell e Coombs e geralmente são associados com medicamentos anti-histamínicos orais ou nasais <sup>21</sup>.

Já na uveíte não infecciosa, essa classe de fármacos é introduzida para controle do processo imune e preservação das estruturas oculares, em que, antígenos da circulação sanguínea ativam a micróglia e células do epitélio pigmentar, causando danos teciduais a úvea ocular <sup>22</sup>.

Adicionalmente, o edema de mácula por retinopatia diabética, é considerado uma das maiores causas de perda da visão em pacientes diabéticos (*World Report on Vision; World Health Organization, 2019*). Portanto, o tratamento esteroidal visa a redução da inflamação ocular para diminuição de efeitos colaterais da hiperglicemia crônica <sup>23</sup>. A hiperglicemia contínua leva a lesão endotelial de vasos, incluindo os vasos oculares, produção de citocinas inflamatórias e aumento da permeabilidade vascular destes, o que causa o edema da mácula <sup>23</sup>. Na OVCR, é utilizado no intuito de evitar complicações adjacentes como o edema macular secundário <sup>16</sup>, através dos mesmos mecanismos descritos anteriormente.

Em situações cirúrgicas oftalmológicas, por outro lado, os medicamentos esteroides são utilizados para controle da resposta inflamatória ocular no pós-operatório, que é inevitável em procedimentos cirúrgicos <sup>24</sup>. Tal resposta inflamatória causa edema, dor pós-operatória e fibrose cicatricial. A utilização destes também acelera a recuperação visual <sup>15</sup>.

## 1.6 Patologias Dermatológicas

Dentre os pacientes com patologias dermatológicas, indivíduos com alopecia e dermatite atópica são frequentemente tratados com terapias corticosteroides. Os pacientes com dermatite atópica utilizam os corticóides tópicos e sistêmicos para

controle da inflamação cutânea, e sintomas como coceira intensa. São utilizados no intuito de restaurar a barreira epidérmica, que são acentuados durante crises agudas<sup>17</sup>. Estes agem suprimindo a via de Th2<sup>17</sup>.

O principal uso do medicamento em casos de alopecia é na alopecia areata. A qual, há um ataque autoimune de linfócitos T CD8 ao bulbo piloso<sup>18</sup>. Injeções intralesionais e doses tópicas e sistêmicas são utilizados de acordo com o plano terapêutico desejado e gravidade do quadro, no intuito de reversão da progressão da doença, e tentativa de recuperação de áreas afetadas pela alopecia<sup>18</sup>.

### **1.7 Patologias Reumatológicas**

Indivíduos portadores de LES (Lúpus Eritematoso Sistêmico) e artrite reumatóide são pacientes relevantes dentre os pacientes reumatológicos, visto que em ambas as doenças utilizam dos medicamentos para redução de sinais e sintomas clínicos e dano tecidual progressivo.

Do grupo daqueles com LES, geralmente são utilizados por vias que agem de forma sistêmica, devido à multiplicidade das formas de manifestação da doença, que por muitas vezes, se corroboram de maneira individual. No entanto, devido à complexidade dos sintomas presentes no LES, que pode acometer diversos tecidos do corpo, são utilizadas vias de administração terapêuticas múltiplas, como aplicações cutâneas, articulares e endovenosas<sup>20</sup>.

No caso da AR (artrite reumatóide), a manifestação da doença é preponderantemente localizada nas articulações, portanto, geralmente é feita a administração intra-articular na cápsula sinovial<sup>19</sup>. As aplicações de injeções intra-articulares, são feitas no intuito de preservação da cartilagem hialina e os ossos subjacentes, de danos adicionais causados pelo processo inflamatório crônico articular. Podem ser feitas para alívio rápido e localizado dos sintomas (o chamado "*flare*" ou surto localizado), ou através de uma formulação de depósito (cristalina), que permanece na articulação e libera o fármaco lentamente ao longo de várias semanas, mantendo o efeito antiinflamatório<sup>19</sup>.

## 1.8 Patologias Neurológicas

Além das patologias citadas anteriormente, pacientes portadores de tumores cerebrais e metástases intracranianas, englobam o campo neurológico, sendo o glicocorticóides, ampliadamente utilizados para redução de edemas vasogênicos peritumorais que podem acarretar em sintomas neurológicos como cefaleia, vômitos, papiledema, déficit motor<sup>22</sup>.

Ademais, os enfermos que possuem hérnias lombares, são tratados com cortisol, em prol da diminuição da inflamação ao redor do nervo comprimido pela hérnia, classificada como emergência, pelos riscos de danos irreversíveis às funções neuronais<sup>21</sup>. A preservação da estrutura dos nervos é imprescindível e o alívio dos sintomas causados pela compressão nervosa, também é um fator relevante<sup>21</sup>.

## 1.9 Patologias Respiratórias

Por fim, em relação aos indivíduos com bronquite e asma, na classe de patologias respiratórias, os corticóides são utilizados para reduzir a inflamação brônquica e evitar o colapso de vias aéreas, principalmente em casos agudos de exacerbação do quadro, melhorando o fluxo aéreo<sup>24</sup> e<sup>23</sup>. Os corticóides inalatórios são amplamente usados na clínica médica, para os casos de bronquite variados, visto os benefícios da maximização dos efeitos locais e minimização dos riscos sistêmicos<sup>24</sup>, que serão abordados por este estudo. Dessarte, medicamentos corticóides orais ou injetáveis são reservados para quadros agudos graves, para debelar, de forma rápida a inflamação intensa<sup>23</sup>. Além dos benefícios para crises agudas, geralmente os pacientes recebem prescrições das formas inalatórias destes fármacos diariamente por doses estipuladas através de testes espirométricos, para o controle da inflamação subjacente e para prevenir exacerbações<sup>24</sup>.

A asma se expressa sintomaticamente a partir da inflamação crônica, hiper-responsividade das vias aéreas e obstrução reversível do fluxo aéreo<sup>23</sup>. Indivíduos com asma utilizam glicocorticóides, principalmente na forma inalatória, por ser uma via de administração mais eficaz para controle da inflamação crônica das vias

aéreas<sup>23</sup>. Estes agem diretamente pelo mecanismo de supressão imunológica localizada e redução do edema e produção de muco, que podem acarretar a obstrução das vias aéreas<sup>23</sup>. Assim como os casos de bronquite, as vias de aplicação orais ou injetáveis são reservadas para quadros agudos graves.

### **1.10 Justificativa, Delimitação do Problema e Hipótese**

Devido à sua potente ação anti-inflamatória e imunossupressora, os glicocorticoides são amplamente utilizados no manejo de diversas condições crônicas, como patologias oculares, dermatológicas, reumatológicas, neurológicas e respiratórias. A vasta indicação ressalta a necessidade de monitoramento rigoroso dos seus efeitos colaterais sistêmicos e locais, com ênfase especial nos riscos oftalmológicos da catarata, glaucoma, HO e retinopias.

Portanto, a análise de mecanismos morfofisiológicos e bioquímicos, a incidência, as implicações clínicas e fatores de risco, além do estudo de métodos alternativos, são fundamentais para o entendimento da correlação e o desenvolvimento de estratégias de manejo, conscientização, controle e prevenção do glaucoma, HO, catarata e retinopias. Diante disso, é possível a potencialização e aprimoramento do manejo das doenças e diminuição dos riscos à saúde ocular.

### **1.11 Objetivo Geral**

Analisar a relevância da ocorrência de catarata e/ou glaucoma e/ou retinopias, secundárias com o uso de corticosteroides em pacientes portadores de patologias oculares, dermatológicas, reumatológicas, neurológicas e respiratórias, identificar os principais mecanismos fisiopatológicos envolvidos e explorar tratamentos alternativos para a minimização de problemas adjacentes.

### **1.12 Objetivos Específicos**

1. Investigar os mecanismos de ação dos corticosteroides e como sua utilização prolongada pode levar ao desenvolvimento de aumento da pressão

intraocular (PIO), glaucoma corticogênico, catarata subcapsular posterior e retinopatias.

2. Revisar a literatura científica sobre os efeitos adversos oculares associados ao uso de corticosteroides em diferentes vias de administração, por uso prolongado ou com efeitos oculares precoces.
3. Explorar a frequência e a gravidade das complicações oculares entre pacientes de diferentes grupos patológicos (oculares, dermatológicos, reumatológicos, neurológicos e respiratórios).
4. Ressaltar a importância do uso observado e individualizado dos corticosteroides, considerando fatores como dose, tempo de exposição e suscetibilidade individual dos pacientes.
5. Contribuir para a conscientização de profissionais de saúde sobre a necessidade de monitoramento oftalmológico periódico em pacientes sob tratamento crônico com corticosteroides.

## 2 METODOLOGIA

O presente estudo foi baseado em uma pesquisa de análise qualitativa, em forma de revisão narrativa da literatura, para discussão de dados científicos disponíveis na literatura sobre a relevância da catarata e do glaucoma secundários ao uso de corticosteroides em pacientes com patologias oculares, dermatológicas, reumatológicas, neurológicas e respiratórias. A revisão narrativa foi o método de escolha por permitir maior contextualização teórica e estudos com diferentes potenciais metodológicos, viabilizando uma compreensão ampliada dos mecanismos fisiopatológicos relacionados à catarata e o glaucoma secundários ao uso de corticosteroides, associados às comorbidades citadas.

A busca foi realizada na base de dados LILACs, *SciELO*, *PubMed* e Google Acadêmico e foram usados os descritores DeCS e MeSH combinados aos termos livres empregados em inglês e traduzidos para o português neste trabalho: “corticoides”, “glaucoma”, “catarata”, “retinopatias”, “uveíte”, “conjuntivite alérgica”, “edema de mácula”, “CRVO”, “dermatite atópica”, alopecia, “artrite reumatóide”, “lúpus”, “hérnia”, “tumor”, “bronquite” e “bronquiolite”, com o operador booleano “AND”. As combinações utilizadas foram: “*corticosteroids AND glaucoma*”, “*corticosteroids AND cataract*”, “*corticosteroids AND retinopathies*”, “*steroid-induced ocular hypertension*”, “*uveitis AND corticosteroids*”, “*allergic conjunctivitis AND corticosteroids*”, “*macular edema AND corticosteroids*”, “*OVCR AND corticosteroids*”, “*atopic dermatitis AND corticosteroids*”, “*alopecia AND corticosteroids*”, “*rheumatoid arthritis AND corticosteroids*”, “*systemic lupus erythematosus AND corticosteroids*”, “*hernia AND corticosteroids*”, “*tumor AND corticosteroids*”, “*bronchitis AND corticosteroids*” e “*asthma AND corticosteroids*”. Os filtros aplicados incluíam: ano de publicação entre janeiro de 2015 a maio de 2025.

Os artigos selecionados seguiram o critério de análise comparativa descritiva e foram divididos em dois grupos, sendo estes: grupo 1: estudos que abrangem a relação entre o uso de corticosteroides e o desenvolvimento de glaucoma e/ou catarata e/ou retinopatias; grupo 2: estudos que contemplam patologias oculares, ou dermatológicas, ou reumatológicas, ou neurológicas, ou respiratórias com o uso

da classe medicamentosa corticosteroide. As informações foram categorizadas em temas principais para síntese narrativa.

O período de busca foi realizado entre março de 2024 a julho de 2025. Foram utilizados 29 artigos, limitando-se aos artigos científicos produzidos a partir de janeiro de 2015 até maio de 2025, incluindo artigos publicados nos idiomas em inglês, espanhol e português.

Os critérios de inclusão foram: artigos com metodologia de revisão narrativa, descritiva, sistemática, pesquisa clínica, observacionais e relatos de caso, que apresentassem dados e relatos acerca da ocorrência da correlação entre o uso de medicamentos esteroidais, com o desenvolvimento de catarata e/ou glaucoma e/ou retinopatias. Além disso, foram incluídos artigos que apresentassem conexões entre as patologias oculares, dermatológicas, reumatológicas, neurológicas e respiratórias com a utilização de medicamentos corticosteroides. Artigos com publicações disponíveis na íntegra e com metodologia clara foram contemplados no estudo.

Foram excluídos estudos incompletos ou com data anterior a janeiro de 2015, ou que não abordassem a relação entre o desenvolvimento de catarata e/ou glaucoma com o uso de fármacos corticosteroides, dentre os artigos do grupo 1. Dentre os estudos do grupo 2, foram excluídos artigos que não abordaram de forma relevante esta classe medicamentosa com os grupos de doenças mencionadas. Foram descartados, bem como, artigos de fontes sem revisão por pares ou sem confiabilidade científica, estudos duplicados, ou com metodologia insuficiente ou que apresentaram falta de clareza e textos sem acesso ao conteúdo completo. Ambos os grupos de artigos deveriam apresentar relação direta com os corticosteroides, portanto, os que não apresentaram, ademais, foram excluídos.

A forma de seleção dos artigos foi baseada em três etapas: triagem inicial por título; leitura dos resumos; leitura integral do texto para confirmação de elegibilidade.

Os dados extraídos foram organizados em um quadro comparativo, considerando variáveis como tipo de estudo, população pesquisada e principais resultados dos autores. A análise dos estudos foi realizada de forma descritiva, com

categorização temática dos achados para elaboração da síntese narrativa. Por se tratar de uma revisão narrativa, não foram aplicados protocolos de revisão sistemática, como PRISMA, e não foi realizada metanálise.

## 2.1 Cronograma

### 2.1.1 Cronograma

Quadro 1 – Cronograma de Atividades

Atividades	Janeiro	Fevereiro	Março	Abril	Maió	Dezembro
Montagem do Projeto	X					
Revisão de Literatura		X				
Introdução			X			
Desenvolvimento				X		
Conclusão					X	
Apresentação						X

Fonte: Autora, (2025)

### 3 RESULTADOS

Para análise dos artigos selecionados, foi elaborado um quadro de coleta e síntese dos resultados obtidos. No quadro 01, os artigos foram agrupados de acordo com um roteiro estruturado, com as seguintes informações: título, autor e ano, tipo de estudo e uma síntese dos principais resultados.

#### 3.1 Quadro 2

Quadro 2 – Análise dos estudos de acordo com título, autor e ano, tipo de estudo, e principais resultados.

<b>Título</b>	<b>Autor/Ano</b>	<b>Tipo de Estudo</b>	<b>Resultados</b>
<i>The Relationship Between Long-term Use of Intranasal Corticosteroid and Intraocular Pressure</i>	Zain A. M. et al. (2019)	Estudo de Caso-Controle	A média de alteração da PIO foi significativamente maior no grupo de usuários de corticosteroides intranasais. No entanto, não houve alteração de <i>cups-to-disc ratio</i> significativa e no que diz relação entre o desenvolvimento de glaucoma entre os grupos.

<p><i>The effect of Long-term Use of Intranasal Steroids on Intraocular Pressure</i></p>	<p>Şimşek A. et al. (2016)</p>	<p>Estudo Clínico Observacional Transversal</p>	<p>Embora algumas flutuações individuais de PIO tenham sido observadas, não houveram alterações estatisticamente significantes na PIO durante o acompanhamento dos grupos (<math>P&gt;0,05</math>).</p>
<p><i>A Randomized Controlled Trial to Determine the Effect of Inhaled Corticosteroid on Intraocular Pressure in Open-Angle Glaucoma and Ocular Hypertension: The ICOUGH Study</i></p>	<p>Moss E. B. et al. (2017)</p>	<p>Ensaio Clínico Randomizado, Duplo-Cego, Controlado por Placebo</p>	<p>10 pacientes em cada grupo completaram o estudo. Não houve diferença significativa entre os grupos de início (<math>14,3\pm 3,0</math> mmHg no grupo esteroide vs. <math>15,6\pm 3,6</math> mmHg no grupo placebo; <math>P=0,39</math>), nem após 6 semanas (<math>14,7\pm 2,4</math> mmHg vs. <math>14,8\pm 3,8</math> mmHg; <math>P=0,92</math>). Não foi observada nenhuma diferença estatisticamente diferente nas medidas secundárias. Apenas um paciente do grupo que estava sob uso de medicamentos esteroides atingiu o critério secundário de</p>

			elevação >20% na PIO, com aumento de 9 para 11 mmHg nas semanas 2 e 4.
<i>OCULAR HYPERTENSION AFTER INTRAVITREAL DEXAMETHASONE (OZURDEX) SUSTAINED-RELEASE IMPLANT</i>	Chin. E. K. et al. (2017)	Estudo Observacional Retrospectivo	Treze pacientes (25%) do estudo já haviam glaucoma ou suspeita de glaucoma, dentre eles, 6 desenvolveram aumento da PIO. Apesar de alterações individuais, não houve diferenças significativas no aumento da PIO relativa (P = 0.883)
<i>Glucocorticoid-Induced Ocular Hypertension and Glaucoma</i>	Harvey D. H. et al. (2024)	—	—

<p><i>Transforming growth factor <math>\beta</math>2 (TGF<math>\beta</math>2) signaling plays a key role in glucocorticoid-induced ocular hypertension</i></p>	<p>Kasetti R. B. et al. (2018)</p>	<p>Estudo Experimental Laboratorial</p>	<p>Este estudo demonstrou que o dexametasona tem o potencial de ativação da sinalização do TGF<math>\beta</math>2, levando ao estresse do retículo endoplasmático, acúmulo de matriz extracelular e aumento da PIO. O dexametasona aumentou as formas bioativas e precursoras do TGF<math>\beta</math>2 e induziu a ativação de SMAD em células trabeculares humanas primárias. Foi observado também, a ativação do TGF<math>\beta</math>2 no humor aquoso e na malha trabecular em um modelo de camundongo com HO induzida por dexametasona. Por outro lado, camundongos com ausência de SMAD3 foram protegidos dos fatores causadores da HO. Além disso,</p>
--	------------------------------------	---	--

			<p>camundongos que receberam inibição farmacológica por inibidor seletivo da quinase do receptor <i>TGF<math>\beta</math></i> tipo I, tiveram diminuição da HO. Adicionalmente, a supressão dos fatores de transcrição <i>ATF4</i> ou <i>CHOP</i>, induzidos pelo estresse do retículo endoplasmático foi capaz de prevenir por completo a ativação do <i>TGF<math>\beta</math>2</i> e posteriormente o acúmulo de matriz extracelular em células trabeculares que foram expostas ao dexametasona.</p>
--	--	--	--

<p><i>Inhaled Corticosteroid and Secondary Glaucoma: A Meta-analysis of 18 Studies</i></p>	<p>Ishii M. et al. (2021)</p>	<p>Revisão Sistemática com Meta-Análise</p>	<p>Foram analisados 18 estudos com um total de 31.665 participantes, ao qual não houve diferenças significativas entre os grupos com e sem uso de corticoides inalatórios. Foram analisados os seguintes dados como desfechos: Incidência bruta de glaucoma (OR: 0,95; IC 95%: 0,86–1,04; P=0,26); Incidência ajustada de glaucoma (OR: 0,90; IC 95%: 0,65–1,24; P=0,64); Prevalência bruta de glaucoma (OR: 1,82; IC 95%: 0,23–14,19; P=0,57); Prevalência ajustada de glaucoma (OR: 1,22; IC 95%: 0,50–2,96; P=0,66); Variação da pressão intraocular (PIO) durante o uso de ICS (diferença média: +0,01 mmHg; IC 95%: -0,19 a 0,20; P=0,95); PIO medida</p>
--	-------------------------------	---	--

			pontualmente (diferença média: +0,37 mmHg; IC 95%: -0,24 a 0,97; P=0,23).
<i>Intravitreal steroids for macular edema in diabetes</i>	Rittiphairoj T. et al. (2020)	Revisão Sistemática	Os principais resultados referem que os corticosteróides intravítreos - dexametasona, fluocinolona e triancinolona - se mostraram efetivos para o tratamento de edema macular em pacientes diabéticos, no entanto, aumentam significativamente o risco de catarata e hipertensão ocular. O uso de Anti-VEGF, apresenta melhora na eficácia visual e menor risco de efeitos adversos oculares.

<p><i>Uveitic Glaucoma: Long-term Clinical Outcome and Risk Factors for Progression</i></p>	<p>Sharon Y. et al. (2017)</p>	<p>Estudo de Coorte Retrospectivo</p>	<p>No total, 62% dos pacientes com uveíte e glaucoma responderam ao tratamento esteroidal. O aumento da PIO foi associado com sinéquias posteriores, sinéquias periférico-anteriores, terapia com esteroides e terapia imunomodulatória (<math>p &lt; 0,05</math>). Alterações visuais granulomatosas se desenvolveram em 49%, sem apresentarem progressão, apesar do <i>cup-to-disc ratio</i> de (<math>p &lt; 0,05</math>).</p>
<p>Tacrolimus tópico para o tratamento da ceratoconjuntivite alérgica severa em crianças</p>	<p>Liendo V. L. et al. (2017)</p>	<p>Estudo Observacional Intervencionista Não Comparativo</p>	<p>Após um tratamento de 13 meses, foi observado que com o TCL, a gravidade dos sintomas de ambos os olhos diminuiu significativamente.</p>

O Uso de Corticosteroides e o Risco de Glaucoma: uma Revisão Sistemática	Vilela B. et al. (2024)	Revisão Sistemática	Dentre uma lista de resultados sintetizada em forma de tabela, foi constatado que o dexametasona foi o glicocorticoide mais destacado entre os artigos, tendo em vista que este medicamento apresenta grande relevância clínica e os riscos mais associados com o aumento da PIO foram: idade, sexo masculino, IMC elevado, diabetes mellitus, hipertensão arterial sistêmica, entre outros.
--	-------------------------	---------------------	--

<p><i>Reciprocal Regulation between lncRNA ANRIL and p15 in Steroid-Induced Glaucoma</i></p>	<p>Wan P. et al. (2022)</p>	<p>Estudo Experimental Laboratorial</p>	<p>Nos modelos aos quais o glaucoma foi induzido, houve uma diminuição relevante na expressão do RNA não codificante longo <i>ANRIL</i> e um aumento na expressão do gene <i>p15</i> nas células trabeculares do olho. Além disso, os ensaios mostraram que <i>ANRIL</i> tem um feedback negativo em <i>p15</i>. Adicionalmente, a redução de <i>ANRIL</i> provou uma senescência nas células da malha trabecular, em relação ao aumento da parada do ciclo celular na fase G1 e ativação da via da proteína retinoblastoma. A supressão de <i>ANRIL</i> resultou em aumento da PIO. Pode-se afirmar que a via <i>ANRIL/p15</i> é de suma importância para a regulação da PIO. Por fim, <i>ANRIL</i> apresenta</p>
--	-----------------------------	---	--

			uma variante de risco rs944800 com associação genômica para glaucoma, sugerindo que alguns pacientes que apresentam essa variante podem apresentar maior susceptibilidade genética para o desenvolvimento de glaucoma.
CATARATA ASSOCIADA AO USO CRÔNICO DE CORTICOIDE: RELATO DE CASO	Da Silva J. B. F. et al. (2023)	Relato de Caso	—
<i>Steroid-induced Glaucoma: An Avoidable Irreversible Blindness</i>	Phulke S. et al. (2017)	Revisão Narrativa	—
<i>Comparing glaucoma risk in children receiving low-dose and high-dose glucocorticoid treatment after cataract surgery</i>	Schmidt D. C. et al. (2024)	Estudo de Coorte Retrospectivo e Prospectivo	Os resultados demonstraram um risco menor de desenvolvimento de glaucoma no grupo de pacientes infantis com administração de menor dose de corticoides.

<p><i>Inhaled corticosteroids: Ocular safety and the hypothalamic-pituitary-adrenal axis</i></p>	<p>Carr W. W. e Szeffler S. J. (2016)</p>	<p>Revisão Narrativa</p>	<p>O risco mais associado ao uso de corticoides intranasais são o glaucoma e a catarata. Há controvérsias nos estudos em relação ao desenvolvimento de glaucoma e o aumento da PIO pelo uso de corticoides intranasais, acredita-se que se deve pelo fato do foco de populações que foi feito nos estudos analisados. Existem diversas formas de medição dos efeitos sistêmicos das mudanças no eixo hipotálamo-hipófise-adrenal, no entanto, os métodos de curto prazo, apesar de serem mais sensíveis para detecção, tem limitações quanto aos efeitos adversos clínicos significativos. Por fim, os estudos comprovam que os corticoides inalatórios</p>
--	---	--------------------------	---

			têm efeitos adversos dose-dependentes.
<i>Combination therapy of intravitreal bevacizumab with single simultaneous posterior subtenon triamcinolone acetonide for macular edema due to branch retinal vein occlusion</i>	Moon J. et al. (2016)	Estudo Prospectivo Randomizado Comparativo Intervencional	Nos primeiros 6 meses, a <i>BCVA</i> apresentou melhora relevante em ambos os grupos, enquanto a <i>CMT</i> apresentou uma diminuição significativa. Após 6 meses da aplicação da injeção, não foram apresentadas mudanças significativas entre os dois medicamentos em ambos os grupos. No entanto, foi apresentada uma diferença entre o número de aplicações de injeções adicionais de bevacizumab intravítrea.

<p><i>Long-Term Use of Oral Corticosteroids and Safety Outcomes for Patients With Atopic Dermatitis</i></p>	<p>Jang Y. H. et al. (2024)</p>	<p>Estudo de Caso-Controle</p>	<p>Em geral, não houve aumento de risco de desenvolvimento de manifestações adversas por mais de 30 dias. Por outro lado, o risco foi ligeiramente maior com o uso de corticosteroides orais por mais de 90 dias, e os riscos aumentaram de acordo com o uso cumulativo a cada ano e com exposição prolongada.</p>
<p><i>The Efficacy and Adverse Effects of Corticosteroid Pulse Therapy in Alopecia Areata: A Review Article</i></p>	<p>Rastaghi F. et al. (2023)</p>	<p>Revisão Narrativa</p>	<p>Não houve diferenças significativas entre os tratamentos com corticoides orais ou endovenosos. Os artigos demonstraram que aqueles que tinham doenças associadas como hipotireoidismo, e formas mais severas de alopecia como alopecia universalis e alopecia totalis, apresentaram menor resposta ao tratamento.</p>

<p><i>The Association between Systemic Glucocorticoid Use and the Risk of Cataract and Glaucoma in Patients with Rheumatoid Arthritis: A Systematic Review and Meta-Analysis</i></p>	<p>Black R. J. et al. (2016)</p>	<p>Revisão Sistemática</p>	<p>Apenas 3 dos estudos relataram glaucoma e catarata, o que sugere uma subnotificação relativa. Estudos observacionais apontaram a associação entre o uso de glicocorticóides com o desenvolvimento de ambas as patologias, no entanto, “[...] não houve dados suficientes para determinar o impacto da dose e da duração da terapia”<sup>19</sup>.</p>
--	----------------------------------	----------------------------	--

<i>It hasn't gone away: the problem of glucocorticoid use in lupus remains</i>	Apostolopoul D. e Morand E. F. (2017)	Revisão Narrativa	O estudo aponta que o uso de glicocorticoides parecem contribuir de forma independente para danos orgânicos irreversíveis. Além disso, estudos apontam efeitos adversos como catarata, osteoporose, necrose avascular e conforme a dose aumenta, maior a probabilidade de efeitos adversos. É ressaltado também, que não há dose segura claramente definida para uso prolongado de glicocorticoides no LES e que há uma escassez de evidência em estudos de ensaio clínico.
--	---------------------------------------	-------------------	---

Bloqueio peridural com corticoide em hérnia discal: revisão sistemática	Alves T. C. A. et al. (2015)	Revisão Sistemática	De 7 estudos, 5 demonstraram efetividade da técnica acima de 56%. Os resultados indicam que a técnica está associada a redução significativa da intensidade da dor, e a diminuição da indicação de cirurgia nos casos incluídos. No que diz respeito à segurança, os estudos incluídos relataram nível desejável, sem grandes complicações da técnica na prática.
---	------------------------------	---------------------	---

<p><i>INTRAVITREAL DEXAMETHASONE (OZURDEX) IMPLANT FOR RADIATION MACULOPATHY SECONDARY TO STEREOTACTIC RADIOTHERAPY FOR POSTERIOR UVEAL MELANOMA</i></p>	<p>Koc I. et al. (2019)</p>	<p>Estudo Retrospectivo Observacional</p>	<p>Todos os pacientes que receberam o tratamento, exceto um, apresentaram melhora na acuidade visual. “[...] A redução média na espessura macular central foi de <math>226,7 \pm 157,0 \mu\text{m}</math> após um acompanhamento médio de <math>9,1 \pm 3,4</math> meses”<sup>22</sup>. Dentre os pacientes, um desenvolveu catarata subescapular posterior e todos os pacientes tiveram a PIO dentro dos limites normais. Não foram observados efeitos colaterais sistêmicos.</p>
<p>CORTICOSTERÓIDES UTILIZADOS NO TRATAMENTO DA ASMA BRÔNQUICA</p>	<p>Panerari J. e Galende S. B (2015)</p>	<p>Revisão de Literatura</p>	<p>—</p>

<p>Reações adversas associadas ao uso de corticoide no indivíduo adulto com asma: revisão sistemática / Adverse reactions associated with the use of corticosteroids in adults with asthma: a systematic review</p>	<p>Soares M. N. C. et al. (2022)</p>	<p>Revisão Narrativa</p>	<p>Foram descritas as reações adversas relacionadas com as doenças “[...] candidíase oral representando 11% das reações adversas, seguida por ganho de peso (11%), infecções graves (9%), distúrbios psiquiátricos (7%), diabetes mellitus tipo 2 (6%), catarata (6%), problemas dentais (6%), eventos cardiovasculares (6%), e entre outros”<sup>25</sup>.</p>
---	--------------------------------------	--------------------------	---

Fonte: Autora, (2025).

## **4 DISCUSSÃO**

### **4.1 Glaucoma, Catarata e Retinopatias: Um Foco nas Complicações Iatrogênicas**

#### ***4.1.1 Glaucoma Corticogênico***

A malha trabecular é composta por uma vasta rede colagenosa, juntamente com células trabeculares especializadas, responsável pelo controle do fluxo de humor aquoso para a circulação sanguínea. Quando existe um acúmulo de material extracelular no humor aquoso, proveniente de proteínas da MEC, como fibronectina e colágeno, ocorre um aumento de resistência, segundo as leis da física. Posteriormente, há uma obstrução do fluxo de humor aquoso, o que ocasiona na HO e sobretudo, o glaucoma corticogênico. Ademais, o depósito excessivo de material extracelular, resulta em um espessamento e enrijecimento das lamelas da malha trabecular. Esse processo resulta na má perfusão isquêmica do nervo óptico. (Harvey D. H. et al., 2024).

Os glicocorticoides atuam nas células da malha trabecular por meio dos Receptores de Glicocorticóides (RG). Essa ligação desencadeia uma cascata de eventos que leva a alterações estruturais e bioquímicas na MEC do tecido trabecular.

#### ***4.1.2 Catarata Subcapsular Posterior***

No que diz respeito à catarata, os estudos mostraram uma associação consistente entre o uso crônico de corticosteroides e o desenvolvimento de catarata subcapsular posterior, conforme evidenciado em revisões como a de Minello A.A.P., 2015 e relatos clínicos recentes (Da Silva J. B. F. et al., 2023).

A opacificação ocorre na camada cortical posterior, adjacente à cápsula posterior do cristalino, ocasionando na Catarata Subcapsular Posterior. Os corticoides interagem com o metabolismo das células epiteliais do cristalino através de processos como estresse oxidativo (Minello A.A.P., 2015), inibição metabólica e acúmulo de sódio e água. Adicionalmente, a migração anômala do epitélio, o

estresse oxidativo e a desnaturação proteica, levam à modificação estrutural das proteínas do cristalino e à perda de transparência (Da Silva J. B. F. et al., 2023).

### **4.1.3 Retinopatias**

Os corticosteroides atuam na progressão de doenças do epitélio pigmentar da retina através do estresse oxidativo<sup>29</sup>. O mecanismo patogênico se dá pelo aumento da permeabilidade coroidal e disfunção do bombeamento iônico da bomba de sódio/potássio, o que ocasiona no acúmulo de fluido sub-retiniano, estes acarretam na coriorretinopatia serosa central, descrita por Serracarbassa P.D., 2022.

Apesar dos corticosteroides terem papel importante no tratamento de comorbidades associadas as retinopatias, este também tem um comportamento paradoxal quanto a possibilidade de desenvolvimento de catarata e glaucoma. O estudo de Serracarbassa P.D., 2022, no entanto, salientou um tratamento para a coroidoretinopatia, que pode ser desencadeada pelo uso de corticoides. Os medicamentos incluem injeções endovenosas de epinefrina e intravítrea de indometacina, ressaltadas em estudos laboratoriais.

## **4.2 Farmacologia e Uso dos Glicocorticoides**

### **4.2.1 Mecanismo de Ação**

Os estudos pré-clínicos salientaram os achados biomoleculares nas vias que são afetadas pelo uso de curto ou longo prazo de corticosteroides como a dexametasona. O estudo de Kasetti et al. (2018) demonstrou que os glicocorticoides podem ativar a via do *TGFβ2*, induzindo alterações estruturais na malha trabecular e resultando em acúmulo de humor aquoso. Isso favorece o desenvolvimento de glaucoma. Já o estudo de Wan P. et al. (2022), ressaltou que alguns indivíduos podem apresentar um padrão genômico mais suscetível ao desenvolvimento do glaucoma pela diminuição de *ANRIL* que é um importante fator de supressão do glaucoma.

#### **4.2.2 Vias de Administração e Riscos Oculares**

Para aquelas patologias as quais é feita a administração intravítrea - implantes de dexametasona (Ozurdex) ou injeções -, foram associadas a um risco maior de HO e glaucoma corticogênico. Rittiphairoj T. et al. (2020) e Chin E. K. et al. (2017) confirmam que os corticosteroides intravítreos (dexametasona, fluocinolona e triancinolona) são eficazes, mas aumentam significativamente o risco de HO e catarata. Pacientes com histórico de glaucoma ou suspeita de glaucoma parecem ser particularmente suscetíveis ao aumento da PIO após implantes intravítreos.

Para as vias inalatória (ICS) e intranasal (INCS), a evidência sugere um risco ocular muito menor, embora haja controvérsias. A meta-análise de Ishii M. et al. (2021), não encontrou diferenças estatisticamente significativas na incidência, prevalência ou variação da PIO entre usuários e não-usuários de ICS. O ensaio clínico randomizado de Moss E. B. et al. (2017) também não observou diferença significativa na PIO após 6 semanas de uso inalatório. Apesar do baixo risco estatístico em grandes estudos, Carr W. W. e Szefer S. J. (2016) e Zain A. M. et al. (2019), apontam para a controvérsia. Zain A. M. et al. (2019) encontraram uma média de alteração da PIO significativamente maior no grupo de usuários de INCS, embora sem alteração significativa no cup-to-disc ratio ou no desenvolvimento de glaucoma. Acredita-se que as diferenças populacionais dos estudos influenciam esses achados (Carr W. W. e Szefer S. J., 2016).

Por outro lado, uso sistêmico, especialmente prolongado, tem sido associado a um risco maior de glaucoma e catarata. revisão sistemática de Black R. J. et al. (2016) em pacientes com artrite reumatoide (AR) apontou uma associação entre o uso de glicocorticoides e o desenvolvimento de glaucoma e catarata, mas ressaltou a subnotificação e a falta de dados suficientes para determinar o impacto da dose e da duração.

#### **4.3 Fatores de Risco e Manejo no Tratamento de Doenças**

Diante dos artigos analisados, é notório que muitas patologias dependem do tratamento corticosteroide para diversas finalidades, o que torna um desafio clínico

para um tratamento que não envolva os riscos adversos. Para os tratamentos de rinite alérgica associados a alergias oculares, há recomendações quanto ao uso de antialérgicos esteroidais sistêmicos e direcionados, como os intranasais. Desta forma, Carr W. W. e Szefer S. J. (2016) tem um estudo com viés para os corticoides intranasais, sendo o maior risco destes a catarata e o glaucoma. O estudo de Vilela B. et al. (2024) salientou que a dexametasona sistêmica, foi evidenciada em grande parte dos artigos analisados e demonstrou sua alta relevância clínica e diversos usos na prática médica.

É notório que uma parte considerável de estudos, incluindo aqueles produzidos por Şimşek A. et al. (2016), Moss E. B. et al. (2017), Chin. E. K. et al. (2017) e Ishii M. et al. (2021), revelaram que, apesar dos grupos estudados não terem apresentado diferenças significativas entre HO, alguns pacientes destacaram-se ao manifestarem aumento da PIO de forma individual. Isso leva ao raciocínio clínico da prevalência de riscos individuais de HO, descritos por outros estudos pré-clínicos, como os de Kasetti et al. (2018) e Wan P. et al. (2022). Desta forma, Vilela B. et al. (2024), citou os fatores de risco para aumento de PIO como: “[...] idade, sexo masculino, IMC elevado, diabetes mellitus, hipertensão arterial sistêmica, entre outros”<sup>7</sup>. Zain A. M. et al. (2019) pontuou um aumento da PIO sem desenvolvimento de glaucoma no ensaio conduzido pelo estudo, por outro lado, no estudo de Moss E. B. et al. (2017), um paciente do grupo que estava sob uso de medicamentos esteroides sobressaiu-se por atingir o critério secundário de elevação >20% na PIO, com aumento de 9 mmHg para 11 mmHg em apenas semanas.

Em relação ao edema macular nos indivíduos com DM (Diabetes Mellitus), o tratamento com dexametasona, fluocinolona e triancinolona intravítreos descrito por Rittiphairoj T. et al. (2020), apesar de ser eficaz, apresentou complicações adversas relacionadas ao glaucoma e catarata. No entanto, a proposta de utilização de medicamentos Anti-VEGF, além de se manifestar como uma alternativa terapêutica de eficácia boa, também apresentou menos risco de efeitos adversos oculares. Black R. J. et al. (2016) ressaltou um dado relevante de que sugere uma subnotificação relativa de casos de glaucoma e catarata secundários ao uso de corticóides em pacientes portadores de artrite reumatóide.

É notável que os estudos apresentaram uma heterogeneidade quanto ao risco de aumento da PIO, desenvolvimento de glaucoma e catarata, especialmente os estudos clínicos. É possível que isso seja devido à complexidade na avaliação da resposta individual ao tratamento. Além disso, a maneira como os sintomas das enfermidades é avaliada nos ensaios clínicos podem influenciar na detecção de melhorias. Ademais, a permissão do uso de medicamentos de resgate durante os ensaios pode levar a alterações nos resultados dos estudos. Os dados apontados por Carr W. W. e Szeffler S. J. (2016) em seu estudo, também mostram que as controvérsias existentes nos artigos podem ser devido ao foco de populações que foi feito nos estudos analisados. A revisão de Carr W. W. e Szeffler S. J. (2016) também ressalta que existem diversas formas de medição dos efeitos sistêmicos das mudanças no eixo hipotálamo-hipófise-adrenal, mas que os métodos de curto prazo, apesar de serem mais sensíveis para detecção, tem limitações quanto aos efeitos adversos clínicos significativos.

A meta-análise de Ishii et al. (2021), que avaliou mais de 30 mil participantes, confirmou que o uso de corticoides inalatórios não aumenta significativamente o risco de glaucoma em geral, mas reforçou que doses elevadas e uso cumulativo prolongado podem representar um fator de risco em subgrupos específicos, como pacientes idosos e portadores de doenças crônicas.

É contemplável o fato da via de administração, dose e tempo de tratamento serem potenciais fatores modificáveis de risco apontados por diversos trabalhos. O artigo de Schmidt D. C. et al. (2024), ressalta a utilização terapêutica de corticóides em indivíduos submetidos a cirurgias de correção de catarata. Tais quais apresentaram menor risco de desenvolvimento de glaucoma, em grupo de pacientes infantis com administração de menor dose de corticoides. É salientado por vários estudos, como os medicamentos utilizados para o tratamento pós-cirúrgico de correção de catarata, são correlacionados com artigos que citam a mesma classe medicamentosa glicocorticoide como potencial fator de risco para desenvolvimento da catarata.

A relação dose-dependente mencionada por diversos estudos, é possivelmente associada com a diferença entre o número de aplicações de injeções adicionais de bevacizumab intravítrea citada por Moon J. et al. (2016) no estudo do

tratamento corticogênico para CRVO. O uso cumulativo, bem como a exposição prolongada, foram descritos por Jang Y. H. et al. (2024), ao falar da dermatite atópica. Para o tratamento da alopecia, Rastaghi F. et al. (2023), apontou que doenças associadas como hipotireoidismo, e formas mais severas de alopecia, como a alopecia universalis e alopecia totalis, apresentaram menor resposta ao tratamento, o que pode apresentar correlação com um aumento da dosagem da menor dose eficaz.

Apesar de alguns estudos, como o de Moss E. B. et al. (2017), demonstram que alguns pacientes podem apresentar alterações oculares como a HO, mesmo que seu uso não seja a longo prazo. Autores apresentam abordagens diversas sobre qual a estimativa quantitativa de dias que classificam o “longo prazo”.

A revisão também destacou que pacientes com doenças reumatológicas, dermatológicas e respiratórias, especialmente aqueles com lúpus eritematoso sistêmico, artrite reumatoide e asma, representam populações vulneráveis devido ao uso contínuo de corticosteroides em diferentes vias de administração. Alves T. C. A. et al. (2015), apresenta que o tratamento de bloqueio peridural com corticoide para hérnias discais se mostrou muito eficiente, e terapias diversas ainda são pouco exploradas.

Estudos como o de Müller G. G. (2015), evidenciam tratamentos alternativos para patologias como as alergias oculares, no entanto, em algumas doenças, com ênfase no LES, os estudos preponderantemente apontam que uma parte muito predominante dos pacientes depende dos tratamentos corticosteroides, o que torna um desafio clínico para prevenção da catarata e do glaucoma. Os estudos de Apostolopoulos, D. e Morand E. F. (2017), ressaltam que, no caso do LES, mesmo doses moderadas, podem contribuir para danos orgânicos irreversíveis, incluindo complicações oculares.

Em detrimento das patologias oculares, o tratamento de condições como uveíte, edema macular e oclusão venosa da retina com corticoides intravítreos - exemplificado por Koc I. et al. (2019) - mostrou eficácia na melhora da acuidade visual e redução da espessura macular. Porém estes, mostraram riscos de efeitos

adversos, como elevação da PIO e catarata. É evidenciado a importância do acompanhamento multidisciplinar nestes casos.

Para algumas patologias, a falta de tratamentos diversos, demonstra uma diligência que merece ênfase para os pacientes, principalmente aqueles com doenças autoimunes sistêmicas cujo tratamento glicocorticóide é indispensável para diminuição de dores, prevenção de efeitos adversos e controle de doenças.

Além disso, o estudo de Minello A.A.P, 2015, ressalta os 6 pilares da medicina do estilo de vida proposto por AREDES 2, que incluem alimentação saudável, atividade física, sono de qualidade, manejo do estresse, conexões sociais e controle do uso de substâncias tóxicas. O controle do estilo de vida, associado a terapêutica fitoterápica, ajudam nos fatores antioxidantes, que diminuem a incidência de doenças oculares. Fitoterápicos como a cúrcuma e vitaminas e suplementos, foram citados por AREDES 2 como auxiliares.

## **5 CONCLUSÃO/ CONSIDERAÇÕES FINAIS**

O objetivo deste estudo foi analisar a relevância da ocorrência de catarata e/ou glaucoma e/ ou retinopatias, secundárias ao uso de corticosteroides em pacientes portadores de patologias oculares, dermatológicas, reumatológicas, neurológicas e respiratórias, identificar os principais mecanismos fisiopatológicos envolvidos e determinar a importância do acompanhamento oftalmológico durante o tratamento com essa classe de fármacos. É necessário ressaltar que, apesar desta análise ter fornecido um panorama detalhado e atualizado sobre a relevância da ocorrência de catarata e/ou glaucoma secundários ao uso de corticosteroides em pacientes portadores de patologias oculares, dermatológicas, reumatológicas, neurológicas e respiratórias, é fundamental reconhecer as limitações inerentes ao método de revisão narrativa. O viés de seleção deste trabalho, sustenta o ponto de vista priorizado no artigo. Neste âmbito, a ausência de avaliação formal da qualidade metodológica dos estudos incluídos, impossibilita que conclusões definitivas sobre a força da evidência sejam feitas. Portanto, as conclusões deste estudo, tem a finalidade de trazer uma interpretação de síntese contextual e educativa, e não obstante, não devem ser utilizadas como evidência definitiva para a tomada de decisões clínicas.

Diante dessa análise, a literatura demonstrou que o glaucoma, a catarata e as retinopatias, induzidas pela utilização de medicamentos corticosteroides, são doenças que demonstram muitos desafios acerca do tratamento, manejo clínico, diagnóstico e prevenção. Esses medicamentos são usados em grande escala pelo grupo de pacientes com patologias oculares, dermatológicas, reumatológicas, neurológicas e respiratórias, o que os tornam um grupo mais vulnerável para o desenvolvimento da hipertensão ocular, glaucoma e catarata.

Desta forma, é necessária a condução de mais estudos para que haja resultados esclarecedores quanto a utilização de alternativas terapêuticas e ao uso da dose mínima segura, para o tratamento de diversas patologias levando em consideração as implicações clínicas dos medicamentos e a necessidade de estratégias de manejo personalizadas para cada indivíduo. É necessária a

condução de mais estudos longitudinais e que forneçam mais comparações entre diferentes tipos e vias de uso.

O acompanhamento periódico regular para pacientes com uso prolongado ou com predisposição ao desenvolvimento de glaucoma é indispensável. É um consenso que as recomendações clínicas de implantação de técnicas como o uso da menor dose eficaz possível, que já é bastante utilizada na prática médica, é eficaz. Os estudos revelaram ausência de dados acerca de orientações de vigilância sobre o uso de medicamentos glicocorticoides e protocolos de notificação de casos.

Além disso, o crescimento de técnicas baseadas no risco individual de cada paciente de acordo com o perfil genético destes, tornam o acompanhamento integral multidisciplinar um ótimo método para prevenção quaternária de saúde de desenvolvimento de comorbidades associadas como a catarata, a HO e o glaucoma. Protocolos de monitoramento, avaliação de risco-benefício e alternativas terapêuticas, como o uso de imunomoduladores ou anti-*VEGF* para algumas patologias, devem ser considerados para minimizar os riscos de catarata e glaucoma secundários ao uso de glicocorticoides. Desta forma, é possível uma contribuição para a redução da incidência de doenças oculares evitáveis.

## REFERÊNCIAS

1. Minello AAP. Estresse oxidativo e estratégias antioxidantes em oftalmologia. Rev ABRAN. 2015.
2. Ishii M, Horita N, Takeuchi M, Matsumoto H, Ebina-Shibuya R, Hara Y, et al. Inhaled corticosteroid and secondary glaucoma: A meta-analysis of 18 studies. *Allergy Asthma Immunol Res.* 2021; 13(3):435-49.
3. António R. Atlas de Oftalmologia. 1 ed. Portugal. Théa Portugal. 2015. 241 p.
4. Şimşek A, Bayraktar C, Doğan S, Karataş M, Sarıkaya Y. The effect of long-term use of intranasal steroids on intraocular pressure. *Clin Ophthalmol.* 2016; 10:1079-82. Citado em PubMed; PMID: 27354761.
5. Rittiphairoj T, Mir TA, Li T, Virgili G. Intravitreal steroids for macular edema in diabetes. *Cochrane Database Syst Rev.* 2020 Nov 17; (11):CD005656. Citado em PubMed; PMID: 33206392.
6. International Diabetes Federation [internet]. Bélgica. 2024. [acesso em 22 de maio de 2025]. Disponível em: <https://idf.org>.
7. Chin EK, Almeida DRP, Velez G, Xu K, Peraire M, Corbella M, et al. Ocular Hypertension after Intravitreal Dexamethasone (Ozurdex) Sustained-Release Implant. *Retina.* 2017 Jul; 37(7):1345-1351. Citado em PubMed; PMID: 27806001.
8. Zain AM, Md Noh UK, Hussein S, Abdul-Rahim AF, Aung YM. The relationship between long-term use of intranasal corticosteroid and intraocular pressure. *J Glaucoma.* 2019 Apr; 28(4):321-324. Citado em PubMed; PMID: 30585941.
9. Wan P, Huang S, Luo Y, Deng C, Zhou J, Long E, et al. Reciprocal Regulation between lncRNA ANRIL and p15 in Steroid-Induced Glaucoma. *Cells.* 2022; 11(9):1468. Citado em PubMed; PMID: 35563774.
10. Moss EB, Buys YM, Low SA, Yuen D, Jin YP, Chapman KR, et al. A Randomized Controlled Trial to Determine the Effect of Inhaled Corticosteroid on Intraocular Pressure in Open-Angle Glaucoma and Ocular Hypertension: The ICOUGH Study. *J Glaucoma.* 2017 Feb; 26(2):182-186. Citado em PubMed; PMID: 27096722.
11. Vilela BS, Vilela LS, Ribeiro JSO. Uso de corticoides e o risco de glaucoma: Uma revisão sistemática. *Res Soc Dev.* 2024; 13(12):e49131247453.
12. Harvey DH, Sugali CK, Mao W. Glucocorticoid-Induced Ocular Hypertension and Glaucoma. *Clin Ophthalmol.* 2024; 18:481-505. Citado em PubMed; PMID: PMC10878139.
13. Kasetti RB, Maddineni P, Patel PD, Searby C, Sheffield VC, Zode GS. Transforming growth factor  $\beta$ 2 (TGF $\beta$ 2) signaling plays a key role in glucocorticoid-induced ocular hypertension. *J Biol Chem.* 2018 Jun 22; 293(25):9854-9868. doi:10.1074/jbc.RA118.002540. Citado em PubMed; PMID:29743238.
14. Phulke S, Kaushik S, Kaur S, Pandav SS. Steroid-induced Glaucoma: An Avoidable Irreversible Blindness. *J Curr Glaucoma Pract.* 2017 May-Aug; 11(2):67-72. doi:10.5005/jp-journals-l0028-1226. Citado em PubMed; PMID:28924342.
15. Carr WF, Dixon AE, Volcheck GW, Steinke JW, Castro M, Rutter JK. Inhaled corticosteroids: ocular safety and the hypothalamic-pituitary-adrenal axis. *Ann*

- Allergy Asthma Immunol. 2016; 117(6):589-594. Citado em PubMed; PMID: 27979014.
16. Da Silva JB F, Silva GP M, Costa RSL L, Leão AC M. Catarata associada ao uso crônico de corticoide: relato de caso. RECIMA21 – Revista Científica Multidisciplinar. 2023;4(5):e453245. doi:10.47820/recima21.v4i5.3245.
  17. Sharon Y, Friling R, Luski M, Quizhpe Campoverde B, Amer R, Kramer M. Uveitic glaucoma: long-term clinical outcome and risk factors for progression. Ocul Immunol Inflamm. 2017 Dec; 25(6):740-747. doi:10.1080/09273948.2016.1255341.
  18. Schmidt DChabané, Martinussen T, Solebo AL, Larsen DA, Bach-Holm D, Kessel L. Comparing glaucoma risk in children receiving low-dose and high-dose glucocorticoid treatment after cataract surgery. Acta Ophthalmol. 2025 Feb; 103(1):43-49. doi:10.1111/aos.16746. Citado em PubMed; PMID: 39132692.
  19. Gokçe G, Sobacı G, Durukan AH, Erdurman FÇ. Intravitreal triamcinolone acetonide compared with bevacizumab for the treatment of patients with macular edema secondary to central retinal vein occlusion. Postgrad Med. 2013 Sep; 125(5):51-58. doi:10.3810/pgm.2013.09.2699. Citado em PubMed; PMID:24113663.
  20. Jang YH, Choi E-Y, Lee H, Woo J, Park S, Noh Y, Jeon J-Y, Yoo E-Y, Shin J-Y, Lee YW. Long-Term Use of Oral Corticosteroids and Safety Outcomes for Patients With Atopic Dermatitis. JAMA Netw Open. 2024 Jul 1; 7(7):e2423563. doi:10.1001/jamanetworkopen.2024.23563. Citado em PubMed; PMID: 39028668.
  21. Rastaghi F, Kaveh R, Yazdanpanah N, Sahaf AS, Ahramyanpour N. The efficacy and adverse effects of corticosteroid pulse therapy in alopecia areata: a review article. Dermatol Pract Concept. 2023 Oct 1; 13(4):e2023255. doi:10.5826/dpc.1304a255. Citado em PubMed; PMID: 37992355;
  22. Black RJ, Hill CL, Lester S, Dixon WG. The association between systemic glucocorticoid use and the risk of cataract and glaucoma in patients with rheumatoid arthritis: a systematic review and meta-analysis. PLoS One. 2016 Nov 15; 11(11):e0166468. doi:10.1371/journal.pone.0166468. Citado em PubMed; PMID: 27846316.
  23. Apostolopoulos D, Morand EF. It hasn't gone away: the problem of glucocorticoid use in lupus remains. Rheumatology (Oxford). 2017 Apr 1; 56(suppl 1): i114-i122. doi:10.1093/rheumatology/kew406. Citado em PubMed; PMID: 28013208.
  24. Alves TCA, Costa ACO, Vilela ABA. Bloqueio peridural com corticoide em hérnia discal: revisão sistemática. Rev Neurocienc. 2015; 23(4):575-580. doi:10.34024/rnc. 2015.v23.7986
  25. Koc I, Kadayifçilar S, Kiratli H, Eldem B. Intravitreal dexamethasone (Ozurdex) implant for radiation maculopathy secondary to stereotactic radiotherapy for posterior uveal melanoma. Retin Cases Brief Rep. 2019 Fall; 13(4):352–356. DOI:10.1097/ICB.0000000000000593.
  26. Soares MN da Costa. Reações adversas associadas ao uso de corticoide no indivíduo adulto com asma: revisão sistemática / Adverse reactions associated with the use of corticosteroids in adult individuals with asthma [revista na Internet]. Brazilian Journal of Development. 2022; [acesso em 24

- de maio de 2025]. Disponível em: <https://ojs.brazilianjournals.com.br/ojs/index.php/BRJD/article/view/47300>
27. Panerari J, Galende SB. Corticosteroides utilizados no tratamento da asma brônquica. Rev Uningá Rev. 2015; 24(1):50-55.
  28. Liendo VL, Vola ME, Barreiro TP, Wakamatsu TH, Gomes JAP, Santos MS. Tacrolimus tópico para o tratamento da ceratoconjuntivite alérgica severa em crianças. Arq Bras Oftalmol. 2017; 80(4):211-4.
  29. World Health Organization [internet]. Suíça. 2019. [acesso em 25 de maio de 2025]. Disponível em: <https://www.who.int/publications/i/item/world-report-on-vision>.
  30. Serracarbassa PD. Coroidoretinopatia central serosa. Arq Bras Oftalmol. 2002;65(6):451-4. DOI: 10.1590/S0004-27492002000300020

