

UNIVERSIDADE DE SANTO AMARO
Mestrado em Medicina e Bem Estar Animal

Joyse Wêdja Soares Marques

**Ocorrência de parasitas do gênero *Hepatozoon* em animais silvestres da
Mata Atlântica**

São Paulo
2022

Joyse Wêdja Soares Marques

**Ocorrência de parasitas do gênero *Hepatozoon* em animais silvestres da
Mata Atlântica**

Dissertação apresentada ao Programa de Pós
Graduação *Strictu Sensu* da Universidade de
Santo Amaro – UNISA, como requisito parcial
para obtenção de título de Mestre em Medicina e
Bem Estar Animal.

Orientador: Prof. Dr. Arlei Marcili

São Paulo

2022

Joyse Wédja Soares Marques

Ocorrência de parasitas do gênero *Hepatozoon* em animais silvestres da Mata Atlântica

Dissertação apresentada ao Programa de Pós Graduação *Strictu Sensu* da Universidade de Santo Amaro – UNISA, como requisito parcial para obtenção de título de Mestre em Medicina e Bem Estar Animal.

Orientador: Prof. Dr. Arlei Marcili
Cidade de São Paulo de De 2021

Prof. Dra Fernanda Aparecida Nieri Bastos

Prof. Dra Renata Tonhosolo

Conceito Final: _____

Dedico este trabalho aos meus pais e aos meus pequenos filhos, Gabriel e Gustavo

"Talvez não tenha conseguido fazer o melhor, mas lutei para que o melhor fosse feito. Não sou o que deveria ser, mas Graças a Deus, não sou o que era antes". (Marthin Luther King)

AGRADECIMENTOS

Agradeço aos meus pais por todo apoio, compreensão e por sempre me ouvirem e aconselharem;

A Deus e ao universo por, a pesar de tudo conseguir continuar, mesmo em tempos tão difíceis;

Ao meu orientador professor Dr. Arlei Marcili, a pesar das broncas sempre dedicado aos seus orientados;

Aos meus colegas, que mesmo enfrentando seus próprios dilemas, me acolheram e ajudaram. Em especial Jaciara, Thiago e Giovanna;

A Universidade de Santo Amaro, por todos esses anos entre graduação e mestrado;

A Universidade de São Paulo, ao Departamento de Medicina Veterinária preventiva e Saúde animal e Laboratório de Doenças Parasitárias

Ao médico veterinário Marcello Schiavo Nardi, que continua me ouvindo, sempre que preciso;

A Coordenação de Aperfeiçoamento de Pessoal de Nível Superior (Capes) pelo apoio financeiro;

A todos que me impulsionaram nestes dois anos, o meu muito obrigada.

RESUMO

O gênero *Hepatozoon* compreende parasitas intracelulares pertencentes ao filo Apicomplexa transmitidos aos animais vertebrados através da ingestão de artrópodes, hospedeiros definitivos. No Brasil, não foram realizados estudos significativos sobre a diversidade genética e a relação filogenética dos parasitas do gênero *Hepatozoon* em animais silvestres, especialmente em roedores, marsupiais e morcegos. O ciclo de vida até o momento ainda não foi bem estabelecido para animais silvestres. O presente estudo teve por objetivo detectar a presença de parasitas do gênero *Hepatozoon sp* em roedores, marsupiais e morcegos na Reserva Legado das Águas no Estado de São Paulo. Para isso, foram utilizadas 316 amostras (sangue, baço e fígado) provenientes de 203 indivíduos, roedores, marsupiais e morcegos. Para detecção dos parasitas do gênero *Hepatozoon* foram realizadas análises moleculares pelo método de PCR nas 316 amostras de DNA extraídas de sangue, baço e fígado dos animais, e testadas para o gene SSUrDNA, utilizando primer Hep 1 e Hep 4 de acordo com protocolo descrito por Criado-Fornelio et al., 2006. Foram obtidas 21 amostras positivas, sendo 19 de indivíduos distintos e 2 do mesmo indivíduo. O impacto desse grupo de parasitas nas diferentes espécies de mamíferos silvestres não é conhecido, o que deve motivar estudos para maior conhecimento da diversidade, biologia e implicações clínicas destes parasitas neste grupo de animais.

Palavras chave: *Hepatozoon*, vertebrados, invertebrados.

ABSTRACT

The genus *Hepatozoon* comprises intracellular parasites belonging to the phylum Apicomplexa transmitted to vertebrate animals through the ingestion of arthropods, definitive hosts. In Brazil, no studies were carried out on the genetic diversity and phylogenetic relationship of parasites of the genus *Hepatozoon* in wild animals, especially in rodents, marsupials and bats. The life cycle so far has not been well established for wild animals. This study aimed to detect the presence of parasites of the genus *Hepatozoon* sp in rodents, marsupials and bats in the Legado das Águas Reserve in the state of São Paulo. For this, 316 were used (blood, spleen and liver) from 203 rodents, marsupials and bats. For the detection of parasites of the *Hepatozoon* genus, molecular analyzes were performed using the PCR method on 316 DNA extracted from the blood, spleen and liver of animals, and tested for the SSUrDNA gene, using primer Hep 1 and Hep 4 according to the protocol described by Criado -Fornelio et al., 2006. Twenty-one positives were inherited, being 19 from different individuals and 2 from the same individual. The impact of the group of parasites on different species of wild mammals is not known, which should motivate studies to better understand the diversity, biology and clinics of these parasites in this group of animals.

Keywords: *Hepatozoon*, vertebrates, invertebrates.

LISTA DE FIGURAS

Figura 1. Localização da sede da Reserva Legado das Águas, na região Sul do estado de São Paulo, Vale do Ribeira. Criado em: Map maker	21
---	----

LISTA DE TABELAS

Tabela 1. Mamíferos silvestres e biomas Brasileiros onde <i>Hepatozoon</i> sp. já foi descrito nos últimos dez anos.....	13
Tabela 2. Vetores de parasitas do gênero <i>Hepatozoon</i> sp.....	16
Tabela 3. Espécies de mamíferos capturados e examinados na área da Sede da Reserva Legado das Águas.	23
Tabela 4. Amostras positivas pelo método de PCR convencional.....	24

SUMÁRIO

1. INTRODUÇÃO E JUSTIFICATIVAS	12
1.1 Agente Etiológico	12
1.2 Transmissão	15
1.3 Sinais Clínicos	18
1.4 Epidemiologia.....	18
2. PEQUENOS MAMÍFEROS	19
3. OBJETIVO	20
4. MATERIAIS E MÉTODOS	20
4.1 Área de Estudo	20
4.2 Captura e Identificação dos Animais	21
4.3 Extração e Amplificação de DNA de Sangue e tecidos de Animais Selvagens	22
4.4 Controle endógeno para PCR	22
5. RESULTADOS	23
6. DISCUSSÃO	25
7. CONCLUSÃO	27
8. REFERÊNCIAS BIBLIOGRÁFICAS	28

M318d Marques, Jyosse Wêdja Soares

Diversidade e relações filogenéticas de parasitas Hepatozoon de animais silvestres da Mata Atlântica / Jyosse Wêdja Soares Marques – São Paulo, 2022.

34 f.: il.

Dissertação (Mestrado em Medicina Veterinária e Bem-Estar Animal) - Universidade Santo Amaro, 2022.

Orientador: Prof. Dr^a. Arlei Macili.

1. Hepatozoon. 2. Vertebrados. 3. Invertebrados. I. Macili, Arlei, orient. II. Universidade Santo Amaro. III. Título.

1. INTRODUÇÃO E JUSTIFICATIVA

1.1 Agente Etiológico

Os parasitas *Hepatozoon* fazem parte do filo Apicomplexa, família Hepatozoidae e subordem Adeleorina (Baneth, 2007), classe Conoidasida (Levine et al, 1988), ordem Eucoccidiorida (Methew, 2000). O Filo Apicomplexa agrupa protozoários que apresentam estruturas conhecidas como complexo apical (Levine et al., 1988). Esses agrupamentos se baseiam principalmente em características biológicas e o ciclo de vida, como hospedeiros, vetores e tecidos que parasitam (Morrison, 2009).

A família *Hepatozoidae* é constituída apenas pelo gênero *Hepatozoon spp*, o qual apresenta características exclusivas como merogonia restrita a tecidos, oocistos relativamente grandes e presença de esporocistos e centenas de esporozoítos (Smith, 1996). O ciclo de vida dos parasitas do gênero *Hepatozoon spp* possui mecanismos de transmissão variados e um mesmo parasito pode infectar diferentes hospedeiros, vertebrados e invertebrados. Pertence a um dos seis gêneros de hemoparasitas chamados de hemogregarinas (Smith, 1996). As hemogregarinas são os parasitos intraterrocitários mais comumente observados em serpentes cativas (Garcia-Navarro & Pachaly, 1994), sendo os principais gêneros *Haemogregarina* e *Hepatozoon*.

O termo hemogregarina é utilizado para descrever coletivamente parasitas sanguíneos pertencentes à subordem adeleorina, que compreende cerca de 400 espécies pertencentes a 4 gêneros (Jakes et al., 2003), *Haemogregarina* (Danilewsky, 1886), *Karyolysos* (Labbe, 1894), *Hepatozoon* (Miller, 1908) e *Cyrilia* (Lainson, 1983).

Descoberto em 1905 na Índia e primeiramente nomeado *Leukocytozoon canis*, pela sua localização dentro de leucócitos caninos (James, 1905), teve seu nome alterado para *Hepatozoon canis* após a observação de que seus estágios císticos se desenvolviam dentro de fígados murinos em estudos de infecção experimental (Miller, 1908).

Inicialmente achava-se que apenas uma espécie era responsável pela infecção de todos os mamíferos, mas a partir de 1978, com a descoberta de cepas mais virulentas nos Estados Unidos por Craig et al., começaram a suspeitar de que poderiam haver diferentes espécies, com diferentes patogenias. Essa espécie americana, mais patogênica, posteriormente veio a ser nomeada de *Hepatozoon americanum* e é a que ocorre nas regiões do sul e sudeste dos EUA (Vincent-Johnson et al., 1997; Mathew et al., 1998; Mathew et al., 2000).

O ciclo de vida até o momento só foi bem estabelecido para a infecção canina por *Hepatozoon canis* e tanto para outros hospedeiros mamíferos quanto para outras espécies ainda não há um ciclo bem estabelecido, devido principalmente às diferentes características de cada um dos hospedeiros silvestres (Forlano, 2005; Baneth, 2007). Os parasitas do gênero *Hepatozoon spp* possuem um ciclo de

vida que compreende desenvolvimento sexuado e esporogonia em um hospedeiro definitivo invertebrado e merogonia seguido de gamontogonia no hospedeiro intermediário vertebrado. O hospedeiro vertebrado possui o estágio de gamonte em suas células sanguíneas, normalmente nas hemácias em espécies que infectam répteis e em leucócitos nos mamíferos (Baneth et al., 2007). No ciclo ocorre desenvolvimento de oocistos poliesporocísticos nos invertebrados (Smith, 1996; Baneth et al., 2007), já a transmissão para o vertebrado ocorre principalmente a partir da ingestão do invertebrado infectado (Smith, 1996).

Após a ingestão, ocorre a liberação dos esporozoítos pelos oocistos que invadem os tecidos dos hospedeiros vertebrados e formam merontes e/ou cistos (Johnson et al., 2008). Os merozoítos formados invadem as células sanguíneas, onde se desenvolvem gamontes (Smith, 1996).

As principais espécies que acometem canídeos são *Hepatozoon canis* e *Hepatozoon americanum* (Santos et al., 2020; Lima et al., 2017; Honório et al., 2017). Trata-se de uma enfermidade transmitida por carrapatos que já foi descrita em todo o mundo (Baneth, 2011), como Ásia, África, Sul da Europa, América do sul e Estados Unidos (Baneth, 2007). Além dos cães domésticos, os parasitas do gênero *Hepatozoon* podem acometer diversas espécies animais. Em mamíferos selvagens brasileiros, parasitas do gênero *Hepatozoon spp* já foram descritos em diversos mamíferos silvestres (**Tabela 1**).

Tabela 1. Mamíferos silvestres e biomas Brasileiros onde *Hepatozoon sp.* já foi descrito nos últimos dez anos

Ordem	Hospedeiros intermediários	Bioma	Autor
Carnívora	<i>Lycalopex pseudalopex</i> <i>gymnocerus</i>	Pampa	Giannitti et al., 2012
	<i>Cerdocyon thous</i>	Mata Atlântica	Almeida et al., 2013
	<i>Chrysocyon brachyurus</i>	Cerrado/Mata Atlântica	Demoner et al., 2016
	<i>Pseudalopex vetulus</i>	Pantanal	De Azevedo et al., 2017; De Sousa et al., 2017
	<i>Cerdocyon thous</i>		
	<i>Pseudalopex gymnocercus</i>	Pantanal	De Azevedo et al., 2017; De Sousa et al., 2017
	<i>Leopardus Pardalis</i>	Pantanal	De Azevedo et al., 2017; De

		Sousa et al., 2017
<i>Leopardus Pardalis</i>	Amazônico	Soares et al., 2017
<i>Panthera onca</i>	Cerrado/Amazônico/Pantanal	Furtado et al., 2017
<i>Lycalopex gymnocercus</i>	Mata Atlântica	Silva et al., 2017
<i>Chrysocyon brachyurus</i>	Cerrado	Perles et al., 2019
<i>Nasua nasua</i>	Cerrado/Mata Atlântica	Estevam et al., 2020
Rodentia		
<i>Oligoryzomys nigripes</i>	Cerrado/Mata Atlântica	Demoner et al., 2016
<i>Oligoryzomys flavescens</i>	Cerrado/Mata Atlântica	Demoner et al., 2016
<i>Akodon sp</i>	Cerrado/Mata Atlântica	Demoner et al., 2016
<i>Necomys lasiurus</i>	Cerrado/Mata Atlântica	Demoner et al., 2016
<i>sooretamys angouya</i>	Cerrado/Mata Atlântica	Demoner et al., 2016
<i>Hydrochoerus hydrochaeris</i>	Pantanal	De Azevedo et al., 2017; De Sousa et al., 2017
<i>Cuniculus Paca</i>	Amazônico	Soares et al., 2017
<i>Akodon montesis</i>	Cerrado/Mata Atlântica	Demoner et al., 2019
<i>Rattus rattus</i>	Amazônico, Cerrado, Mata Atlântica, Caatinga e Pantanal	Perles et al., 2019
<i>Mus musculus</i>	Amazônico, Cerrado, Mata Atlântica, Caatinga e Pantanal	Perles et al., 2019
<i>Proechimys roberti</i>	Amazônico, Cerrado, Mata Atlântica, Caatinga e Pantanal	Perles et al., 2019
<i>Galea spixii</i>	Amazônico, Cerrado, Mata Atlântica, Caatinga e Pantanal	Perles et al., 2019
<i>Hylaeamys megacephalus</i>	Amazônico, Cerrado, Mata Atlântica, Caatinga e Pantanal	Perles et al., 2019
<i>Cerradomys scotti</i>	Amazônico, Cerrado, Mata Atlântica, Caatinga e Pantanal	Perles et al., 2019

	<i>Cerradomys akroi</i>	Amazônico, Cerrado, Mata Atlântica, Caatinga e Pantanal	Perles et al., 2019
	<i>Cerradomys marinhui</i>	Amazônico, Cerrado, Mata Atlântica, Caatinga e Pantanal	Perles et al., 2019
	<i>Wiedomys cerradencis</i>	Amazônico, Cerrado, Mata Atlântica, Caatinga e Pantanal	Perles et al., 2019
Didelphimorphia			
	<i>Didelphis albiventris</i>	Cerrado/Mata Atlântica	Silva et al., 2017
	<i>Gracilianus agilis</i>	Amazônico, Cerrado, Mata Atlântica, Caatinga e Pantanal	Perles et al., 2019
	<i>Didelphis marsupialis</i>	Amazônico	Colle et al., 2019
Chiroptera			
	<i>Artibeus lituratus</i>	Mata Atlântica	Santos et al., 2020
	<i>Carollia perspicillata</i>	Mata Atlântica	Santos et al., 2020
	<i>Artibeus lituratus</i>	Pantanal	Perles et al., 2020
	<i>Artibeus planirostris</i>	Pantanal	Perles et al., 2020
	<i>Platyrrhinus lineatus</i>	Pantanal	Perles et al., 2020

1.2 Transmissão

Os protozoários podem ser transmitidos aos hospedeiros vertebrados de duas maneiras distintas: pela ingestão de invertebrados contendo oocistos (Smith, 1996), ou pela ingestão de presas contendo cistos (Baneth *et al.* 2007; Maia *et al.* 2014). A ingestão de uma presa infectada pelo parasita faz com que o predador também se infecte (Jhonson, 2009).

A transmissão via presa-predador já foi descrita para felinos e canídeos silvestres, e cobras e lagartos, na África e Brasil (Maia, 2014, Tomé, 2014 Perles, 2019, Harris, 2020). Sousa, *et al.*, 2017, sugerem que na região do Pantanal brasileiro essa seja a principal via de transmissão, visto que, apesar da alta positividade encontrada nos mamíferos, não foi encontrado nenhum artrópode positivo durante o período do estudo. Sloboda *et al.*, 2008 em trabalho experimental com cobras descreveu a infecção por ingestão do hospedeiro mamífero.

A infecção dos cães pelo *Hepatozoon sp*, ocorre quando estes ingerem carrapatos contendo oocistos maduros na hemocele. Após a ingestão, os esporozoítos são liberados e transportados através da corrente sanguínea aos tecidos hemolinfáticos, como baço, medula óssea e linfonodos onde os merontes são formados (D'owyer, 2011). Ainda segundo D'owyer 2011, a merogonia pode ocorrer também em outros órgãos, como fígado, pulmões e rins e os merozoítos liberados dos merontes invadem leucócitos nos quais são formados gamontes. Os carrapatos se infectam durante o repasto sanguíneo, ao ingerirem células com a presença de gamontes (Baneth *et al.*, 2007). São considerados vetores do *H. canis* para os cães domésticos, os carrapatos do gênero *Amblyomma* e pelo *Rhipicephalus sanguineus*. Já foram descritas diversas espécies de invertebrados positivos para *Hepatozoon sp* (**Tabela 2**).

No Brasil, a participação do *R. sanguineus* da transmissão do *H. canis* ainda precisa ser melhor investigada (Gomes *et al.*, 2010). Segundo Baneth *et al.*, 2007 a ninfa do *R. sanguineus* ingere o sangue do hospedeiro infectado e na ecdise para adulto desenvolve os oocistos esporulados. Os carrapatos dessa espécie são altamente suscetíveis (Baneth *et al.*, 2001). Existem relatos na literatura de outros artrópodes como vetores, como os carrapatos argasídeos *Ornithodoros guaporensis* (Wolf, 2016), o *Ixodes ricinus* (Hamiskova, 2016) pulgas (Krampitz, 1981), o vetor pode variar de acordo com o hospedeiro intermediário.

Tabela 2. Vetores de parasitas do gênero *Hepatozoon sp*.

	Gênero	Espécie	Autor
Carrapatos	<i>Amblyomma</i>	<i>maculatum</i>	Mathew, 1999
		<i>cajennense</i>	D'owyer, 2001
		<i>triste</i>	Forlano <i>et al.</i> , 2005
		<i>ovale</i>	Forlano <i>et al.</i> , 2005
		<i>sculptum</i>	Forlano <i>et al.</i> , 2005
		<i>ovale</i>	Rubini <i>et al.</i> , 2009
		<i>americanum</i>	Allen, 2011
		<i>fuscum</i>	Perles <i>et al.</i> , 2019

		<i>rotundatum</i>	Fonseca, 2020
		<i>rotundatum</i>	Mendoza- Roldan et al., 2021
<i>Rhipicephalus</i>		<i>R. microplus</i>	Miranda et al., 2011
		<i>Rhipicephalus sanguineus sensu lato</i>	Santos et al., 2018
		<i>Rhipicephalus sanguineus sensu lato</i>	Chao, 2019
<i>Ornithodoros</i>		<i>Ornithodoros sp</i>	Mendoza- Roldan et al., 2020
Ácaros	<i>Echinolaelaps</i>	<i>echidninus</i>	Miller, 1908
	<i>Eutrombicula</i>	<i>alfreddugesi</i>	Mendoza- Roldan et al., 2020
	<i>Zeterohercon</i>	<i>oudemansi</i>	Mendoza- Roldan et al., 2020
	<i>Ophionyssus</i>	<i>natricis</i>	Mendoza- Roldan et al., 2020

	<i>Geckobia</i>	<i>hemidactyli</i>	Mendoza-Roldan et al., 2020
Pulgas	<i>Xenopsylla</i>	<i>cheopis</i>	Krampitz, 1981
Mosquitos	<i>Culex</i>	<i>tarsalis</i>	Telford, 1984

1.3 Sinais Clínicos

Os sinais clínicos da hepatozoonose canina são inespecíficos e sua intensidade pode variar (Vincent-Johnson, *et al.*, 1997, Gondim *et al.*, 1998, Baneth *et al.* 2013, Mundim *et al.*, 2008b, O' Dwyer, 2011). A infecção por *H. Canis* frequentemente está associada a baixa parasitemias, enquanto a infecção por *Hepatozoon americanum* é debilitante e geralmente fatal (Baneth, 2011). Segundo Baneth *et al.*, 2003 e O'Dwyer, 2011, no Brasil tem sido identificadas infecções subclínicas, frequentemente associadas a baixa parasitemia. Podendo ocorrer quadro clínico mais grave em filhotes, animais imunossuprimidos ou quando há infecção concomitante com outros agentes infecciosos e/ou parasitários.

O impacto causado pelo *Hepatozoon sp* a animais silvestres até o momento não está bem esclarecido. Kocan *et al.*, 2000 relatou doença clínica severa em coiotes (*Canis latrans*) nos Estados Unidos. Este estudo demonstrou que coiotes em algumas partes de Oklahoma são naturalmente infectados com *Hepatozoon americanum*. Além disso, neste mesmo estudo dois filhotes infectados experimentalmente, desenvolveram doença clínica grave que pode ser comparada com a visualizada em cães domésticos parasitados por *H. americanum*, incluindo lesões musculares e ósseas características. East *et al.*, 2008 descreveu mortalidade em dois filhotes de hienas (*Crocuta crocuta*) na África, neste estudo, conclui-se que essas duas mortes podem indicar que a infecção por *Hepatozoon sp* pode estar associada a mortalidade em hienas jovens e que talvez o efeito deste parasita nas populações de carnívoros na natureza pode estar sendo subestimado.

1.4 Epidemiologia

A epidemiologia da hepatozoonose em animais silvestres e domésticos ainda não está totalmente elucidada. Sabe-se que atinge animais de todos os tipos, domésticos e silvestres em regiões que variam de clima temperado, tropical e subtropical. Já foram relatados em diversos países como Turquia (Karagenc *et al.*, 2006), Bulgária (Ivanov *et al.*, 2008), Kosovo, Albânia, Grécia (Mylonakis *et al.*,

2005), Croácia (Dezdek et al., 2010), Espanha (Criado-Fornelio et al., 2006), Portugal (Cardoso et al., 2010), África do Sul (Van As, 2020;), Índia (James, 1905), Brasil (Gondim et al., 1998; Rubini, 2005; Sousa, 2017; André, 2010; Soares, 2017; Demoner, 2019; Fonseca, 2020; Gomes, 2018), Chile (Muñoz-Leal, 2019), Cuba (Díaz-Sanchez, 2021), Estados Unidos (Allen et al 2011).

Os parasitas do gênero *Hepatozoon* são pouco estudados em mamíferos selvagens (roedores, marsupiais e morcegos) do Brasil (Soares et al 2017; Wolf et al 2016). A falta de conhecimento sobre a infecção por *Hepatozoon* em mamíferos selvagens nos motiva a investigar a diversidade de parasitas de *Hepatozoon* nestes animais. O impacto desse grupo de parasitas nas diferentes espécies de mamíferos selvagens não é conhecido. Essa descoberta contribuirá para o campo da ciência e fornecerá informações sobre a Hepatozoonose em mamíferos selvagens, como roedores, marsupiais e morcegos.

2. PEQUENOS MAMÍFEROS

A Ordem *rodentia* é a ordem de mamíferos mais rica em espécies (Romanenko *et al.*, 2012). Atualmente os roedores representam a ordem de mamíferos mais abundante, compreendem cerca de 42% de todos os mamíferos e incluem aproximadamente 2277 espécies (Carleton e Musser, 2005). Possuem distribuição cosmopolita com alcance frequentemente associado ao movimento humano (Romanenko *et al.*, 2012). De acordo com o Instituto Chico Mendes de Conservação da Biodiversidade (ICMBio), os roedores, além de representarem uma das ordens mais numerosas de mamíferos, apresentam incrível diversidade que varia do tamanho corporal até especializações ecológicas e comportamentais. Ainda segundo o ICMBio, cerca de 244 espécies de roedores ocorrem no Brasil, mas esse número constantemente se atualiza e gera divergências entre os especialistas. Sabe-se que esses animais hospedam patógenos de importância médica e veterinária. O papel dos roedores na epidemiologia do *Hepatozoon spp* também justifica uma investigação, para avaliar se as espécies de *Hepatozoon spp* são específicas para esse grupo ou se são compartilhados entre carnívoros ou répteis selvagens, desempenhando papel como hospedeiros intermediários e/ou hospedeiros paratênicos (Perles, 2019).

A ordem *didelphimorphia* inclui a maior parte dos marsupiais presentes nas Américas. Possuem importante papel ecológico nos ecossistemas em que ocorrem, atuando no controle populacional de artrópodes e pequenos vertebrados, como presas, na dispersão de sementes e polinização (Abreu, 2011). Segundo Rossi & Bianconi, 2011, no Brasil ocorrem 55 espécies de marsupiais da família Didelphidae e 16 gêneros. Tratam-se em sua maioria de animais onívoros e algumas espécies estão adaptadas a diversos ambientes e sua presença em áreas urbanas favorecem o contato com animais

domésticos e humanos, podendo por essas características ser considerados disseminadores de patógenos (Muller *et al.*, 2005).

Em termos de diversidade de espécies, os quirópteros constituem a segunda maior ordem de mamíferos, sendo superados apenas pelos roedores (Lourenço, 2016). Existem cerca de 179 espécies de quirópteros distribuídas no Brasil (Lourenço, 2016), eles apresentam grande diversidade em aspectos como dieta, morfologia e tipos de abrigo (Sato, 2007). Estes mamíferos voadores possuem longos períodos de vida e podem ocupar diversos habitats, tanto em ambientes naturais como urbanos (Santos, 2017).

Portanto, devido aos diversos hábitos alimentares e sua grande mobilidade e adaptabilidade aos meios urbanos e ausência de estudos, estas espécies animais são excelentes modelos de estudo, do ponto de vista parasitológico.

3. OBJETIVO

O presente projeto teve por objetivo principal detectar a presença de parasitas do gênero *Hepatozoon sp* em roedores, marsupiais e morcegos na Reserva Legado das Águas na estado de São Paulo.

4. MATERIAIS E MÉTODOS

A coleta das amostras utilizadas no presente estudo foi previamente autorizada pelo comitê de ética da Faculdade de Medicina Veterinária e zootecnia - USP sob o N° 1609160318 e N° 7717280119.

4.1 Área de estudo

A Reserva Legado Das Águas está localizada no Vale do Ribeira, região Sul do Estado de São Paulo. Possui 31 mil hectares, está ligada a diversas outras unidades de conservação, formando corredor ecológico de grande importância entre as áreas de litoral e interior da região sul de São Paulo. Corresponde a maior área contínua de Mata Atlântica remanescente que sofreu mínima intervenção humana, devido a baixa densidade demográfica e pouco desenvolvimento econômico da região.

Foram realizadas três campanhas de campo com duração de seis dias cada, preferencialmente nos períodos de lua nova, nas seguintes datas:

Primeira campanha: de 15 a 22 de janeiro/2018

Segunda campanha: de 18 a 25 de julho/2018

Terceira campanha: de 12 a 19 de dezembro/2018

As três campanhas iniciais foram realizadas na área da Base da Reserva que fica na região norte do Legado Das Águas. Foram utilizadas 240 armadilhas do tipo gaiola totalizando um esforço de captura de 8640 armadilhas/dia por campanha e com um total de 25920 armadilhas/dia nas campanhas já realizadas no projeto.

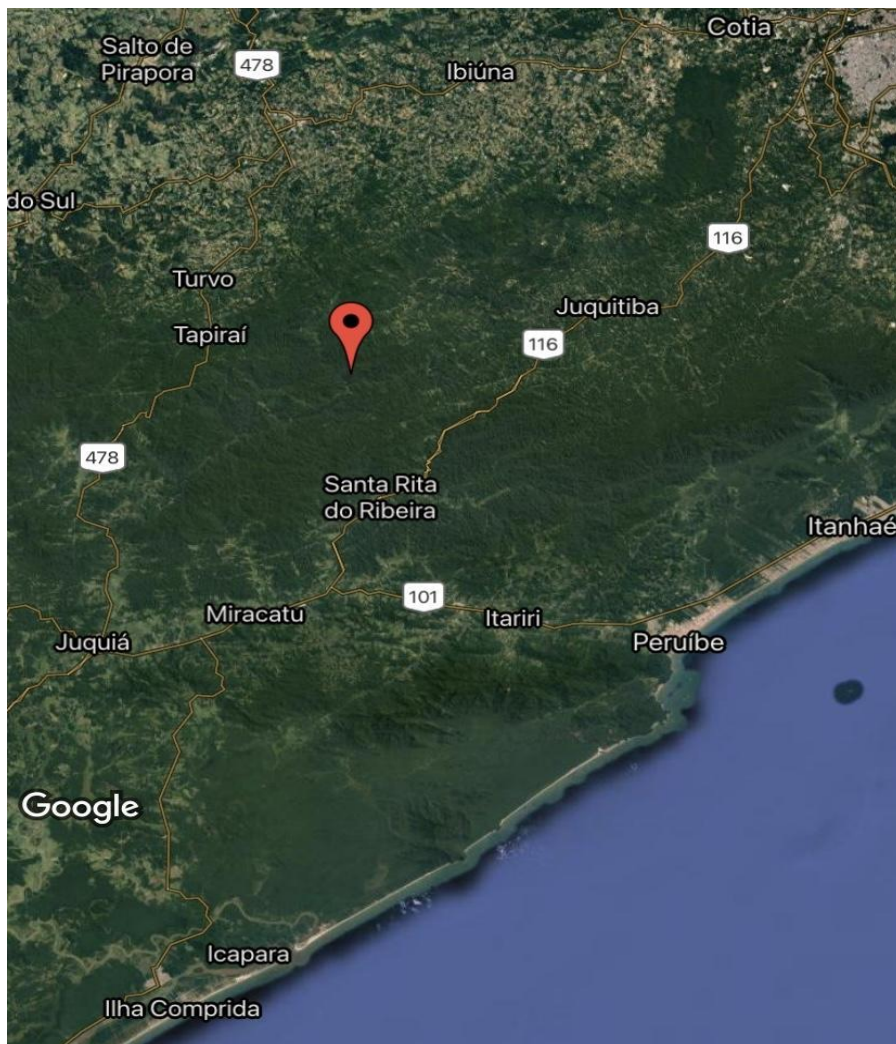


Figura 1. Localização da sede da Reserva Legado das Águas, na região Sul do estado de São Paulo, Vale do Ribeira. Criado em: Map maker

4.2 Captura e Identificação dos Animais

Para captura dos pequenos mamíferos terrestres foram selecionadas três trilhas na área da Base da Reserva, áreas (trilha Cambuci, *Bike-Cambuci* e trilha da Estufa) que são trilhas já utilizadas para o

ecoturismo comercial, têm início na Sede, e se aprofundam na mata. A trilhas Cambuci e *Bike-Cambuci* são de contínuo fluxo de visitantes, com vegetação ligeiramente mais seca e alterada pela presença constante de visitantes, e nestas duas as armadilhas foram colocadas nas adjacências da passagem, entendendo-se até cerca de um quilômetro de extensão a partir da entrada de cada trilha. Já a trilha Estufa possui uma passagem suspensa artificial, que corre ao longo de uma vegetação bastante diversificada e úmida e sobre um córrego. Nesta trilha as armadilhas foram distribuídas por um trajeto diferente do demarcado para visitantes, seguindo uma passagem de animais, com vegetação mais conservada e úmida em relação às outras duas e bastante variação de inclinação do solo. Em cada uma destas 3 áreas foram dispostas 40 estações de captura distantes 15m de cada uma em linha reta. Cada estação foi composta por duas armadilhas, uma armadilha do modelo Tomahawk e Sherman, iscadas e vistoriadas diariamente.

Para a captura de morcegos foram utilizadas redes de neblina (“mist nest”) com 3,0 X 6,0 m de comprimento, armadas no início do pôr do sol e mantidas abertas por um período de das 18 às 22 horas, por 5 noites a cada campanha.

Para algumas espécies de morcegos foram realizadas buscas ativas em abrigos e os animais capturados transportados em sacos de pano até o laboratório montado em campo. Os animais foram identificados com o auxílio de diferentes chaves de identificação e descrições originais (Emonns & Feer, 1990; Vizotto & Tadei, 1973; Bonvicino et al., 2008).

Após a captura, os animais foram anestesiados para a coleta de sangue realizada ou por punção cardíaca, ou pela veia caudal, além de alíquotas de sangue total e de tecidos (baço e fígado) coletadas para estudos moleculares. Para alguns animais a identificação da espécie não foi possível a campo e por este motivo precisaram ser eutanasiados. Para isso foi utilizada sedação com xilazina (1mg/kg) e quetamina (10mg/kg), seguida de anestesia inalatória com Isoflurano e após eutanásia, estes espécimes foram fixados em formol 10% para posterior identificação e transportados ao laboratório para depósito no Museu de Zoologia da Universidade de São Paulo (MZUSP). Também foi realizada eutanásia de um indivíduo por espécie capturada, para ser depositada como espécime testemunho, mediante autorização do ICMBio.

4.3 Extração e Amplificação de DNA de Sangue e Tecidos de Animais Selvagens

A extração do DNA do tecido foi realizada de acordo com o protocolo estabelecido pelo Kit Purelink Genomic DNA Purification (*ThermoFisher*). Baseado nas recomendações e protocolos do fabricante. Todas as amostras extraídas foram submetidas a quantificação de DNA em espectrofotômetro NanoDrop 2000 (Thermo Scientific) antes de seguirem para a etapa seguinte de amplificação. As

amostras de DNA foram submetidas à reação em cadeia da polimerase convencional (PCR) para amplificação do gene ribossômico (SSUrDNA). As análises moleculares pelo método de PCR foram realizadas em 316 amostras de DNA extraídas de sangue, baço e fígado dos animais, e testadas para o gene SSUrDNA, utilizando primer Hep 1 e Hep 4 de acordo com protocolo descrito por Criado-Fornelio et al., 2006.

4.4 Controle endógeno para PCR

Dez por cento das amostras negativas para cada tecido serão selecionadas aleatoriamente e submetidas à PCR, conforme descrito por Ferreira et al. (2010), para amplificar o gene do citocromo b de mamíferos que é altamente conservado.

5. RESULTADOS

Foram capturados 203 indivíduos de pequenos mamíferos na Reserva Legado das Águas, sendo 20 marsupiais, 87 roedores e 96 morcegos (**Tabela 3**). E destes, coletadas 316 amostras, sendo sangue, fígado e baço dos indivíduos eutanasiados e somente amostras de sangue dos indivíduos soltos.

Tabela 3. Espécies de mamíferos capturados e examinados na área da Sede da Reserva Legado das Águas.

Ordem	Família	Hospedeiros	
		Gênero e Espécie	Indivíduos por Espécie
Rodentia	Muridae	<i>Euryoryzomys russatus</i>	60
		<i>Sooretamys angowya</i>	1
		<i>Oxymycterus sp.</i>	5
		<i>Delomys sp.</i>	1
		<i>Oligoryzomys sp.</i>	9
		<i>Oryzomys sp.</i>	6
		<i>Oxymycterus nasutus</i>	1
		<i>Sooretamys sp.</i>	1
		<i>Hyalaemys sp.</i>	2
		<i>Brucepattersonius sp.</i>	1
		Chiroptera	Phyllostomidae
<i>Carollia perspicillata</i>	18		
<i>Uroderma bilobatum</i>	1		
<i>Artibeus fimbriatus</i>	4		
<i>Artibeus cinuereus</i>	3		
<i>Artibeus lituratus</i>	8		

		<i>Artibeus sp.</i>	1
		<i>Artibeus obscurus</i>	3
		<i>Artibeus planirostris</i>	4
		<i>Artibeus gnomus</i>	1
		<i>Sturnira lillium</i>	7
		<i>Rhinophylla pumilio</i>	1
		<i>Platyrrhinus lineatus</i>	2
		<i>Glossophaga soricina</i>	1
		<i>Lonchorhina aurita</i>	1
		<i>Micronycteris pusilla</i>	1
	Emballonuridae	<i>Saccopteryx sp.</i>	15
	Vespertilionidae	<i>Myotis nigricans</i>	9
		<i>Eptesicus sp.</i>	2
	Molossidae	<i>Nyctinomops sp.</i>	4
		<i>Molossus molossus</i>	1
		<i>Molossus ater</i>	1
Didelphiamorpha	Didelphidae	<i>Metachirus nudicaudatus</i>	12
		<i>Didelphis aurita</i>	2
		<i>Micoureus demararae</i>	1
		<i>Micoureus sp.</i>	2
		<i>Gracilinanus sp.</i>	1
		<i>Marmosops sp.</i>	2
Total:	203 indivíduos,	316 amostras	

As análises moleculares pelo método de PCR foram realizadas em 316 amostras do DNA extraído de sangue e tecidos dos pequenos mamíferos, e testadas para o gene SSUrDNA para a detecção de parasitas *Hepatozoon* em geral. Foram obtidas 21 amostras positivas, sendo 13 roedores, 6 quirópteros e 1 marsupial. Destas, 19 amostras eram de indivíduos distintos e 2(*) do mesmo indivíduo (Tabela 4).

Tabela 4. Amostras de pequenos mamíferos positivas para o gênero *Hepatozoon* através do método de PCR convencional

Amostras Positivas		
Ordem	Gênero e Espécie	Material
Rodentia	<i>Oxymycterus sp.</i>	Sangue
	<i>Oligoryzomys sp.</i>	Baço
	<i>Oryzomys sp.</i> *	Fígado

	<i>Euryoryzomys russatus</i>	Baço
	<i>Oxymycterus sp.</i>	Sangue
	<i>Euryoryzomys russatus</i>	Fígado
	<i>Euryoryzomys russatus</i>	Fígado
	<i>Euryoryzomys russatus</i>	Fígado
	Oryzomys sp. *	Baço
	<i>Sooretamys sp.</i>	Baço
	<i>Oligoryzomys sp.</i>	Baço
	<i>Oryzomys sp.</i>	Baço
	<i>Euryoryzomys russatus</i>	Baço
	<i>Oligoryzomys sp.</i>	Fígado
Chiroptera		
	<i>Rhinophylla pumilio</i>	Sangue
	<i>Carollia perspicillata</i>	Fígado
	<i>Artibeus cinereus</i>	Fígado
	<i>Artibeus cinereus</i>	Fígado
	<i>Sarcopteryx sp.</i>	Fígado
	<i>Myotis nigricans</i>	Baço
Didelphiamorpha		
	<i>Metachirus nudicaudatus</i>	Fígado
	Total:	20 indivíduos, 21 amostras

A ordem Rodentia apresentou o maior número de animais positivos, (13), seguido pelos quirópteros (6) e marsupiais (1) e das 21 amostras positivas, 18 são provenientes de baço e fígado. O que pode ir de encontro com a hipótese de que a transmissão via presa-predador, seja importante no ambiente silvestre (Perles, 2019; Harris, 2020; Sousa et al., 2017), tendo em vista o fato de que estudo realizado anteriormente, demonstrou animais silvestres parasitados, mas não houveram amostras de invertebrados positivas (Sousa et al., 2017). Durante os trabalhos a campo também foram colhidos ectoparasitas dos animais capturados, para outro estudo. A investigação de parasitas do gênero *Hepatozoon* em invertebrados colhidos de animais positivos para parasitas deste gênero, pode ser de grande importância para melhor entendimento do ciclo destes parasitas no ambiente silvestre.

6. DISCUSSÃO

Segundo o instituto brasileiro de florestas, o IBF, originalmente o bioma Mata Atlântica ocupava cerca de 15 % do território nacional, mas hoje existe apenas cerca de 12,5% do bioma que existia originalmente. A perda do bioma Mata Atlântica é conhecido mundialmente como um grande problema para a conservação (Viana et al., 1997), considerada um dos maiores hotspots de biodiversidade do mundo, o que a torna uma área prioritária para a conservação (Myers et al., 2000).

A Reserva Legado das Águas, apresenta em seu entorno comunidades tradicionais e hospedagens onde há fluxo de pessoas e animais domésticos, a pesar disso, a maior parte dos ambientes é formada por mata preservada, com presença de pequenos mamíferos endêmicos da Mata Atlântica. Sabe-se que algumas espécies, são tidas como bioindicadores do nível de conservação de determinadas áreas, isso ocorre por se tratarem de espécies sensíveis a alterações ambientais e que por isso necessitam de áreas conservadas para sua existência. Neste estudo foi possível demonstrar a abundância de espécies de pequenos mamíferos presentes na Reserva, através da captura de diversas espécies endêmicas da Mata Atlântica como, *Oryzomys sp*, *Akodon sp*, *Oxymycterus sp*, *Oligoryzomys sp* (Pardini et al., 2006), inclusive espécies indicadoras de qualidade ambiental como *Euryoryzomys russatus* (Wagner, 1848) e espécies da família Phyllostomidae que de acordo com Fenton, et al, 1992, indicam hábitat pouco alterado.

Dos 87 roedores analisados, 13 foram considerados positivos para *Hepatozoon sp.*, em sua maioria em tecidos como fígado e baço. O papel dos roedores na epidemiologia do *Hepatozoon sp* ainda não está totalmente elucidado, sequências obtidas por Perles et al, 2019 em estudo sobre a ocorrência de *Hepatozoon sp* em pequenos roedores silvestres, agruparam -se com espécies previamente detectadas em répteis, o que sugere que esses animais podem desempenhar papel de hospedeiros paratênicos para a infecção em répteis. Além disso, hospedeiros intermediários podem formar gamontes em células sanguíneas e/ou cistos em outros órgãos como baço e fígado (Johnson et al., 2008^a), Demoner et al., 2016 detectaram cistos de *Hepatozoon sp* em pequenos roedores em fragmentos florestais presentes em áreas rurais de Botucatu, São Paulo, o que corrobora com fato de que estes animais possam atuar como hospedeiros paratênicos.

Existem poucos relatos sobre quirópteros sendo parasitados por *Hepatozoon sp*, no Brasil e no mundo. No presente estudo, foram considerados positivos morcegos insetívoros e frugívoros. Morcegos insetívoros podem ser facilmente expostos ao *Hepatozoon sp* por seus hábitos alimentares e a infecção pode ocorrer por ingestão acidental de ectoparasitas para morcegos frugívoros (Perles et al 2020) e/ou através da socialização e lambadura entre os indivíduos (Kerth, 2008). Sequências obtidas de morcegos não hematófagos por Perles, et al., 2020, agruparam-se com sequências previamente detectadas em

répteis e anfíbios do Brasil e Estados Unidos, o que levou os autores a acreditarem que a predação destes animais possa desempenhar algum papel no ciclo de vida de *Hepatozoon sp.*

Silva *et al.*, 2017 descreveu pela primeira vez infecção por *Hepatozoon canis* em *Didelphis albiventris* (Gambá de orelha branca). Estes marsupiais são onívoros e bastante adaptados ao ambiente sinantrópico e o contato destes animais com animais domésticos pode permitir compartilhamento de ectoparasitas. O marsupial *Metachirus nudicaudatus* alimenta-se predominantemente de insetos (Lessa *et al.*, 2010), o que pode indicar a forma de infecção para estes animais.

No presente estudo a análise molecular, possibilitou a detecção de parasitas do gênero *Hepatozoon* em pequenos mamíferos silvestres, parasitas estes que até o momento foram pouco estudados em mamíferos silvestres no Brasil (Soares *et al.*, 2017; Wolf *et al.*, 2016). Apesar de haver inúmeras descrições, pouco se sabe acerca da etiologia, epidemiologia, ciclo e sintomatologia em outros animais que não cães domésticos. O sequenciamento também é importante para a identificação das espécies e para melhor entendimento sobre o impacto desse grupo de parasitas nas diferentes espécies de mamíferos silvestres, que ainda é pouco conhecido, se fazendo necessário mais estudos para investigação da diversidade e relações filogenéticas entre os parasitas do gênero *Hepatozoon sp* em mamíferos silvestres.

7. CONCLUSÃO

Através das análises moleculares realizadas no presente estudo, podemos concluir que há presença de parasitas do gênero *Hepatozoon sp* em pequenos mamíferos (roedores, marsupiais e morcegos) na Reserva Legado das Águas, São Paulo. Porém, ainda pouco se sabe a respeito do ciclo de transmissão e impacto nestes animais, sendo necessário mais estudos para melhor entendimento da ecologia, epidemiologia e impacto do *Hepatozoon sp* em roedores, marsupiais e morcegos.

8. REFERÊNCIAS

Abreu, M.S.L., Christoff, A.U. & Vieira, E.M. Identification of marsupials from southern Brazil using microstructure of guard-hairs. *Biota Neotrop.* 11(3), 2011.

Allen KE, Johnson EM, Little SE, Hepatozoon spp infections in the United States. *Veterinary Clinics of North America: Small Animal Practice* , 41(6):1221-38. Nov. 2011.

Almeida, A.P., Souza, T.D., Marcili, A. Labruna, M.B., Novel Ehrlichia and Hepatozoon agentes infecting the crab-eating fox (*Cerdocyon thous*) in southeastern Brazil. *Journal of Medical Entomology*, 50(3), pp.640-646. 2013.

Baneth, G, Samish M, Alekseev E, Aroch I, Shkap V. Transmission of *Hepatozoon canis* to dogs naturally-fed or percutaneously-injected *Rhipicephalus sanguineus* ticks. *The Journal of Parasitology*, v. 87, n. 3, p. 606-611, 2001.

Baneth, G.; Samish, M.; Shkap, V. Life cycle of *Hepatozoon canis* (Apicomplexa: Adeleorina: Hepatozoidae) in the tick *Rhipicephalus sanguineus* and domestic dog (*Canis familiaris*). *The Journal of Parasitology*, v. 93, n. 2, p. 283-299, 2007.

Baneth G. Perspectives on canine and feline hepatozoonosis. *Veterinary Parasitology* 181:3-11, 2011.

Bonvicino CR, De Oliveira JA, D'Andrea OS. Guia dos Roedores do Brasil, com chaves para gêneros baseadas em caracteres externos. Centro Pan-Americano de Febre Aftosa - PAS/OMS, 2008.

Cardoso L, Yisaschar-mekuzas Y, Rodrigues F.T, Costa A, Machado J, Diz-Lopes D, Baneth G. Babesiose canina no norte de Portugal e caracterização molecular de co-infecções transmitidas por vetores. *Parasitas e Vetores*, 27, 2010.

Criado-Fornelio, A., Ruas, J. L., Casado, N., Farias, N. A. R., Soares, M. P., Müller, G., ... Barba-Carretero, J. C. (2006). New Molecular Data On Mammalian Hepatozoon Species (APICOMPLEXA: ADELEORINA) From Brazil And Spain. *Journal of Parasitology*, 92(1), 93–99.

Chao LL, Liao HT, Shih CM. First detection and genetic identification of *Hepatozoon canis* in *Rhipicephalus sanguineus* sensu lato ticks collected from dogs of Taiwan. *Ticks Tick-borne Diseases*, 10(4):929-934. Jun. 2019.

Colle AC; Mendonça RFB; Maia MO; Freitas LC; Witter R; Marcili A; Aguiar DM; Muñoz-Leal S; Labruna MB; Rossi RV; Pacheco RC. Levantamento molecular de patógenos transmitidos por carrapatos em pequenos mamíferos da Amazônia Brasileira. *Journal of Brazilian Parasitology Veterinary*, 28 (4) Dec 2019.

Craig T.M; Smallwood J.E; Knauer K.W; Mcgrath J.P. Hepatozoon canis infection in dogs: clinical, radiographic, and hematologic findings. Journal of the American Veterinary Medical Association, 173 (8) Oct 1978.

Danilewskii, V. I., Recherches sur la parasitology du sang. Les Hematozoaires dês lezards (avec 2 planches). Archives slaves de Biologie, v.1, p. 364-396, 1886.

Demoner LC, Magro NM, Da Silva MRL, De Paula Antunes JMA, Calabuig CIP, O'dwyer LH. *Hepatozoon* spp. infections in wild rodents in an area of endemic canine hepatozoonosis in southeastern Brazil. Ticks and Tick-borne Diseases, 7(5):859-864. Jul. 2016.

Demoner C L, Silva LMR, Magro NM, O'dwyer LH. *Hepatozoon milleri* sp. nov. (Adeleorina:Hepatozoidae) in *Akodon montensis* (Rodentia: Cricetidae: Sigmodontinae) from southeastern Brazil. Parasitology, 146(5):662-669, Apr. 2019.

De Azevedo Gomes, L., Moraes, L.A., Aguiar, D.C.F., Dias, H.L.T., Ribeiro, A.S.S., Do Couto Rocha, H.P., Nunes, M.R.T. Gonçalves, E.C., Genetic diversity of *Hepatozoon* spp. in *Hydrochoerus hydrochaeris* and *Pecari tajacu* from eastern Amazon. Ticks and Tick-borne Diseases, 9(2), pp.314-318, 2019.

De Sousa, K.C.M., Fernandes, M.P., Herrera, H.M., Benevenuto, J.L., Santos, F.M., Rocha, F.L., Barreto, W.T.G., Macedo, G.C., Campos, J.B., Martins, T.F. De Andrade Pinto, P.C.E., Molecular detection of *Hepatozoon* spp. in domestic dogs and wild mammals in southern Pantanal, Brazil with implications in the transmission route. Veterinary parasitology, 237, pp.37-46, 2017.

Dezdek, D., Vojta, L., Ćurković, S., Lipej, Z., Mihaljević, Ž., Cvetnić, Ž., & Beck, R. (2010). Molecular detection of *Theileria annae* and *Hepatozoon canis* in foxes (*Vulpes vulpes*) in Croatia. Veterinary Parasitology, 172(3-4), 333–336.

East ML, Wibbelt G, Lieckfeldt D, Ludwig A, Goller K, Wilhelm K, Schares G, Thierer D, Hofer H. A *Hepatozoon* species genetically distinct from *H. canis* infecting spotted hyenas in the Serengeti ecosystem, Tanzania. Journal of Wildlife Diseases, 44:45–52, 2008.

Estevam LGTM, Fonseca Junior AA, Silvestre BT, Hemetrio NS, Almeida LR, Oliveira MM, Silva SM, Ribeiro MFB, Silveira JAG. Seven years of evaluation of ectoparasites and vector-borne pathogens among ring-tailed coatis in an urban park in southeastern Brazil. Veterinary Parasitology Regional Studies and Reports, 21:100442, Jul. 2020.

Fenton M.B.; Acharya L.; Audet D.; Hicket M.; Merriman C.; Obrist M. e Syme D. Phyllostomid bats (Chiroptera: Phyllostomidae) as indicator of habitat disruption in the neotropics. Biotropica. 1992; 24: 440-446.

Forlano, M.; Scofield, A.; Elisei, C.; Fernandes, K.R.; Ewing, S.A.; Massard, C.L. Diagnosis of *Hepatozoon* spp. In *Amblyomma ovale* and its experimental transmission in domestic dogs in Brazil. Veterinary Parasitology, v.25, p.17, 2005.

Furtado M.M, Metzger B, De Almeida Jacomo AT, Labruna MB, Martins TF, O'dwyer LH, Paduan KDS, Porfírio GEO, Silveira L, Sollmann R, Taniwaki SA, Tôrres NM, Neto JSF. *Hepatozoon spp.* Infect Free-Ranging Jaguars (*Panthera onca*) in Brazil. *Journal of Parasitology*, 103(3):243-250, Jun. 2017.

Garcia-Navarro C.E.K. & Pachaly J.R. 1994. *Manual de Hematologia Veterinária*. Varela, São Paulo, p.132-133.

Giannitti F, Diab SS, Uzal FA, Fresneda K, Rossi D, Talmi-Frank D, Baneth G. Infection with a *Hepatozoon sp.* closely related to *Hepatozoon felis* in a wild Pampas gray fox (*Lycalopex -Pseudalopex -gymnocercus*) co-infected with canine distemper virus. *Veterinary Parasitology*, 25;186(3-4):497-502. doi: 10.1016/j.vepar.2011.11.006. Epub 2011 Nov 7, May. 2012.

Gomes, P. V. ET AL. Occurrence of *Hepatozoon sp.* in dogs in the urban area originating from a municipality in southeastern Brazil. *Veterinary Parasitology*, v. 174, n. 1-2, p. 155-161, 2010.

Gondim, L.F., Kohayagawa, A., Alencar, N.X., Biondo, A.W., Takahira, R.K., Franco, S.R., Canine hepatozoonosis in Brazil: description of eight naturally occurring cases. *Veterinary Parasitology*, 74, 319–323, 1998.

Hamiskova Z, Silaghi C, Rudolf I, Venclikova K, Mahrikova L, Slovak M, Mendel J, Blazejova H, Berthova L, Kocianova E, Hubalek Z, Schnittger L, Kazimirova M. Molecular detection and phylogenetic analysis of *Hepatozoon spp.* in questing *Ixodes ricinus* ticks and rodents from Slovakia and Czech Republic. *Parasitology Research*, 115(10):3897-904. Oct. 2016.

Harris DJ, Sergiadou D, Halajian A, Swanepoel L, Roux F. Molecular screening indicates high prevalence and mixed infections of *Hepatozoon* parasites in wild felines from South Africa. *Journal of the South African Veterinary Association*, 30;91(0):e1-e5, Nov. 2020.

Honório, T.G.A.F, Araújo, E.K.D, Lima, L.T.R, Silva, M.G, Fonseca, A.P.B, Costa, S.D.P, Neto, J.B.S. Infecção por *Hepatozoon sp.* em canino doméstico: Relato de caso. *Medicina veterinária e Zootecnia*. [S.l.], v.11, n.3, p.272-275, mar, 2017.

Ivanov A, Tsachev I., *Hepatozoon canis* and hepatozoonosis in the dog. *Trakia Journal of Sciences*, Vol. 6, No. 2, pp27-35, 2008.

Jakes, K., O'donoghue, P.J., Cameron, S.L., Phylogenetic relationships of *Hepatozoon* (*Haemogregarina*) *boigae*, *Hepatozoon sp.*, *Haemogregarina clelandi* and *Haemoproteus chelodina* from Australian reptiles to other Apicomplexa based on cladistic analyses of ultrastructural and life-cycle characters. *Parasitology*, 126(6), pp.555-559. 2003.

Johnson, E.M., Allen, K.E., Breshears, M. A., Panciera, R.J., Little, S.E., Ewing, S.A., Experimental transmission of *Hepatozoon americanum* to rodents. *Veterinary Parasitology* 151, 164-169, 2008a.

Johnson, E. M. ET AL. Alternate pathway of infection with *Hepatozoon americanum* and the epidemiologic importance of predation. *Journal of Veterinary Internal Medicine*, v. 23, n. 6, p.1315-1318, 2009.

Karagenc, T. I., Pasa, S., Kirli, G., Hosgor, M., Bilgic, H. B., Ozon, Y. H., ... Eren, H. (2006). A parasitological, molecular and serological survey of *Hepatozoon canis* infection in dogs around the Aegean coast of Turkey. *Veterinary Parasitology*, 135(2), 113–119.

Kerth, G. (2008). Socialidade Animal: Colônias de morcegos são fundadas por parentes. *Current Biology*, 18 (17).

Kocan AA, Cummings CA, Panciera RJ, Mathew JS, Ewing SA, Barker RW., Naturally occurring and experimentally transmitted *Hepatozoon americanum* in coyotes from Oklahoma. *Journal of Wildlife Diseases* 36:149- 153. 2000.

Krampitz H E. Development of *Hepatozoon erhardovae* Krampitz, 1964 (Protozoa: Haeogregarinidae) in experimental mammalian and arthropod hosts II. Sexual development in fleas and sporozoite indices in xenodiagnosis. *Transactions of the royal Society of tropical medicine and hygiene*, 75 (1), 1981.

Labbé A., Recherches zoologiques et biologiques sur les parasites endoglobulaires du sang des vertébrés. *Archives de Zoologie Expérimentale et Générale*, 2, 255-259, 1894.

Lessa L.G, Geise L., Hábitos alimentares de marsupiais didelfídeos brasileiros: Análise do estado de conhecimento atual. *Oecologia Australis* 14(4): 901-910, Dezembro, 2010.

Levine, N. D. *The Protozoan Phylum Apicomplexa*. Florida: CRC Press, Boca Raton, 1988.

Lima, A.P, Barçante, J.M.P, Boelone, J.N, Júnior, P.S.B, Wouters, F, Varaschis, M.S, Seixa, J.N. Aspectos anatomopatológicos em cães naturalmente infectados por *Hepatozoon canis*. *Pesquisa Veterinária Brasileira*. [S.l.], v.37, n.2, p.145-149, fev. 2017.

Lourenço J. L. M, Ocorrência de Tripanosomatídeos em morcegos (mammalia: Chiroptera) no Distrito Federal, Brasil. 82 f. Orientador: Rodrigo Gurgel Gonçalves. Dissertação (pós graduação em zoologia) - Universidade de Brasília, Brasília, 2016.

Mathew, J.S., Ewing, S.A., Panciera, R.J., Woods, J.P.,. Experimental transmission of *Hepatozoon americanum* Vincent-Johnson et al., 1997 to dogs by the Gulf Coast tick, *Amblyomma maculatum* Koch. *Veterinarian Parasitology*. 80, 1–14, 1998.

Maia JP; Crottini A; Harris DJ. Microscopic and molecular characterization of *Hepatozoon domerguei* (Apicomplexa) and *Foleyella furcata* (Nematoda) in wild endemic reptiles from Madagascar. *Parasite* 21:47, 1-14, 2014.

Mathew, J.S., Ewing, S.A., Panciera, R.J., Kocan, K.M.,. Sporogonic development of *Hepatozoon americanum* (Apicomplexa) in its definitive host, *Amblyomma maculatum* (Acarina). *Journal of Parasitology* 85, 1023–1031, 1999.

Mathew, J.S., Van Den Bussche, R.A., Ewing, S.A., Malayer, J.R., Latha, B.R., Panciera, R.J. Phylogenetic relationships of Hepatozoon (Apicomplexa: Adeleorina) based on molecular, morphologic, and life-cycle characters. *Journal of Parasitology* 86, 366–372, 2000.

Mendoza-Roldan JA, Ribeiro SR, Castilho-Onofrio V, Marcili A, Simonato BB, Latrofa MS, Benelli G, Otranto D, Barros-Battesti DM. Molecular detection of vector-borne agents in ectoparasites and reptiles from Brazil. *Ticks Tick-borne Diseases*;12(1):101585. Jan. 2021.

Miller, W.W., *Hepatozoon perniciosum* n. g., n. sp., a haemogregarine pathogenic for white rats; With a brief description of the sexual cycle in the intermediate host, a mite (*Laelaps echidninus* Berlese). *Bulletin of Hygienic Laboratory*, 46, 51–123. 1908.

Miranda RL, De Castro JR, Olegário MM, Beletti ME, Mundim AV, O'dwyerr LH, Eyal O, Talmi-Frank D, Cuty MC, Baneth G. Oocysts of *Hepatozoon canis* in *Rhipicephalus (Boophilus) microplus* collected from a naturally infected dog. *Veterinary Parasitology* 11;177(3-4):392-6, may. 2011.

Morrison D.A. Evolution of the Apicomplexa: where are we now? *Trends Parasitology* 25(8):375-82, aug. 2009.

Mundim, E. C. S; Francisco M M S; Souza J N; Alencar M A G; Ramalho P C D. Incidência de hemoparasitoses em cães (*Canis familiaris*) de rua capturados pelo Centro de Controle de Zoonoses (CCZ) da cidade de Anápolis-GO. *Ensaio e Ciência*, v. 12, n. 2, p. 107-115, 2008b.

Musser G.G, Carleton M.D, 2005. Superfamily Muroidea. In: Wilson, D.E Reeder, D.M, *Mammals species of the world: a taxonomic and geographic reference*, 3rd ed. The Johns Hopkins University Press, 894-1531.

Mylonakis, ME, Leontides, L., Gonen, L., Billinis, C., Koutinas, AF, & Baneth, G. (2005). *Anticorpos séricos anti-Hepatozoon canis e gamontes na erliquiose monocítica canina de ocorrência natural*. *Veterinary Parasitology*, 129 (3-4), 229-233.

Myers N, Mittermeier R.A, Mittermeier G.C, Fonseca G.A.B, Kent J. Biodiversity hotspots for conservation priorities. *Nature*, 403, 853-858, 2000.

O'dwyer L.H, Massard C.L, Souza J.C.P., Infecção por *Hepatozoon canis* associado a carrapatos de cães de áreas rurais do estado do Rio de Janeiro, Brasil. *Parasitologia Veterinária* 94, 143-150, 2001.

O'dwyer L.H. Brazilian Canine Hepatozoonosis. Departamento de Parasitologia, Institute de Biociencias, Universidade Estadual Paulista. *Revista Brasileira de Parasitologia Veterinaria*, v, 20, n.3, p. 181-193, 2011.

Pardini, R., & Umetsu, F. (2006). *Pequenos mamíferos não-voadores da Reserva Florestal do Morro Grande: distribuição das espécies e da diversidade em uma área de Mata Atlântica*. *Biota Neotropica*, 6(2).

Perles L, Roque ALR, D'andrea PS, Lemos ERS, Santos AF, Morales AC, Machado RZ, André MR. Genetic diversity of *Hepatozoon spp.* in rodents from Brazil. *Scientific Reports* 12;9(1):10122, Jul, 2019.

Perles L, Ikeda P, Francisco GV, Torres JM, De Oliveira CE, Lourenço EC, Herrera HM, Machado RZ, André MR. Molecular detection of *Hepatozoon spp.* in non-hematophagous bats in Brazil. *Ticks Tick-borne Diseases*, 11(3):101401, may. 2020.

Romanenko S.A, Perelman P.L, Trifonov VA, Graphodatsky A.S., Evolução cromossômica em Rodentia. *Heredity*, 108, 4-16, 2012.

Rubini AS; Paduan KS; Martins TF; Labruna MB; O'dwyer LH. Acquisition and transmission of *Hepatozoon canis* (Apicomplexa: Hepatozoidae) by the tick *Amblyomma ovale* (Acari: Ixodidae). *Veterinary Parasitology*, 164 (2-4), 324-327, Oct 2009.

Santos F. Importância do chiroptera a manutenção de espécies de Trypanosoma (Trypanosomatida, Trypanosomatidae) no estado do Acre. Orientadores: Ana Maria Jansen e André Luiz Rodrigues. Tese (Doutorado em biologia parasitária). - Instituto Oswaldo Cruz, Rio de Janeiro, 2017.

Santos MAB; Macedo LO; Otranto D; Ramos CAN; Rêgo AGO; Giannelli A; Alves LC; Carvalho GA; Ramos RAN. Screening of *Cercopithifilaria binae* and *Hepatozoon canis* in ticks collected from dogs of Northeastern Brazil. *Acta Parasitologica*, 63(3), 605-608, Sep 2018.

Santos, E.C.F, Martiniano, N.O.M, Vilala, R.V, Lucio, C.S, Silva, A.F, Oliveira, S.V, Gazeta, G.S. *Hepatozoon* infecting bats in the Southeastern Brazilian rainforest. *Journal of Wildlife Diseases*. Iowa, v.56, n.3, p.693-697, 2020.

Sato TM, PASSOS FC, NOGUEIRA AC. Estrutura de comunidade, comportamento alimentar e frugivoria dos morcegos (MAMMALIA, CHIROPTERA) em *Cecropia pachystachya* (URTICACEAE) na estação experimental de Itarapina. *Papéis Avulsos de Zoologia*. São Paulo, v. 48, n. 3, 2008.

Silva, M.R.L, Fornazari, F, Demoner, L.C, Teixeira, C.B, Langoni, H, O'dwyer, L.H. *Didelphis albiventris* naturally infected with *Hepatozoon canis* in southeastern Brazil. *Ticks and tick-borne Diseases*. Amsterdam, v.8, n.6, p.878-881, 2017.

Sloboda, M., Kamler, M., Bulantoya, J., Votycka, J. Modry, D. Rodents as intermediate hosts of *Hepatozoon ayorgbor* (Apicomplexa: Adeleina: Hepatozoidae) from the African ball python, *Python regius*. *Folia Parasitologica*, 55, 13–6, 2008.

Smith, T.G. The genus *Hepatozoon* (Apicomplexa: Adeleina). *Journal of Parasitology*, 82,565–585, 1996.

Soares, H.S., Marcili, A., Barbieri, A.R., Minervino, A.H., Moreira, T.R., Gennari, S.M. Labruna, M.B., Novel piroplasmid and *Hepatozoon* organisms infecting the wildlife of two regions of the Brazilian Amazon. *International Journal for Parasitology: Parasites and Wildlife*, 6(2), pp.115-121, 2017.

Telford S R, JR. Hemoparasites of reptiles . In *diseases of amphibians and reptiles*, G.L Hoff, F L Frye, and E R Jacobson (eds.) Plenum Press, New York, p. 385-517, 1984.

Tomé B, Maia JP, Salvi D, Brito JC, Carretero MA, Perera A, Meimberg H, Harris DJ. Patterns of genetic diversity in *Hepatozoon spp.* infecting snakes from North Africa and the Mediterranean Basin. *Systematic Parasitology*, 87:249–258. 2014.

Vincent-Johnson, N.A., Macintire, D.K., Lindsay, D.S., Lenz, S.D., Baneth, G., Shkap, V., Blagburn, B.L., A new Hepatozoon species from dogs: description of the causative agent of canine hepatozoonosis in North America. *Journal of Parasitology* 83, 1165–1172. 1997.

Vizotto LD, Taddei VA, Chave para a determinação de quirópteros brasileiros. Franca, 1973. São José do Rio Preto.

Wagner, J.A. Beiträge zur Kenntniss der Säugthiere Amerika's. *Abhandl. Math. Physik. König. Bayer. Akad. Wiss. München* 1848; 5: 271–332.

Wolf, R.W., Aragona, M., Muñoz-Leal, S., Pinto, L.B., Melo, A.L.T., Braga, I.A., Dos Santos Costa, J., Martins, T.F., Marcili, A., De Campos Pacheco, R. Labruna, M.B. Novel Babesia and Hepatozoon agents infecting non-volant small mammals in the Brazilian Pantanal, with the first record of the tick *Ornithodoros guaporensis* in Brazil. *Ticks and tick-borne Diseases*, 7(3), pp.449-456, 2016.