

**UNIVERSIDADE SANTO AMARO**

**CURSO DE MEDICINA**

**Declaração de entrega do Trabalho de Conclusão de  
Curso**

Declaro que o trabalho intitulado **Tratamento de queimaduras com pele de tilápia: uma revisão de literatura** realizado pelos alunos **Beatriz Prutchansky Gonçalves, Gabriela Cano Zaccharias, Isabella Cordeiro Barone, Jade Akemi Oshiro Martins e Manuela Braga Pires** está apto para entrega, apresentação e avaliação das bancas nomeadas.

Prof. Dr. Douglas Haddad Filho

Prof. Dr. Paulo Cesar Rozental Fernandes

**UNIVERSIDADE SANTO AMARO**

**CURSO DE MEDICINA**

**Beatriz Prutchansky Gonçalves**

**Gabriela Cano Zaccharias**

**Isabella Cordeiro Barone**

**Jade Akemi Oshiro Martins**

**Manuela Braga Pires**

**TRATAMENTO DE QUEIMADURAS COM PELE DE TILÁPIA:  
UMA REVISÃO DE LITERATURA**

**São Paulo**

**2024**

**Beatriz Prutchansky Gonçalves  
Gabriela Cano Zaccharias  
Isabella Cordeiro Barone  
Jade Akemi Oshiro Martins  
Manuela Braga Pires**

**TRATAMENTO DE QUEIMADURAS COM PELE DE TILÁPIA:  
UMA REVISÃO DE LITERATURA**

Trabalho de Conclusão de Curso apresentado ao Curso de Medicina da Universidade Santo Amaro – UNISA, como requisito parcial para obtenção do título Bacharel em Medicina.

Orientadores: Prof. Dr. Douglas Haddad Filho e Prof. Dr. Paulo Cesar Rozental Fernandes

**São Paulo**

**2024**

G624t      Gonçalves, Beatriz Prutchansky  
                Tratamento de queimaduras com pele de tilápia: uma revisão de  
literatura...[et al] - 2024.  
                18 p. : il., Color.  
                Orientador: Prof. Dr. Douglas Haddad Filho.  
                Co-orientador: Prof. Ms. Paulo Cesar Rozental Fernandes

                TCC Graduação. (Curso superior em Medicina) - Universidade Santo  
Amaro, 2024.  
                Bibliografia incluída.

                1. Queimaduras. 2. Pele de tilápia. 3. Cicatrização de queimaduras.  
                I. Zaccharias, Gabriela Cano. II. Barone, Isabella Cordeiro. III.  
Martins, Jade Akemi Oshiro. IV. Pires, Manuela Braga. V. Haddad  
Filho, Douglas. VI. Fernandes, Paulo Cezar Rozental. VII.  
Universidade Santo Amaro. VIII. Título.

CDD 617.11

Elaboradora pela Bibliotecária Andréa Carvalho Gomes de Lima CRB8/9304

**Beatriz Prutchansky Gonçalves  
Gabriela Cano Zaccharias  
Isabella Cordeiro Barone  
Jade Akemi Oshiro Martins  
Manuela Braga Pires**

**TRATAMENTO DE QUEIMADURAS COM PELE DE TILÁPIA:  
UMA REVISÃO DE LITERATURA**

Trabalho de Conclusão de Curso apresentado ao Curso de Medicina da Universidade Santo Amaro – UNISA, como requisito parcial para obtenção do título Bacharel em Medicina.

Orientadores: Prof. Dr. Douglas Haddad Filho e Prof. Dr. Paulo Cesar Rozental Fernandes

São Paulo, 22 de novembro de 2024

**Banca Examinadora**

Prof. Dr. Douglas Haddad Filho

Orientador

Prof. Dr. Paulo Cesar Rozental Fernandes

Orientador

Profa. Dra. Arianne Baquião Costa

Avaliador

Profa. Dra. Claudia Cachulo Lopes

Avaliador

**Conceito Final**

---

Beatriz Prutchansky Gonçalves, Gabriela Cano Zaccharias, Isabella Cordeiro Barone, Jade Akemi Oshiro Martins e Manuela Braga Pires, Prof. Dr. Douglas Haddad Filho e Prof. Dr. Paulo Cesar Rozental Fernandes. *Tratamento de queimaduras com pele de tilápia: uma revisão de literatura*. [Trabalho de Conclusão de Curso]. São Paulo: Faculdade de Medicina, Universidade Santo Amaro, 2024.

**INTRODUÇÃO:** A queimadura é um trauma de diversas causas que pode acometer todos os tecidos do corpo, sendo a mais comum de origem térmica. A pele é a primeira linha de defesa do corpo, e nos casos desse trauma, a pele de tilápia atua como substituta, reduzindo as respostas inflamatórias e promovendo melhor cicatrização de feridas. Seu processo mais rápido de reepitelização ocorre devido às suas propriedades curativas que estão relacionadas à presença do colágeno, que traz inúmeros benefícios. O objetivo deste estudo é analisar os benefícios sobre a utilização da pele de tilápia no tratamento de queimados.

**METODOLOGIA:** Revisão sistemática de literatura utilizando as bases de dados Scielo, PubMed e Revista Brasileira de Queimados. Foram selecionados 17 artigos publicados entre 2003 e 2023 para a confecção do presente estudo.

**RESULTADOS E DISCUSSÃO:** O tratamento de queimaduras graves envolve desbridamento e enxertia, sendo necessário o desenvolvimento de novos tratamentos para reduzir a dor, o tempo de internação e a troca de curativos. A pele de tilápia, rica em colágeno tipo I, tem mostrado resultados promissores na aceleração da cicatrização, redução da inflamação e melhora da adesão à lesão. Estudos indicam que esse material é eficaz, com características morfológicas e histológicas semelhantes à pele humana, e pode ser uma alternativa viável e acessível no tratamento de queimaduras. **CONCLUSÃO:** O uso da pele de tilápia no tratamento de queimaduras é promissor, devido à sua similaridade histológica com a pele humana, baixo custo e fácil aplicação. No entanto, mais estudos comparativos, especialmente em humanos, são necessários para validar seu uso como curativo de primeira escolha.

**Palavras-chave:** Queimaduras. Pele de Tilápia. Cicatrização de queimaduras.

## ABSTRACT

**INTRODUCTION:** Burns are a type of trauma with various causes that can affect all tissues of the body, with thermal origin being the most common. The skin serves as the body's first line of defense, and in cases of this trauma, tilapia skin acts as a substitute, reducing inflammatory responses and promoting better wound healing. Its faster re-epithelialization process occurs due to its healing properties, which are related to the presence of collagen, bringing numerous benefits. The objective of this study is to analyze the benefits of using tilapia skin in the treatment of burn patients. **METHODOLOGY:** Systematic literature review using databases such as Scielo, PubMed, and Revista Brasileira de Queimados. A total of 17 articles published between 2003 and 2023 were selected for this study. **RESULTS AND DISCUSSION:** The treatment of severe burns involves debridement and grafting, necessitating the development of new treatments to reduce pain, hospitalization time, and dressing changes. Tilapia skin, rich in type I collagen, has shown promising results in accelerating healing, reducing inflammation, and improving adhesion to wounds. Studies indicate that this material is effective, with morphological and histological characteristics similar to human skin, and can be a viable and accessible alternative in burn treatment. **CONCLUSION:** The use of tilapia skin in burn treatment is promising due to its histological similarity to human skin, low cost, and ease of application. However, more comparative studies, especially in humans, are needed to validate its use as a first-choice dressing.

**Keywords:** Burns. Tilapia Skin. Burn Healing.

## SUMÁRIO

1. INTRODUÇÃO .....	10
2. METODOLOGIA .....	13
3. RESULTADOS E DISCUSSÃO .....	14
4. CONCLUSÃO/ CONSIDERAÇÕES FINAIS .....	20
REFERÊNCIAS .....	21

# TRATAMENTO DE QUEIMADURAS COM PELE DE TILÁPIA: UMA REVISÃO DE LITERATURA

## TREATMENT OF BURNS WITH TILAPIA SKIN: A LITERATURE REVIEW

GONÇALVES, Beatriz Prutchansky<sup>1</sup>

ZACCHARIAS, Gabriela Cano<sup>2</sup>

BARONE, Isabella Cordeiro<sup>3</sup>

MARTINS, Jade Akemi Oshiro<sup>4</sup>

PIRES, Manuela Braga<sup>5</sup>

FILHO, Douglas Haddad<sup>6</sup>

FERNANDES, Paulo Cesar Rozental<sup>7</sup>

### RESUMO

**INTRODUÇÃO:** A queimadura é um trauma de diversas causas que pode acometer todos os tecidos do corpo, sendo a mais comum de origem térmica. A pele é a primeira linha de defesa do corpo, e nos casos desse trauma, a pele de tilápia atua como um curativo temporário, reduzindo as respostas inflamatórias e promovendo melhor cicatrização de feridas. Seu processo mais rápido de reepitelização ocorre devido às suas propriedades curativas que estão relacionadas à presença do colágeno, que traz inúmeros benefícios. O objetivo deste estudo é analisar os benefícios sobre a utilização da pele de tilápia no tratamento de queimados. **METODOLOGIA:** Revisão sistemática de literatura utilizando as bases de dados Scielo, PubMed e Revista Brasileira de Queimados. Foram selecionados 17 artigos publicados entre 2003 e 2023 para a confecção do presente estudo. **RESULTADOS E DISCUSSÃO:** O tratamento de queimaduras graves envolve desbridamento e enxertia, sendo necessário o desenvolvimento de novos tratamentos para reduzir a dor, o tempo de internação e a troca de curativos. A pele de tilápia, rica em colágeno tipo I, tem mostrado resultados promissores na aceleração da cicatrização, redução da inflamação e melhora da adesão à lesão. Estudos indicam que esse material é eficaz, com características morfológicas e histológicas semelhantes à pele humana, e pode ser uma alternativa viável e acessível no tratamento de queimaduras. **CONCLUSÃO:** O uso da pele de tilápia no tratamento de queimaduras é

---

<sup>1</sup> Graduando em Medicina da Universidade Santo Amaro. [biaprutchansky@gmail.com](mailto:biaprutchansky@gmail.com)

<sup>2</sup> Graduando em Medicina da Universidade Santo Amaro. [gabizaccharias@outlook.com](mailto:gabizaccharias@outlook.com)

<sup>3</sup> Graduando em Medicina da Universidade Santo Amaro. [isabellabarone2003@gmail.com](mailto:isabellabarone2003@gmail.com)

<sup>4</sup> Graduando em Medicina da Universidade Santo Amaro. [jadeoshiromartins@gmail.com](mailto:jadeoshiromartins@gmail.com)

<sup>5</sup> Graduando em Medicina da Universidade Santo Amaro. [piresmanuela22@gmail.com](mailto:piresmanuela22@gmail.com)

<sup>6</sup> Professor Orientador. Titulação, Universidade Santo Amaro -SP – [cirurgiaplastica@dhclinica.com.br](mailto:cirurgiaplastica@dhclinica.com.br)

<sup>7</sup> Professor Orientador. Titulação, Universidade Santo Amaro -SP – [pcrozental@gmail.com](mailto:pcrozental@gmail.com)

promissor, devido à sua similaridade histológica com a pele humana, baixo custo e fácil aplicação. No entanto, mais estudos comparativos, especialmente em humanos, são necessários para validar seu uso como curativo de primeira escolha.

**Palavras-chave:** Queimaduras. Pele de Tilápia. Cicatrização de queimaduras.

## **ABSTRACT**

**INTRODUCTION:** Burns are a type of trauma with various causes that can affect all tissues of the body, with thermal origin being the most common. The skin serves as the body's first line of defense, and in cases of this trauma, tilapia skin acts as a temporary bandage, reducing inflammatory responses and promoting better wound healing. Its faster re-epithelialization process occurs due to its healing properties, which are related to the presence of collagen, bringing numerous benefits. The objective of this study is to analyze the benefits of using tilapia skin in the treatment of burn patients. **METHODOLOGY:** Systematic literature review using databases such as Scielo, PubMed, and Revista Brasileira de Queimados. A total of 17 articles published between 2003 and 2023 were selected for this study. **RESULTS AND DISCUSSION:** The treatment of severe burns involves debridement and grafting, necessitating the development of new treatments to reduce pain, hospitalization time, and dressing changes. Tilapia skin, rich in type I collagen, has shown promising results in accelerating healing, reducing inflammation, and improving adhesion to wounds. Studies indicate that this material is effective, with morphological and histological characteristics similar to human skin, and can be a viable and accessible alternative in burn treatment. **CONCLUSION:** The use of tilapia skin in burn treatment is promising due to its histological similarity to human skin, low cost, and ease of application. However, more comparative studies, especially in humans, are needed to validate its use as a first-choice dressing.

**Keywords:** Burns. Tilapia Skin. Burn Healing.

## **1. INTRODUÇÃO**

As queimaduras são o 4º trauma mais prevalente no mundo para adultos<sup>1,2</sup> e 5º para crianças<sup>3</sup>. Consideradas pela Organização Mundial da Saúde (OMS) um problema de saúde pública<sup>4</sup>, tendo em vista que 11 milhões de pessoas foram atrás de tratamentos médicos para queimaduras em 2004. De acordo com o ABA, 40.000 pacientes foram hospitalizados com queimaduras em 2016 e 30.000 desses pacientes foram admitidos nos 128 centros de queimados nos EUA, o que significa que o número de acometidos vem diminuindo, principalmente nos países desenvolvidos, mas continua sendo uma situação

preocupante.<sup>1</sup> Esse trauma pode acometer todos os tecidos do corpo, em especial a pele, e ocorre por exposição à materiais e substâncias de origem térmica como líquidos inflamáveis ou quentes, eletricidade, atrito, fogo, radiação, entre outras causas. A gravidade da lesão depende de alguns fatores como a concentração do calor, o tempo de contato e a temperatura que dirão a extensão do dano causado, já que o corpo humano possui apenas alguns mecanismos de proteção para queimaduras.<sup>4</sup>

Esse tipo de trauma está entre os principais do mundo e ocorre, predominantemente, em países de baixa renda e em regiões que carecem da infraestrutura necessária para reduzir a incidência e a gravidade destes eventos. Podem ser lesões leves ou graves, de tratamento complexo e multidisciplinar, que podem causar sequelas funcionais, estéticas, psicológicas e levar à óbito.<sup>4</sup>

A pele é a primeira linha de defesa contra ferimentos, infecções e desidratação. Seu papel é evitar a entrada de microrganismos e substâncias químicas e busca manter a homeostasia.<sup>5</sup> A pele possui três camadas, epiderme, derme e a camada subcutânea. A epiderme age como uma barreira ao manter a hidratação e prevenir contra a invasão de microrganismos. A camada basal de queratinócitos têm o potencial de crescimento e migração. Associados a ela, existem melanócitos que são fagocitados e atuam como uma camada protetora. A derme age na garantia de rigidez, visto que é composta principalmente por colágeno e proteínas da matriz extracelular. A derme também contém anexos de pele como folículos capilares, glândulas sebáceas e glândulas sudoríparas revestidas por queratinócitos. Além disso, encontra-se um plexo rico em nervos e vasos. A camada subcutânea, composta majoritariamente de gordura, por sua vez, é responsável por cobrir ossos, tendões e fáscia.<sup>1</sup>

Quando uma queimadura não atravessa a epiderme, é considerada de primeiro grau, visto que a camada permaneceu intacta. Nesse caso, a ferida é seca e avermelhada e segue em tratamento com analgésico e hidratantes, apresentando bons resultados.<sup>1</sup>

Em uma queimadura de segundo grau ou de espessura parcial, ocorre penetração da epiderme sem ultrapassar a derme, fazendo com que forme vesículas, e caso não seja revestida, ocorre o escape de resíduos intersticiais.

O tratamento ocorre a partir da reepitelização.<sup>1</sup> A profundidade da queimadura consiste na quantidade de derme atingida, ou seja, quanto mais profunda, menor a quantidade de derme viável, e, portanto, maior o tempo de recuperação. Dessa forma, podemos classificá-la em níveis, sendo eles, o superficial (epiderme completa e um terço da derme), o intermediário (epiderme e metade da derme) e o profundo (epiderme e a maior parte da derme, englobando aproximadamente dois terços da derme).<sup>6</sup>

As feridas que levam mais de duas a três semanas para reepitelizar são tratadas com enxerto de pele para evitar uma cicatrização por segunda intenção, que causa, por sua vez, uma cicatriz hipertrófica, ou seja, uma elevação do tecido cicatricial provocada pela desorganização do tecido conjuntivo, formando uma massa hipercelular, a qual causaria uma perda do valor estético e/ou funcional da pele.<sup>1,2</sup>

Quando uma queimadura acomete toda a espessura da derme, a lesão é de terceiro grau. Como os anexos dérmicos são destruídos, a migração epitelial é limitada às células basais das extremidades da lesão, portanto, a maior parte do processo curativo resulta em formação de cicatrizes. A excisão dos tecidos desvitalizados da queimadura e aplicação de enxertos é o tratamento recomendado para queimaduras de terceiro grau com acometimento de grande área corpórea ou qualquer queimadura que demore mais do que 2 a 3 semanas para curar. O procedimento cirúrgico é baseado na excisão dos tecidos desvitalizados da queimadura até tecido viável, obtenção de hemostasia e aplicação do enxerto.<sup>1</sup>

Alguns curativos biológicos são utilizados para tratamento de queimaduras, como o âmnio, aloenxertos, xenoenxertos, tecidos de bioengenharia, células de cicatrização. O curativo de colágeno é o mais recomendado devido aos seus benefícios como: menor inflamação, baixa antigenicidade, homeostasia aumentada, fibroplasia e epitelização aceleradas. Os curativos de colágeno advindos da pele suína, bovina e aviária não são apropriados, visto que apresentam risco de transmissão de doenças. Por outro lado, a pele de peixe marinho apresenta benefícios que impedem que seja fonte de doença infecciosa, sendo eles: peptídeos de colágeno e ácidos graxos poliinsaturados ômega-3 com propriedades antibacterianas e antioxidantes.<sup>7,8</sup>

O uso da pele de Tilápia do Nilo como possível material natural em queimaduras e feridas se dá devido à sua comparabilidade colágena, histológica e mecânica com a pele humana. A pele de tilápia (*Oreochromis niloticus*) é um material de fácil acesso <sup>9</sup>, por ser o peixe mais cultivado do Brasil <sup>10,11</sup>, assim como de maior qualidade, segurança, preço acessível e fácil aplicação. Este peixe apresenta uma microbiota não infecciosa e com estrutura morfológica semelhante à da pele humana em questão de quantidade de colágeno tipo I para uso em medicina regenerativa clínica <sup>3</sup>. O colágeno é a proteína mais abundante nos animais, representando cerca de 30% da proteína total, e desempenha importantes papéis na formação estrutural, sendo eles: arquitetura molecular, forma e propriedades mecânicas dos tecidos.<sup>9</sup>

O enxerto acelular de pele de peixe atua como um substituto da pele humana, reduzindo as respostas inflamatórias e promovendo citocinas pró-inflamatórias que promovem a cicatrização de feridas. Devido ao processo mais rápido de reepitelização e menor tempo de internação e diminuição da dor que a utilização da pele de tilápia vem proporcionando, os avanços na pesquisa desse método vêm crescendo. Esse tratamento oferece melhor cicatrização de feridas, devido à redução de respostas inflamatórias, sendo mais seguro e benéfico para os acometidos.<sup>8</sup>

A partir do exposto anteriormente, o objetivo desta pesquisa é analisar os benefícios sobre a utilização da pele de tilápia no tratamento de queimados.

## **2. METODOLOGIA**

Trata-se de uma revisão sistemática de literatura, com seleção de artigos nas bases de dados online Scientific Electronic Library Online (SCIELO), National Library of Medicine (PubMed) e Revista Brasileira de Queimados. A busca dos artigos foi realizada por meio das palavras-chaves selecionadas segundo a classificação dos Descritores em Ciências da Saúde (DeCS): "Queimaduras", "Pele de Tilápia", "Cicatrização de queimaduras", "Burns", "Tilapia Skin" e "Burn Healing". Foram utilizados artigos em inglês e português. Buscas manuais foram feitas nas referências bibliográficas dos artigos encontrados. Para seleção dos artigos foi realizada, primeiramente, a leitura dos

resumos das publicações selecionadas com o objetivo de refinar a amostra por meio de critérios de inclusão e exclusão, para posterior análise.

Foram incluídos artigos sobre o uso de pele de tilápia em pacientes com queimaduras de segundo e terceiro grau de todas as faixas etárias e sexos, publicados entre 2003 e 2023. Foram excluídos estudos com o uso de curativos que não são sobre pele de tilápia.

A avaliação crítica dos artigos foi feita por meio da leitura do estudo na versão integral para confirmação de elegibilidade e inclusão no estudo. Por meio desse processo, foram selecionados 17 artigos para compor o estudo.

### **2.1. Critérios Éticos:**

Esta pesquisa dispensa, conforme a Resolução 466 de 12 de dezembro de 2012 do Conselho Nacional de Saúde, a submissão e aprovação deste projeto em Comitês de Ética e Pesquisa (CEP) bem como uso de Termos de Consentimento Livre Esclarecido.

## **3. RESULTADOS E DISCUSSÃO**

As queimaduras mais prevalentes são as leves, e por serem mais superficiais, não necessitam de tratamento ou abordagens específicas. Por sua vez, as queimaduras profundas, com acometimento total das camadas da pele, podem resultar em morbidade clinicamente significativa a menos que sejam tratadas adequadamente. O tratamento apropriado baseia-se no desbridamento dos tecidos desvitalizados e enxertia, que podem ser realizados de modo gradativo, a ponto de não espoliar mais o paciente grande queimado.<sup>1,8</sup>

O processo de cicatrização é complexo e prolongado, incluindo a homeostasia, inflamação, proliferação celular e migração, angiogênese e remodelamento<sup>5,12</sup>. Requer diversos mecanismos de reparo ligados ao sistema imunológico. Ele engloba a restauração da integridade dos tecidos danificados por eventos diversos. Há três estágios para a cicatrização: inflamação, formação de tecido de granulação (proliferação) e remodelação.<sup>2</sup> Logo após a queimadura, ocorre uma resposta imediata que desencadeia uma cascata de mediadores biológicos inflamatórios e fatores de crescimento. Estes incluem interleucinas

(como IL-1, IL-2, IL-4, IL-8, IL-10), fator de crescimento de fibroblastos (FGF), fator de crescimento derivado de plaquetas (PDGF), e diversos outros fatores de crescimento como o EGF (fator de crescimento epidérmico), TGF (fator de crescimento transformador), VEGF (fator de crescimento endotelial vascular), interferon-gama (INF-gama), fator de necrose tumoral (TNF alfa e beta). Sendo assim, a estimulação ou comprometimento das respostas imunológicas dos pacientes têm um papel crucial na cura.<sup>2</sup>

Sem a lesão, o sistema vascular se mantém em repouso e seus vasos sanguíneos são devidamente perfundidos a fim de fornecer aos tecidos uma quantidade adequada de oxigênio e nutrientes. No momento do dano tecidual, há quebra instantânea da homeostase, relacionado à inflamação, ao acúmulo de líquidos e, por fim, hipóxia. Deste modo, inicia-se a produção de VEGF, um dos fatores angiogênicos mais importantes, que é responsável pela estimulação dos capilares para criar novas alças e ramos imaturos.<sup>2</sup>

O motivo de buscar novos tratamento é a prevenção de potencial colonização de patógenos e a redução na necessidade de troca de curativos.<sup>1,8</sup> Há uma variedade de curativos, como alginato, hidrocolóide, nylon siliconado, filme de poliuretano ou curativos biossintéticos. Assim como existem tratamentos medicamentosos, sendo eles sulfadiazina de prata, sulfadiazina associada à Nitrato de Cério, e a solução de acetato de mafenida, entretanto, são pouco utilizados devido à sua toxicidade.<sup>8, 12, 13</sup>

A sulfadiazina de prata foi considerada padrão ouro por mais de quatro décadas desde sua introdução na prática clínica em tratamento de queimaduras com acometimentos de profundidades diversas. Apesar de seu potencial antibacteriano e de ter aumentado significativamente as chances de sobrevivência de pacientes com queimaduras severas, nos últimos dez anos surgiram diversos relatos de toxicidade, trocas de curativos dolorosas e complicadas, além de ser trabalhoso e de alto custo.<sup>14</sup> Assim, ainda há uma grande necessidade no desenvolvimento de agentes eficientes no tratamento de queimaduras que seja capaz de atender a demanda imediata.<sup>12</sup>

A fim de auxiliar as fases e o processo de cura, materiais biológicos, como os aloenxertos e xenoenxertos precisaram progredir. Um recente avanço no

desenvolvimento dos enxertos foram os de pele de peixe, sendo as duas maiores espécies a Tilápia do Nilo e o Bacalhau do Atlântico Norte.<sup>8</sup>

O enxerto acelular da pele de peixe contém colágeno, proteoglicanos e glicosaminoglicanos, portanto atuam como um substituto para a pele humana. O ômega-3 presente na pele reduz as respostas inflamatórias e gera avanço nos processos de citocinas pró-inflamatórias que promovem a cicatrização, além de facilitar na transição da fase inflamatória para a fase curativa. Devido ao acelerado processo de cicatrização, redução da dor e diminuição da necessidade de troca de curativos, assim como o valor do tratamento, estudos preveem que essa seja uma opção efetiva de tratamento no manejo de queimaduras.<sup>8, 15</sup>

A pele de tilápia apresenta como característica histológica<sup>16</sup> uma epiderme revestida por um epitélio pavimentoso estratificado, seguido de extensas camadas de colágeno. Este composto é crucial em biomateriais por orientar tecidos, ser biodegradável e biocompatível, facilitando sua aplicação. Desta forma, identificar a quantidade e o tipo de colágeno é essencial na caracterização de biomateriais.<sup>17</sup>

A morfologia da pele de tilápia apresenta similaridades com a pele humana, como sua derme composta por grossas fibras de colágeno organizadas em arranjos que podem ser tanto paralelo/horizontal como transversal/vertical. Além disso, assim como a pele humana, a pele de tilápia apresenta vasta composição de colágeno tipo I, e alta resistência à extensão de tração.<sup>3,10</sup>

### Figura 1 - Morfologia da pele de tilápia e pele humana

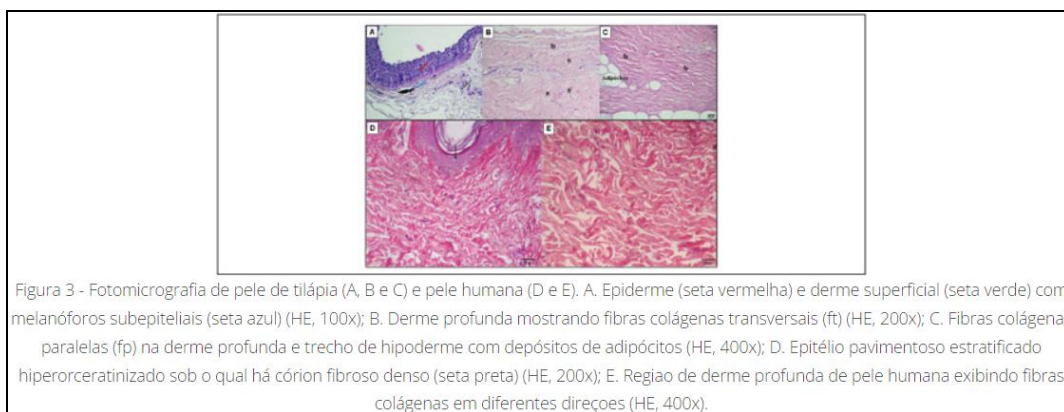


Figura 3 - Fotomicrografia de pele de tilápia (A, B e C) e pele humana (D e E). A. Epiderme (seta vermelha) e derme superficial (seta verde) com melanóforos subepiteliais (seta azul) (HE, 100x); B. Derme profunda mostrando fibras colágenas transversais (ft) (HE, 200x); C. Fibras colágenas paralelas (fp) na derme profunda e trecho de hipoderme com depósitos de adipócitos (HE, 400x); D. Epitélio pavimentoso estratificado hiperqueratinizado sob o qual há córion fibroso denso (seta preta) (HE, 200x); E. Região de derme profunda de pele humana exibindo fibras colágenas em diferentes direções (HE, 400x).

Fonte: ALVES et al, 2015.

## **Pele de tilápia**

A análise microscópica da pele de tilápia constatou que a epiderme é revestida por epitélio pavimentoso estratificado constituído por poucas camadas celulares em diversos pontos. Além disso, demonstrou que as células basais apresentam morfologia colunar, e as espinhosas são poligonais com núcleos ovais. Foram observadas células mucosas dispersas (Figura 3A).<sup>17</sup>

A derme superficial era constituída por tecido conjuntivo frouxo, irrigada por vasos sanguíneos de calibres variados, com fibras colágenas paralelas e finas, além de melanóforos subepiteliais e melanófagos dispersos (Figura 3A). Na derme profunda, observaram-se espessas fibras colágenas organizadas, compactadas, em disposição paralela/horizontal e transversal/vertical, perpendiculares à superfície da pele (Figura 3B). Foram evidenciados na hipoderme acúmulos de adipócitos típicos e feixes nervosos (Figura 3C).<sup>17</sup>

## **Pele humana**

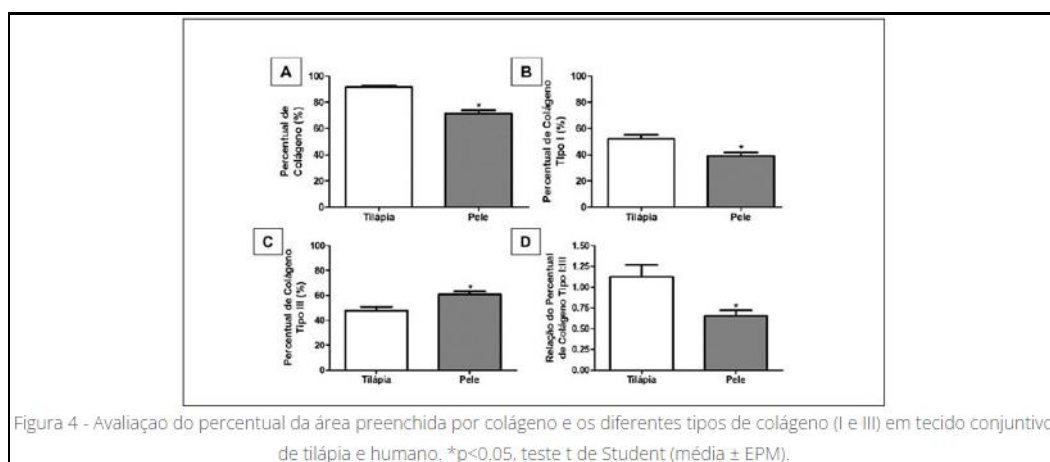
Fragmentos de pele humana foram avaliados em microscopia óptica, que evidenciou um revestimento de epitélio pavimentoso estratificado hiperortoparaqueratinizado, com trechos de atrofia, sob o qual se observava tecido conjuntivo fibroso, com aumentada atividade colagênica, células inflamatórias mononucleares dispersas e vasos sanguíneos, por vezes, dilatados (Figura 3D). Na derme superficial e na profunda, havia tecido conjuntivo fibroso denso não modelado, com as fibras colágenas dispostas em diferentes direções (Figura 3E).<sup>17</sup>

## **Papel do colágeno**

O colágeno tem papel fundamental na arquitetura molecular e propriedades mecânicas. Por apresentar baixa imunogenicidade, boa compatibilidade e biodegradabilidade, essa proteína pode ser usada no tratamento de diversas feridas<sup>9</sup>. Estudos mostram que o colágeno da pele de tilápia induz, significativamente, fatores de crescimento epidérmico e a expressão de fatores de crescimento de fibroblastos, que podem promover a proliferação e diferenciação de fibroblastos e queratinócitos<sup>10</sup>. Em situações adequadas de solvente neutro e próximo a temperatura fisiológica, as moléculas

de colágeno podem formar, espontaneamente, fibras de colágeno. A interação dessas fibras forma o hidrogel de colágeno, composto considerado um potencial curativo úmido, com vantagens iguais aos outros hidrogéis disponíveis. Dentre elas, a adesão à lesão, que previne infecções e mantém a hidratação, e a promoção da cicatrização epitelial acelerada. O curativo de hidrogel de colágeno estimula a formação de camadas de epiderme e maturação de apêndices epidérmicos.<sup>9</sup>

**Figura 2 - Percentual de colágeno na pele de tilápia e pele humana**



Fonte: ALVES et al, 2015.

No gráfico acima foi ilustrada uma análise que levou em consideração o colágeno da camada profunda da derme da pele da tilápia, pois na camada superficial, o tecido conjuntivo era frouxo e apresentava poucas fibras colágenas. Já na pele humana, essa distinção não foi observada, com ambas as camadas dérmicas (superficial e profunda) exibindo tecido conjuntivo denso e fibroso. Portanto, o colágeno estudado na pele humana foi extraído de ambas as regiões da derme.<sup>17</sup>

Dessa forma, é possível evidenciar a pele de tilápia como um promissor biomaterial na medicina regenerativa devido à semelhança com a estrutura morfológica da pele humana, além de apresentar elevada resistência e extensão à tração. A derme desta pele é composta por feixes de colágeno compactos, longos e organizados, rica em colágeno do tipo I, que apresenta particular importância para o uso clínico.<sup>17</sup>

## **Estudos realizados em animais**

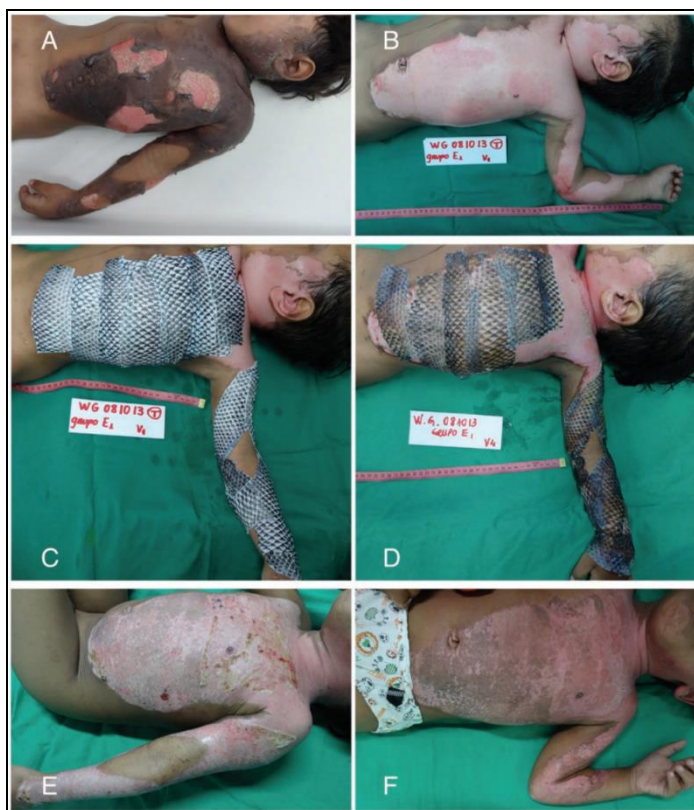Estudos realizados em ratos apontam que quando utilizado no tratamento de queimaduras de segundo grau, o hidrogel teve um melhor desempenho comparado com produtos comerciais utilizados no tratamento convencional de queimaduras. Isto se dá, devido a sua estrutura porosa, importante na retenção da hidratação, mantendo um ambiente úmido ideal para a cicatrização, além de adesão e migração de células.<sup>9</sup>

Já o tratamento com peptídeos de colágeno, realizados em coelhos apresentaram os seguintes resultados: nos primeiros 7 dias, os efeitos dos peptídeos de colágeno presentes na pele de tilápia, não demonstraram nenhuma melhora devido ao edema causado pela queimadura, porém, após 11 a 14 dias da lesão, houveram diferenças significativas comparadas ao grupo modelo, como metade das lesões cobertas por nova epiderme e satisfatória proliferação de tecido de granulação. Após 18 a 24 dias, os coelhos tratados com os peptídeos de colágeno quase curaram completamente, apresentando nova epiderme, proliferação de folículos capilares, completa estrutura muscular, fibroblastos e capilares, enquanto os coelhos do grupo controle tiveram 72% de cura.<sup>12</sup>

## **Aplicação da pele de tilápia**

O Instituto Nacional da Propriedade Industrial (INPI) descreveu o método de processamento, descontaminação e esterilização da pele da tilápia para uso em queimaduras. Primeiramente a pele do peixe deve ser lavada em solução estéril de cloreto de sódio a 0,9% durante 5 minutos, repetindo o processo três vezes seguidas. A pele de tilápia é aplicada após a retirada de tecidos necróticos e limpeza das lesões com água potável e gluconato de clorexidina a 2%. É necessário realizar um revestimento com pelo menos 1 cm de pele sadia nas bordas da área queimada e uma sobreposição de pelo menos 1 cm entre os pedaços de pele, a fim de garantir que nenhum segmento da lesão seja descoberto. E por fim é aplicada uma cobertura firme de gaze e atadura sobre o enxerto.<sup>11</sup>

**Figura 3 - Aplicação da pele de tilápia em humano**



Fonte: COSTA et al, 2019.

#### **4. CONCLUSÃO/ CONSIDERAÇÕES FINAIS**

Com base nos estudos, podemos concluir que o uso da pele de tilápia no tratamento de queimados é promissor, visto que, apresenta características histológicas semelhantes à pele humana, principalmente em relação à quantidade de colágeno tipo I. Além disso, outros fatores que são contribuintes para essa afirmação é que a tilápia do Nilo é muito acessível (pois é um peixe muito cultivado no Brasil), apresenta maior qualidade, segurança, preço acessível e é de fácil aplicação.

No entanto, podemos ver a necessidade de mais estudos comparativos entre a pele de tilápia e outros tipos de enxertos, especialmente realizados em humanos, visto que os já existentes foram realizados em grupos com ferimentos irregulares e heterogêneos. Para assim, validar o uso desta pele como um curativo temporário de primeira escolha.

## REFERÊNCIAS:

1. Greenhalgh DG. Management of Burns. Longo DL, editor. New England Journal of Medicine [Internet]. 2019 Jun 13;380(24):2349–59.
2. Markiewicz-Gospodarek A, Koziół M, Tobiasz M, Baj J, Radzikowska-Büchner E, Przekora A. Burn Wound Healing: Clinical Complications, Medical Care, Treatment, and Dressing Types: The Current State of Knowledge for Clinical Practice. International Journal of Environmental Research and Public Health [Internet]. 2022 Jan 25 [cited 2022 Mar 24];19(3):1338.
3. Costa BA, Lima Júnior EM, de Moraes Filho MO, Fechine FV, de Moraes MEA, Silva Júnior FR, et al. Use of Tilapia Skin as a Xenograft for Pediatric Burn Treatment: A Case Report. Journal of Burn Care & Research [Internet]. 2019 May 17;40(5):714–7.
4. Mego IOG, Cruvinel SS, Duarte AR, Teles-De-Oliveira-Junior GA, Carneiro RMD. Unidade de queimados do Hospital de Clínicas da Universidade Federal de Uberlândia, Brasil: estudo epidemiológico. Revista Brasileira de Cirurgia Plástica [Internet]. 2022 Jul 15;37(2022):189–93.
5. Qianqian O, Songzhi K, Yongmei H, Xianghong J, Sidong L, Puwang L, et al. Preparation of nano-hydroxyapatite/chitosan/tilapia skin peptides hydrogels and its burn wound treatment. International Journal of Biological Macromolecules. 2021 Jun;181(2021):369–77.
6. Cook KA, Martinez-Lozano E, Sheridan R, Rodriguez EK, Nazarian A, Grinstaff MW. Hydrogels for the management of second-degree burns: currently available options and future promise. Burns & Trauma [Internet]. 2022 Jan 1;10.
7. Ibrahim A, Hassan D, Kelany N, Kotb S, Soliman M. Validation of Three Different Sterilization Methods of Tilapia Skin Dressing: Impact on

- Microbiological Enumeration and Collagen Content. *Frontiers in Veterinary Science* [Internet]. 2020 Dec 23;7(2020).
8. Luze H, Nischwitz SP, Smolle C, Zrim R, Kamolz LP. The Use of Acellular Fish Skin Grafts in Burn Wound Management—A Systematic Review. *Medicina*. 2022 Jul 9;58(7):912.
  9. Ge B, Wang H, Li J, Liu H, Yin Y, Zhang N, et al. Comprehensive Assessment of Nile Tilapia Skin (*Oreochromis niloticus*) Collagen Hydrogels for Wound Dressings. *Marine Drugs*. 2020 Mar 25;18(4):178.
  10. Lima Júnior EM, De Moraes Filho MO, Costa BA, Rohleder AVP, Sales Rocha MB, Fechine FV, et al. Innovative Burn Treatment Using Tilapia Skin as a Xenograft: A Phase II Randomized Controlled Trial. *Journal of Burn Care & Research: Official Publication of the American Burn Association* [Internet]. 2020 Jan 4;41(3).
  11. LIMA JÚNIOR EM, MORAES FILHO MO, COSTA BA, UCHÔA AMDN, MARTINS CB, MORAES MEAD, et al.. Tratamento de queimaduras de segundo grau profundo em abdômen, coxas e genitália: uso da pele de tilápia como um xenoenxerto. *Revista Brasileira de Cirurgia Plástica* [Internet]. 2020 Apr;35(2):243–8.
  12. Hu Z, Yang P, Zhou C, Li S, Hong P. Marine Collagen Peptides from the Skin of Nile Tilapia (*Oreochromis niloticus*): Characterization and Wound Healing Evaluation. *Marine Drugs* [Internet]. 2017 Mar 30;15(4):102.
  13. Ferreira E, Lucas R, Rossi LA, Andrade D. Curativo do paciente queimado: uma revisão de literatura. *Revista da Escola de Enfermagem da USP*. 2003 Mar;37(1):44–51.
  14. Moraes FCA de, Ferraz Barbosa B, Sepulvida D, Bordignon Barbosa C, Brochi LM, Figueroa ES, et al. Nile Tilapia Skin Xenograft Versus Silver-Based Dressings in the Management of Partial-Thickness Burn Wounds: A Systematic Review and Meta-Analysis. *Journal of Clinical Medicine* [Internet]. 2024 Jan 1 [cited 2024 Apr 8];13(6):1642.

15. Ibrahim M, Ayyoubi HS, Alkhairi LA, Tabbaa H, Elkins I, Narvel R. Fish Skin Grafts Versus Alternative Wound Dressings in Wound Care: A Systematic Review of the Literature. *Cureus*. 2023 Mar 19;15(2023).
16. Lima E, Moraes-Filho M, Rocha M, Silva-Júnior F, Leontsinis C, Nascimento M. Elaboração, desenvolvimento e instalação do primeiro banco de pele animal no Brasil para o tratamento de queimaduras e feridas. *Revista Brasileira de Cirurgia Plástica [Internet]*. 2001 Jan 1;34(3):349–54.
17. Filho APNNA, Verde MEQL, Júnior AECF, Silva PG de B, Feitosa VP, Júnior EML, et al. Avaliação microscópica, estudo histoquímico e análise de propriedades tensiométricas da pele de tilápia do Nilo. *Revista Brasileira de Queimaduras [Internet]*. 2015;14(3):203–10.