

**UNIVERSIDADE SANTO AMARO**

**Especialização de Periodontia**

**Nathália Ramaldes Saldanha**

**USO ODONTOLÓGICO DE HIDROXIAPATITA SINTÉTICA COMO  
MATERIAL DE ENXERTIA**

**São Paulo**

**2018**

**Nathália Ramaldes Saldanha**

**USO ODONTOLÓGICO DE HIDROXIAPATITA SINTÉTICA COMO  
MATERIAL DE ENXERTIA**

Monografia apresentada ao Programa de Pós-Graduação *Lato Sensu* da Universidade de Santo Amaro – UNISA, como requisito parcial para obtenção do título de Especialista em Periodontia.

Orientado pelo Prof. Dr. Ricardo Schmitutz Jahn

**São Paulo**

**2018**

**Nathália Ramaldes Saldanha**

**USO ODONTOLÓGICO DE HIDROXIAPATITA COMO MATERIAL DE  
ENXERTIA**

Monografia apresentada ao curso de Especialização do Programa de Pós-Graduação *Lato Sensu* da Universidade de Santo Amaro – UNISA, como requisito parcial para a obtenção de título de Especialista em Periodontia. Orientado pelo Prof.<sup>a</sup> Dr. Ricardo Schmitutz Jahn

São Paulo, de de 2018

**Banca Examinadora:**

---

Prof. Dr. Ricardo Schmitutz Jahn

---

Prof.<sup>a</sup> Ms. Cláudia Renata Torres

---

Prof. Ms. Daniel Jonas Lowczyk

*Dedico este trabalho a todos aqueles que estiveram presente nessa caminhada, me incentivando e ensinando a amar a Odontologia. Aos meus pais por me apoiarem e me proporcionarem realizar sonhos e aos professores que compartilharam todo o conhecimento me incentivando melhorar a cada dia.*

*“Seja você quem for, seja qual for a posição Social que você tenha na vida, a mais alta ou a mais baixa, tenha sempre como meta muita força, muita determinação e sempre faça tudo com muito amor e com muita fé em Deus, que um dia você chega lá. De alguma maneira você chega lá.”*

*(Ayrton Senna)*

## **AGRADECIMENTOS**

Agradeço,

Primeiramente à Deus, por ter me dado a oportunidade de vir nessa vida e permanecer nela para viver meus sonhos;

Aos meus pais Edson de Oliveira Saldanha e Dulcelene Bandeira Ramaldes Saldanha, por não medirem esforços para a minha felicidade, por me mostrarem o verdadeiro amor e companheirismo em família e por não me permitirem desistir nunca;

À minha irmã Julia Ramaldes Saldanha por me apoiar sempre;

Ao meu namorado Leandro Rodrigues de Oliveira por estar ao meu lado em todas as situações;

Ao meu orientador Prof. Dr. Ricardo Schmitutz Jahn pela paciência, incentivo e pelo conhecimento compartilhado;

Aos professores Ms. Daniel Jonas Lowczyk e Ms. Cláudia Renata Torres por todo o carinho e conhecimento;

Aos meus colegas de turma, especialmente aos meus amigos Larissa Fernandes Gimenes e Thierry Silva Jacomo;

Aos funcionários da clínica odontológica da Univerdade Santo Amaro;

À todos que participaram da minha formação, como profissional e como ser humano.

## RESUMO

Um das principais dificuldades enfrentadas na odontologia é a perda óssea. Com o passar do tempo desenvolveram-se enxertos ósseos para que se torne possível a reabilitação dessas áreas. Estudos mostraram as possíveis formas de enxertos ósseos e os enxertos sintéticos vem ganhando espaço cada vez mais. A hidroxiapatita,  $\text{Ca}_{10}(\text{PO}_4)_6(\text{OH})_2$ , apresenta semelhança química muito grande com os tecidos duros (ossos e dentes) e tem sido empregada como reconstituente ósseo cada vez mais, uma vez que vários estudos têm demonstrado este material como altamente biocompatível e com capacidade de acelerar a neoformação óssea. O presente estudo tem o objetivo de revisar as vantagens e desvantagens do uso de hidroxiapatita sintética como material de enxertia óssea na área odontológica.

**Palavras-Chave:** Hidroxiapatita, enxerto sintético, perda óssea.

## **ABSTRACT**

One of the main difficulties faced in odontology is lost bone. Over time bone grafts have been developed so that rehabilitation areas become possible. Studies have shown possible forms of bone grafts and the synthetic grafts have been gaining space more and more. The hydroxyapatite,  $\text{Ca}_{10}(\text{PO}_4)_6(\text{OH})_2$ , shows very great chemical similarity with the hard tissues (bones and teeth), it has been used as a bone restorative more and more, since several studies have demonstrated this material as highly biocompatible and with the ability to accelerate bone neoformation. The present study has the objective to review the advantages and disadvantages of the use of synthetic hydroxyapatite as bone grafting material in the dental area.

**Key-words:** Hydroxyapatite, synthetic graft, bone loss.



## SUMÁRIO

<b>1 INTRODUÇÃO.....</b>	<b>10</b>
<b>2 OBJETIVO .....</b>	<b>12</b>
<b>3 REVISÃO DE LITERATURA .....</b>	<b>13</b>
<b>3.1 HISTÓRICO.....</b>	<b>13</b>
<b>3.2 TECIDO ÓSSEO.....</b>	<b>14</b>
<b>3.3 ENXERTO.....</b>	<b>14</b>
<b>3.4 HIDROXIAPATITA.....</b>	<b>17</b>
<b>4 MÉTODOS.....</b>	<b>25</b>
<b>5 DISCUSSÃO.....</b>	<b>26</b>
<b>6 CONCLUSÃO.....</b>	<b>31</b>
<b>REFERÊNCIAS.....</b>	<b>32</b>

## 1 INTRODUÇÃO

Cada vez mais a perda óssea tem se tornado um obstáculo na odontologia, sendo no momento de reabilitar regiões edentulas ou até mesmo na preservação de elementos dentários, fato que leva os profissionais cirurgiões dentistas a buscarem técnicas de enxertia para o correto tratamento desses pacientes, assim estimulando pesquisadores a estudarem materiais de enxertia que possibilite a reconstituição óssea de maneira adequada. Os enxertos podem ser classificados em: autógeno (do mesmo indivíduo), alógeno (de indivíduos da mesma espécie), xenógeno (de espécies diferentes) ou aloplástico (sintético). (PRECHEUR, 2007)

Para que uma neoformação óssea ocorra de maneira satisfatória alguns mecanismos são essenciais; é de conhecimento que o padrão ouro de enxertia é o osso autógeno, devido as suas propriedades biológicas, apresentando excelente potencial de revascularização, total compatibilidade imunológica e capacidade osteogênica induzida (BLOCK et al., 1998), porém apesar de seu padrão ouro possui desvantagens como a necessidade de uma segunda área cirúrgica, maior incidência de enfermidades no sítio doador e tamanho limitado do material passível de doação. (OLIVEIRA et al., 2009). Diante dessas limitações, novos substitutos começaram a ser estudados.

Uma alternativa atualmente bastante estudada e que vem ganhando cada vez mais aceitação no mercado são os enxertos com materiais sintéticos, em razão de mostrar capacidade de neoformação satisfatórias, além do fácil uso e manipulação e por diminuir a morbidade do sítio doador do enxerto.

Nesse trabalho abordaremos a hidroxiapatita sintética como material de enxertia na área odontológica, sendo um biomaterial utilizados para o preenchimento de cavidades ósseas, não apenas por apresentar excelente biocompatibilidade, mas também por estar associado a bons níveis de osteocondução. (TAGA 1996).

Materiais sintéticos vem sendo utilizados como material de enxertia visando um conforto maior para o paciente, diminuindo o tempo cirúrgico e evitando uma

área doadora, automaticamente diminuindo o desconforto pós-operatório, além de apresentarem vantagens biológicas também. Esse trabalho revisará artigos científicos a fim de apresentar as vantagens e desvantagens do uso de hidroxiapatita sintética como material de enxertia na área da odontologia.

## **2 OBJETIVO**

O objetivo desse trabalho foi revisar as vantagens e desvantagens do enxerto sintético de hidroxiapatita, tendo em vista que a hidroxiapatita é um composto importante na matriz óssea.

## 3 REVISÃO DE LITERATURA

### 3.1 Histórico

Os registros mais antigos encontrados na literatura científica e que se tem nota, mostram em 1682 um transplante ósseo de um cão para corrigir um defeito cranial em um homem realizado por Van Meekren, em 1682, porém os relatos mostram que o mesmo foi forçado a retirar o transplante para não sofrer excomunhão da igreja. (PROLO & RODRIGO, 1985)

Mais tarde, em 1867 Ollier demonstrou o primeiro estudo de enxerto ósseo através da transferência de osso e perióstio, acreditando que ambos permaneceriam vivos através da conclusão da osteogênese observada pelo mesmo. (OLLIER, 1867)

Discordando de Ollier, em 1893, Barth observou em seu estudo que o enxerto realizado se apresentou sem vitalidade e que somente a invasão das células do leito receptor faria o repovoamento com células vivas. (BARTH, 1893) Afirmando que a grande maioria das células no centro do enxerto estavam mortas, mas que algumas na superfície sobreviveram por difusão de nutrientes do leito receptor, desempenhando um importante papel na reabsorção e repovoamento de células ósseas, em 1914, Phhemister concordou com Barth. (PHHEMISTER, 1914)

Materiais a base de fosfato de cálcio apareceram em 1920 pela primeira vez na literatura, já os grânulos de hidroxiapatita apareceram em 1950 para reparação de defeitos ósseos, com o aumento das publicações refletindo o interesse acentuado em desenvolverem-se melhores materiais para substituição óssea clínica, em 2009, Chow realizou uma revisão de literatura focada em assuntos para desenvolver a nova geração de cimentos de fosfato de cálcio com melhores aplicações e eficácia. A revisão concluiu que substitutos ósseos vêm sendo desenvolvidos há décadas e que os futuros materiais com os atributos necessários irão substituir os enxertos autógenos. (CHOW, 2009)

### 3.2 Tecido ósseo

Em 1995, Junqueira e Carneiro definiram em seu livro tecido ósseo como um tipo especializado de tecido conjuntivo, formado por células e um material intercelular calcificado, denominado como matriz óssea e que tem como função manter a estrutura do esqueleto e a homeostasia de cálcio no organismo. (JUNQUEIRA e CARNEIRO, 1995)

Em 1999, Garg estudando o osso autógeno explicou a neoformação óssea em três estágios, sendo eles: a osteogênese, osteoindução e osteocondução. Definiu que o estágio da osteogênese ocorre quando as células capazes de formar osso suprem o enxerto (osteoblastos); já a osteoindução como a capacidade do enxerto de estimular osteoblastos da área receptora resultando em neoformação óssea; observou que a osteocondução acontece quando o material enxertado conduz o crescimento e permite a aposição óssea a partir da área receptora. (GARG, 1999)

A composição do osso compacto e maduro foi revisada em 2007 e definida em aproximadamente 30% de matriz orgânica e 70% de sais de cálcio. Desses 30% sua maior composição, totalizando 95% são fibras colágenas e os outros 5% são sulfato de condroitina e ácido hialurônico. O sal cristalino predominante é a hidroxiapatita  $[Ca_{10}(PO_4)_6(OH)_2]$ . O osso compacto tem cristais de hidroxiapatita ao lado e ligada às fibras de colágeno, fornecendo através das fibras resistência a tração e através dos cristais de hidroxiapatita força de compressão. (PRECHEUR, 2007)

### 3.3 Enxertos ósseos

Com as pesquisas sobre enxertia óssea se popularizando, em 1964, Anderson et al. descreveram os quatro estágios do processo de enxertia óssea, sendo: 1) revascularização que ocorre em um período de duas semanas, através de vasos sanguíneos no interior de espaços medulares; 2) incorporação definida como

o processo de união do osso enxertado e do osso do hospedeiro; 3 ) substituição onde o enxerto é reabsorvido e substituído por depósito de osso neoformado; 4) remodelação onde a arquitetura do osso hospedeiro é devolvida. (ANDERSON et al., 1964)

Um estudo radiográfico realizado em 1998 por Block et al. com análises de 5 á 10 anos verificando o sucesso de enxerto de osso autógeno; misturado com osso desmineralizado ou não; em 27 levantamentos de seios maxilares e instalação de implantes revestidos com hidroxiapatita nessas áreas em 16 desses pacientes, mostrou os melhores resultados onde foi enxertado somente osso autógeno sem nenhuma mistura. Assim confirmaram que o osso autógeno possui suas vantagens biológicas levando a uma formação óssea apropriada. (BLOCK et al., 1998)

Ludwig et al. desenvolveram em 2000 uma revisão de literatura sobre substitutos ósseos osteoindutivos. Descreveram o andamento dessas pesquisas para o desenvolvimento de materiais osteoindutivos e concluíram que os estudos fornecem fontes para desenvolver terapias genéticas para a formação óssea. (LUDWIG, KOWALSKI, BADEN 2000)

Com a substituição óssea crescendo e os desafios da regeneração aumentando, uma descrição dos conceitos ósseos e dos materiais de enxertia foi realizada por Precheur em 2007, o artigo examina cada classe de enxerto com base em estudos realizados anteriormente em relação à segurança, pesquisa animal, aplicações periodontais e maxilo facial, enxerto esquelético e eficácia.

Os enxertos ósseos foram divididos em:

**Autógenos:** Quando originado de uma área doadora do próprio indivíduo. Os enxertos de origem autógena são consagrados como padrão ouro em enxertia, principalmente por sua biocompatibilidade, porém possui a desvantagem de uma segunda área doadora e apresenta maior reabsorção após sua instalação quando comparado aos outros materiais.

**Alógenos:** Quando originado de uma mesma espécie, sem relações genéticas. Os enxertos de origem alógena são atraentes porque teoricamente

correspondem ao receptor em estrutura e constituição e pode estar disponível em quantidade ilimitada, porém suas grandes desvantagens são antigenicidade e potencial para transmissão de doenças. Quando usado periodontalmente geralmente são desmineralizados ou mineralizados, sob a forma de partículas, folhas, blocos ou inteiros. Os aloenxertos são osteocondutores ocupantes de espaço ou estruturas, sua osteocondução é mínima, pois possui baixa concentração de proteínas de crescimento resultante dos processos envolvidos na remoção do potencial de antigenicidade e patogenicidade.

Xenógenos: Quando originado de uma espécie diferente, normalmente de origem bovina. Frente ao rigoroso processamento o risco de transmissão de doenças foi classificado como mínimo, possuindo uma boa osteoindução.

Aloplásticos ou sintéticos: Materiais fabricados, têm com vantagens a ausência de antigenicidade, não potencial para transmissão de doenças e fornecimento ilimitado, podem ser associados com proteínas osteoindutivas e são fornecidos em partículas ou poros. (PRECHEUR, 2007)

No início, para restituir perdas ósseas utilizavam-se autoenxertos, considerados ideais por representarem material do próprio indivíduo. No entanto, esse procedimento apresenta desvantagens, como maior incidência de enfermidades no sítio doador e tamanho limitado do material passível de doação. (PRECHEUR, 2007) Com o desenvolvimento de novas técnicas para auxiliar a reparação de enxertos ósseos Oliveira et al. através de um estudo *in vivo* com ratos apresentou uma estrutura transitória de cartilagem projetado para estimular a formação óssea endocondral, através da instalação subcutânea. A formação óssea foi avaliada por um período de 5 meses, e através de uma análise histológica observou-se que após três meses existiam trabéculas ósseas dentro das estruturas colocadas e o osso depositado era semelhante ao osso da vértebra dos ratos, já no grupo controle não foi observada formação óssea. Concluindo então que um modelo projetado traz todos os sinais necessários para induzir a formação óssea endocondral *in vivo*. (OLIVEIRA et al., 2009)



Em 1980 Boyne e James realizaram um estudo em uma paciente de 55 anos com enxerto de osso autógeno para levantamento de seio maxilar, e em 2005 Artzi et al. realizaram um estudo com a mesma aplicação em 12 pacientes bilateralmente. Demonstraram com os resultados que o material de enxerto ideal deve obedecer aos seguintes requisitos: 1) fornecimento ilimitado sem comprometer a área doadora; 2) promover a osteogênese; 3) não apresentar resposta imunológica do hospedeiro; 4) revascularizar rapidamente; 5) estimular a osteoindução; 6) promover a osteocondução; 7) ser substituído completamente por osso em quantidade e qualidade semelhante ao do hospedeiro. (BOYNE & JAMES, 1980; ARTZI et al., 2005)

### **3.4 Hidroxiapatita**

Um estudo comparativo entre enxerto autógeno com área doadora do íliaco e hidroxiapatita sintética em cães, que foram sacrificados em 3 dias, 1,2,4,12,24, e 40 semanas mostrou após estudos histológicos que a hidroxiapatita é um enxerto favorável que possui semelhança de composição química com os ossos e dentes dos vertebrados. (FINN, BELL, BRAMMER, 1980)

Em 1986, Sartoris et al. instalaram enxerto de hidroxiapatita sintética em defeitos ósseos de cães, mostrando através de uma correlação histográfica e radiográfica que quando colocada em contato com o osso, inicialmente tem uma ação de prótese e em seguida age como suporte para a regeneração dos tecidos. (SARTORIS et al., 1986)

Através de um estudo histométrico e microscópico realizado após a instalação de blocos de matriz de hidroxiapatita produzida através de corais marinhos em 10 cães notou-se um bom resultado mostrando que o osso obteve-se presente na porosidade de toda a matriz. Mostrando assim que através de reações os corais marinhos das famílias Poritidae e Goniopora se destacam na produção de hidroxiapatita sintética. (HOLMES e ROSER, 1987)

Com 64 gatos adultos com defeitos cranianos foi realizado um estudo onde foram enxertados sulfato de cálcio hemihidratado/hidroxiapatita, depois de 1, 2, 3, 5, 7, 8, 9, 10 ou 12 meses após a cirurgia avaliou histologicamente e histomorfometricamente a nova formação óssea, que já estava presente em apenas 1 mês após a cirurgia e continuou a aumentar durante os 12 meses do estudo. Rawlings et al. concluíram então que o material seria um substituto ósseo promissor. (RAWLINGS et al., 1988)

Uma análise histológica e histomorfométrica foi realizada por Ripamonti, em 1991 para avaliar as propriedades morfogenéticas de compósitos osteogênicos da matriz óssea e da hidroxiapatita sintética. O estudo foi realizado com instalação de matriz óssea e hidroxiapatita sintética no abdômen reto e na musculatura dorsal de 24 babuínos adultos; 3,6 e 9 meses após a instalação foi realizada a análise histológica, mostrando que houve indução óssea, os resultados obtidos indicam esse material para uso clínico. (RIPAMONTI, 1991)

A hidroxiapatita natural tem suas limitações, apresentando baixa resistência mecânica, variação na quantidade, tamanho e forma, já hidroxiapatita sintética pode ser preparada por diversos métodos não apresentando as mesmas limitações da hidroxiapatita natural. Em 1992, foi realizado por Nagahara et al. um estudo com a instalação de grânulos de hidroxiapatita e fosfato tricalcico em fêmur de ratos e após 1,2,3 e 4 semanas foram realizados estudos microscópicos mostrando que o material tem composição química semelhante à do osso e a do dente, e ainda permite que os tecidos cresçam dentro de sua estrutura que possui interconexões porosas. (NAGAHARA et al., 1992)

Com a popularização dos enxertos ósseos, em 1996, Taga realizou um estudo a fim de descrever o conceito dos biomateriais mais utilizados em odontologia e na área médica, descrevendo o osso autógeno como material osteoindutor e os materiais sintéticos, incluindo a hidroxiapatita como materiais osteocondutores. (TAGA, 1996)

Com o uso de biomateriais como parte para reconstruções estéticas em cirurgias reconstrutivas, uma revisão de literatura descrita por Rubin e Yaremchuk

verificaram os riscos, complicações, toxicidade e aplicações dos materiais utilizados na época, então descreveu com base nos estudos revisados que a hidroxiapatita possui como sal à base de cálcio e fosfato, é biocompatível, causa mínimos danos inflamatórios, adere-se firmemente ao leito ósseo receptor e, forma um arcabouço para o reparo ósseo. Porém, tem como desvantagem a impossibilidade de sua fixação ao leito receptor, o que torna muito difícil sua utilização em fraturas maiores, por exemplo, do tipo blowout, pois o bloco de hidroxiapatita cede e fratura, quando se tenta utilizar parafusos para sua fixação. (RUBIN e YAREMCHUK 1997)

Em 1998, Milán e Domingues apresentaram um caso de uma paciente do sexo feminino de 27 anos que apresentava bolsas periodontais e perda óssea vertical, após 6 meses da implantação de hidroxiapatita sintética nos defeitos os níveis periodontais foram reavaliados e obtiveram resultados melhores, concluíram que isso ocorreu devido a biocompatibilidade da hidroxiapatita que se adere bem sem desencadear reações inflamatórias, além de citarem o fato de que a hidroxiapatita é um material bioativo e osteocondutor. (MILÁN e DOMINGUES, 1998)

Após a exodontia em um grupo de humanos composto por 9 mulheres e 6 homens saudáveis, Artzi, Thal e Dayan observaram depois de 9 meses que o preenchimento ósseo do alvéolo foi de 82,3% com implantes de hidroxiapatita. Concluíram então que os efeitos em longo prazo do implante de partículas de hidroxiapatita em alvéolos poderia resultar na manutenção de suas dimensões originais, enquanto que alvéolos não submetidos ao implante poderiam ser mais afetados pelo processo de remodelação óssea. (ARTZI, THAL, DAYAN 2000)


Em 2001 Gabrielli et al. realizaram um estudo histológico sobre implantes de hidroxiapatita em cavidades ósseas confeccionadas em arco zigomático de ratos. 50 ratos foram subdivididos em grupos e sacrificados 5, 15, 30, 60 e 120 dias após. Os autores puderam concluir que no grupo que foi implantado a hidroxiapatita experimental a aposição direta de tecido ósseo neoformado foi constatada já a partir do período após 15 dias e que todos os materiais foram biocompatíveis. (GABRIELLI et al., 2001)

Com as possíveis falhas de implantes Dalby et al. em 2002 observaram através de análises morfológicas que o osso não fica em contato direto com o implante, e que a incorporação de hidroxiapatita aumenta a resposta biológica ao cimento ao redor do local do implante, gerando uma maior aposição óssea. Após uma investigação morfológica de amostras *in vitro*, mostraram então que a formação óssea, a organização do citoesqueleto e a proliferação celular e expressão de fenótipo foi observada com o aumento da presença de hidroxiapatita, aumentando a ancoragem do implante. (DALBY et al., 2002)

Em 2002, um estudo *in vitro* com osteoblastos de fetos de ratos foi realizado por Moursi et al., em 24 poços duplicados, com o intuito de investigar se a incorporação de hidroxiapatita sintética em uma matriz de polimetilmetacrilato aumentaria as propriedades biológicas da resposta de osteoblastos. As análises mostraram que a incorporação da hidroxiapatita melhora a resposta de osteoblastos e as propriedades osteogênicas. (MOURSI et al., 2002)

Um estudo pós exodontia em 45 ratos adultos, divididos em três grupos, com enxerto de hidroxiapatita sintética granular, sem enxerto e com enxerto de hidroxiapatita combinado com proteínas morfogenéticas, avaliado após 7, 21 e 42 dias por Brandão et al., concluíram através de uma análise histológica que o volume ósseo na região de enxertia de hidroxiapatita foi menor em relação ao grupo controle, a hidroxiapatita como veículo não apresentou capacidade osteocondutivas, porém mostrou também a persistência das partículas e a ausência de inflamação, mostrando um benefício a longo prazo. (BRANDÃO et al., 2002)

Lins et al. estudaram a influência da hidroxiapatita granular sobre o reparo ósseo com implantes de Titânio na tíbia de 5 coelhos machos. Um dos implantes serviu como controle e o outro foi preenchido com hidroxiapatita. Após 42 dias da cirurgia os fragmentos ósseos foram analisados em microscopia eletrônica de varredura. Os resultados mostraram que a hidroxiapatita foi bem aceita pelo tecido ósseo e que não houve resposta inflamatória em torno dos grânulos do material. Além disso, a hidroxiapatita acelerou o reparo ósseo contribuindo para o embricamento dos implantes de titânio instalados. (Lins et al., 2003)



**Figura 1:** Micrografia eletrônica de varredura mostrando a formação óssea compacta e trabecular./Microscopia de varredura de filamentos de fibroblastos e grânulos de hidroxiapatita. 100  $\mu$ m.

**Fonte:** Lins et al., 2003

A osteocondução foi avaliada em 12 pacientes bilateralmente 12 meses após o enxerto em levantamento de seio com osso bovino e fosfato tricalcico misturados com osso autógeno demonstrando que substitutos ósseos sintéticos possuem capacidade de promover formação óssea, mostrando-se osteocondutor. (ARTZI, KOZZOVKY, NEMCOVSKY, 2005)

Duarte et al. Estudaram o efeito da hidroxiapatita sintética na regeneração do osso alveolar e na resposta do tecido vivo ao implante por meio de análises clínico-cirúrgicas e radiológicas em 2007, através da criação de defeitos no processo alveolar em 2 grupos de 14 cães, um grupo foi analisado como grupo controle e no outro grupo foi enxertado hidroxiapatita nos defeitos. A avaliação ocorreu 8, 21, 42, 60 e 90 dias após a cirurgia. Os 24 cães apresentaram inflamação e edema pós-operatório, alguns cães tiveram hemorragia no período de recuperação e somente 1 do grupo tratado teve hemorragia moderada até o final dos testes, implicando possivelmente na perda do material enxertado. As imagens radiográficas através da radiopacidade mostraram que o grupo tratado obteve um melhor resultado em um período menor, concluíram que a hidroxiapatita acelera o preenchimento do defeito provocado com um tecido de radiopacidade semelhante ao do osso e acarreta

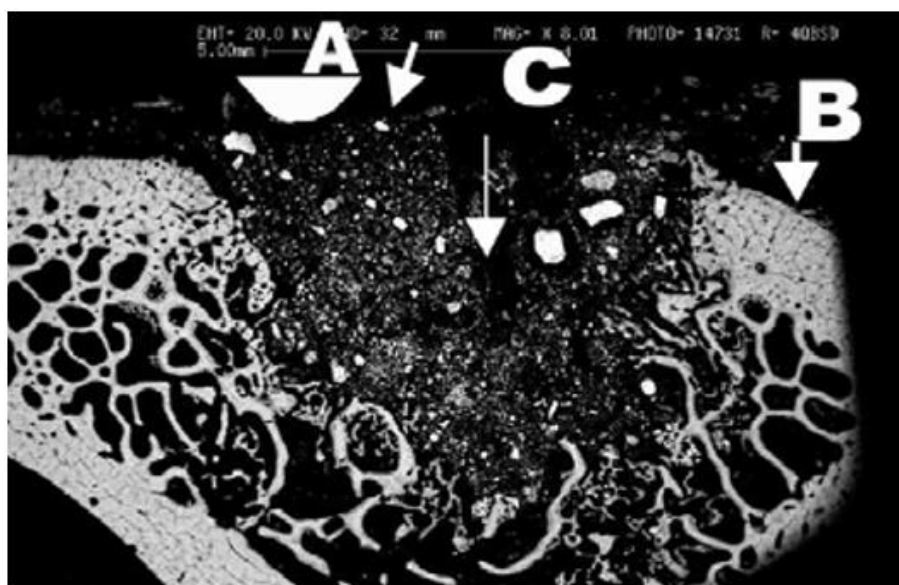
inflamação e hemorragia gengival, o que, no entanto, não contraindica o seu uso. (DUARTE et al., 2007)

Em 2009, Magalhães et al., induzidos pelo número de paciente vítimas de fraturas craniofaciais envolvendo a órbita e o zigomático, verificaram histologicamente o efeito da associação entre hidroxiapatita sintética associada ao colágeno na reparação de fraturas ósseas de 10 coelhos machos através da indução de fratura no osso zigomático e enxertia de hidroxiapatita incorporada com colágeno de um lado e utilizando o outro como controle. Após 30 dias os animais foram sacrificados e observaram nos exames histológicos uma nova formação de tecido ósseo, com grande deposição de matriz óssea e muitos osteócitos com aspectos morfológicos de síntese de matriz óssea, concluíram então que o material testado se mostra bastante eficiente no processo de reparação óssea. (MAGALHÃES et al., 2009)

Com o sucesso dos substitutos ósseos crescendo, em 2009, Kattimani et al., avaliaram 24 pacientes com lesão cística periapical de tamanho moderado de maxila anterior envolvendo um ou mais dentes, para comparar hidroxiapatita bovina e hidroxiapatita sintética, as análises foram realizadas por estudo densitométrico computadorizado e radiografia digital após 1, 7, 4, 12 e 24 semanas após. Concluíram que a hidroxiapatita é um substituto biocompatível, que não causa reação inflamatória, as análises mostraram que a hidroxiapatita tem potencial para acelerar a formação óssea e que os materiais testados são igualmente eficientes na regeneração óssea. (KATTIMANI et al., 2009)

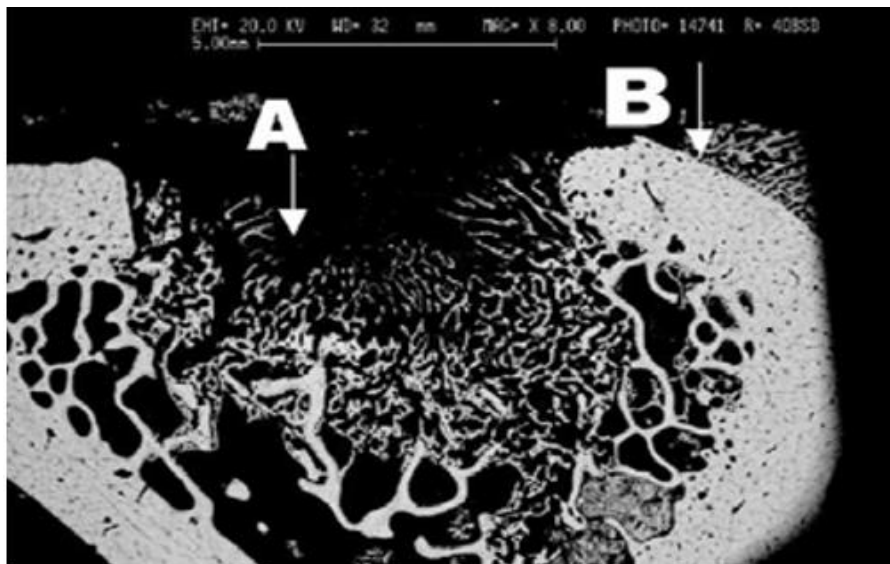
Em um outro trabalho, Duarte et al., em 2017 foi realizada uma pesquisa com 24 cães, divididos em dois grupos, onde em um grupo induziram defeitos no processo alveolar para realizarem os estudos histológicos da hidroxiapatita sintética enxertada nesses defeitos aos 8, 15, 21, 42, 60, 90 e 120 dias, através da coleta de fragmentos ósseos realizaram a análise histológica sob microscopia óptica. Os resultados concluem que a hidroxiapatita sintética possui propriedades osteocondutoras, é biocompatível e acelerou o preenchimento de defeitos. (DUARTE et al., 2007)

Com o número de acidentes decorrendo perda óssea e a necessidade de técnicas para reconstruções, a equipe de Máximo Bicalho et al. desenvolveram um estudo para avaliar a eficiência da hidroxiapatita sintética (HAP-91®) como substituto ósseo. Foi realizado com 14 cães, adultos e saudáveis, sem raça definida, através da retirada de um fragmento ósseo da metáfise proximal de cada tíbia, um lado foi imediatamente preenchido com hidroxiapatita sintética, enquanto o outro foi utilizado para controle. A avaliação clínica, cirúrgica e radiográfica ocorreu 8, 15, 30, 45, 60, 90 e 120 dias após, para a realização do exame histopatológico, foram sacrificados 2 cães. Nas análises observaram a ausência de infecção ou indícios de incompatibilidade, mostrando o material como biocompatível, os exames radiográficos através da radiopacidade sugeriram crescimento ósseo sem interposição de tecido fibroso. Aos 60 dias observaram regeneração óssea na região de enxerto de hidroxiapatita sintética e somente aos 90 dias foi observada na região controle, os exames anatomopatológicos mostraram cicatrização mais rápida na região onde a hidroxiapatita sintética foi enxertada. As imagens do estudo confirmaram osteocondução além de concluir que a velocidade de neoformação foi mais rápida e melhor no grupo com a hidroxiapatita sintética. (BICALHO et al., 2017)



**Figura 2:** Tíbia direita do animal (com HAP-91®) sacrificado aos 15 dias da cirurgia. Setas: A - (branca), B - tecido ósseo (cinza), C - defeito ósseo (preta).

**Fonte:** BICALHO et al., p.40, 2017



**Figura 3:** Tíbia esquerda do animal (sem HAP-91®), aos 15 dias da cirurgia. Setas: A - defeito ósseo (cor preta), B - tecido ósseo (cinza).  
**Fonte:** BICALHO et al., p.40, 2017

Em 2017, Abdullah et al., descreveram em um artigo o acompanhamento de 47 artroplastias totais de quadril com deficiência acetabulares que foram realizadas ao longo de 5 anos, de 2003 a 2008. Os defeitos foram enxertados com osso liofilizado misturado com hidroxiapatita. O acompanhamento com exames radiográficos aconteceu no pós-operatório, 6 semanas, 3 meses e, em seguida, anualmente para avaliar a incorporação do enxerto, linhas radiolúcidas, migração ou migração de componentes. No decorrer da avaliação durante todos esses anos, 6 pacientes faleceram, 7 se mudaram e deixaram de realizar o acompanhamento radiográfico. A incorporação do enxerto ocorreu em 20 casos, concluíram após as análises que esta é a maior sobrevivência de enxerto de impacto ósseo utilizando hidroxiapatita relatada na literatura, os pacientes obtiveram resultados de dor e função satisfatórios. (ABDULLAH et al., 2017)



#### **4 MÉTODOS**

O trabalho foi baseado na revisão de literatura de artigos nacionais e internacionais de periódicos, revistas e sites de pesquisa científica da internet; tratados e livros de odontologia, as pesquisas foram realizadas no período de janeiro de 2017 a janeiro de 2018. As bases de dados utilizadas foram: PubMed, Bireme, Lilacs e Scielo.

## 5 DISCUSSÃO

Os problemas relacionados à perda óssea vêm cada vez mais tornando-se um grande obstáculo enfrentado por pacientes e profissionais, principalmente quando o assunto na odontologia é preservar elementos dentários e/ou reabilitar regiões edentulas, dessa maneira à procura por um substituto que apresente as mesmas propriedades que o osso autógeno e que reduza a morbidade dos procedimentos cirúrgicos tem crescido cada vez mais.

O tecido ósseo segundo a descrição de Junqueira e Carneiro (1995) é um tecido especializado conjuntivo formado por células e material intracelular calcificado, é composto aproximadamente por 30% de matriz orgânica e 70% de sais de cálcio. Desses 30% sua maior composição, totalizando 95% são fibras colágenas e os outros 5% são sulfato de condroitina e ácido hialurônico. O sal cristalino predominante é a hidroxiapatita  $[Ca_{10}(PO_4)_6(OH)_2]$ . (Junqueira e Carneiro, 1995) O osso compacto tem cristais de hidroxiapatita ao lado e ligada às fibras de colágeno, fornecendo através das fibras resistência atração e através dos cristais de hidroxiapatita fornecem força de compressão. (PRECHEUR, 2007) Se lesado o tecido ósseo tem uma capacidade única de regeneração e reparação, sem deixar cicatrizes (LUDWIG, KOWALSKI, BADEN 2000), apesar de sua grande capacidade de modificação, remodelação e reparação em algumas situações ainda não se regenera por completo.

O equilíbrio da relação entre formação e reabsorção óssea é responsável pela constante remodelação. Três mecanismos são essenciais para a formação óssea no enxerto: a) Osteogênese que é caracterizada pela formação óssea; processo pelo qual as células ósseas vivas mantêm a capacidade de formar matriz óssea. b) Osteoindução que é a formação de tecido ósseo a partir da diferenciação dos fibroblastos do tecido conjuntivo em osteoblastos. O processo de osteoindução é o processo pelo qual a osteogênese é induzida e envolve a formação de novo osso a partir do recrutamento de células imaturas e sua diferenciação em células osteoprogenitoras. c) Osteocondução é a fase que há formação óssea por meio de um processo de crescimento de capilares e células ósseas progenitoras, seja dentro, em volta ou através do enxerto ósseo ou arcabouço previamente instalado, servindo

como um elo para a formação de um novo osso. (BLOCK et al.,1998; GARG 1999; LUDWIG, KOWALSKI, BADEN 2000)

Em um processo de enxertia ocorrem quatro estágios sendo: 1) revascularização: através de vasos sanguíneos no interior de espaços medulares, em aproximadamente 2 semanas; 2) incorporação: onde ocorre a união do material enxertado com o osso hospedeiro; 3) substituição onde o enxerto é reabsorvido e substituído por depósito de osso neoformado; 4) remodelação onde a arquitetura do osso hospedeiro é devolvida. (ANDERSON et al., 1964)

O uso de biomateriais para substituir tecido ósseo é uma prática comum há décadas. (CHOW, 2009). Segundo Prolo e Rodrigo o primeiro enxerto de tecido ósseo foi realizado em 1682 (PROLO & RODRIGO 1985), porém somente em 1867 começou a se entender como o material enxertado se comportava (OLLIER 1867), descobriu-se que as células provenientes do leito receptor que eram responsáveis por manter o material enxertado vivo. (BARTH, 1893; PHHEMISTER, 1914)

Os enxertos ósseos se mantêm vivos pelo repovoamento das células advindas do leito receptor (BARTH, 1893; PHHEMISTER, 1914). Podem ser classificados em: autógeno (do mesmo indivíduo), alógeno (de indivíduos da mesma espécie), xenógeno (de espécies diferentes) ou aloplástico (sintético). (PRECHEUR, 2007)

Para que o material de enxerto seja dito ideal deve obedecer aos seguintes requisitos: 1) fornecimento ilimitado sem comprometer a área doadora; 2) promover a osteogênese; 3) não apresentar resposta imunológica do hospedeiro; 4) revascularizar rapidamente; 5) estimular a osteoindução; 6) promover a osteocondução; 7) ser substituído completamente por osso em quantidade e qualidade semelhante ao do hospedeiro. (BOYNE e JAMES 1980; ARTZI, KOWALSKI, BADEN, 2005)

Quando se diz respeito à material de enxertia não existe um material ideal, que responda a todos os requisitos citados acima, porém o enxerto de osso autógeno é consagrado na literatura como padrão ouro (BLOCK et al., 1998), pois consegue reunir as características mais próximas do ideal. O enxerto autógeno tem

como sua principal vantagem a biocompatibilidade, além de ser um material que apresenta os três requisitos básicos para uma neoformação óssea adequada, porém esse procedimento também apresenta desvantagens como mostrado por Pracheur (2007) e Oliveira et al (2009) onde mostram que o enxerto alógeno possui uma incidência em enfermidades no sitio doador, podendo também apresentar tamanho limitado de material passível de doação.

Diante dessas limitações, novos substitutos começaram a ser estudados e então surgiram os aloenxertos (material obtido de um indivíduo da mesma espécie) e os xenoenxertos (material obtido de outra espécie), porém apresentaram também limitações como risco de transmissão de doenças ou ainda, de rejeição. (PRECHEUR, 2007).

Na tentativa de encontrar um material com menos limitações surgiram os materiais aloplásticos ou sintéticos, que vem ganhando cada vez mais aceitação, visto que é um material de fácil uso e manipulação além de diminuir a morbidade do sítio doador quando comparado ao material autógeno. Esses materiais encontram-se disponíveis em diversos tamanhos e formatos, porém apresentam também desvantagens, dentre elas podemos citar o risco de rejeição seguida de infecção, levando a que uma nova intervenção cirúrgica seja necessária. Os materiais já estudados biocompatíveis podem ser: cerâmicas, polímeros e combinações, essas matérias são inertes e com nenhuma atividade osteoindutora, tendo como vantagem a antigenicidade e fonte ilimitada, são usados combinados com proteínas bioativas para fornecer a osteoindução (PRECHEUR 2007). Um estudo realizado por Artiz, Kowalski e Baden mostraram em 12 pacientes, um resultado satisfatório e bilateral em levantamento de seio maxilar com a utilização de enxerto sintético, mostrando a capacidade osteocondutora do material sintético. (ARTZI, KOWALSKI, BADEN, 2005)

Um material que vem sendo estudado desde 1950 é a hidroxiapatita (CHOW 2009). Segundo Finn, Bell, Brammer e Nagahara et al. além de apresentar excelentes resultados clínicos possui uma estrutura compatível com ossos e dentes. (FINN, BELL, BRAMMER et al., 1980; Nagahara et al., 1992). Vale lembrar também que a hidroxiapatita é parte constituinte do tecido ósseo. A hidroxiapatita é um dos biomateriais mais utilizados para o preenchimento de cavidades ósseas, não apenas

por apresentar excelente biocompatibilidade, mas também por estar associado a bons níveis de osteocondução. (TAGA, 1996; DUARTE et al., 2007; BICALHO et al., 2017) Tem boas aplicações e pode ser utilizada como material de preenchimento, como em cavidades alveolares (ARTZI, THAL, DAYAN, 2000; BRANDÃO 2002), defeitos periodontais (MILÁN e DOMINGUEZ, 1998), preenchimento de defeito em torno de implante (LINS et al., 2003), entre outras indicações. Além disso, vários estudos experimentais sobre reparo ósseo que avaliaram a performance de implantes de hidroxiapatita foram realizados, comprovando sempre o seu potencial osteocondutor e sua capacidade de estimular a atividade osteoblástica. (DALBY et al., 2002; MOURSI et al., 2002; GABRIELLI 2001)

Para que se tenha fonte ilimitada dessa matéria estudos mostraram que a hidroxiapatita derivada de corais marinhos tem uma excelente aplicação clínica. (HOLMES & ROSER, 1987)

Diversos estudos *in vitro* e *in vivo* mostram resultados clínicos satisfatórios do uso de hidroxiapatita sintética, que segundo Rubin, Gabrielli et al., Magalhães et al. e Kattimani et al. é um material biocompatível. (RUBIN, 1997; GABRIELLI et al., 2001; MAGALHÃES et al., 2009; KATTIMANI et al., 2014)

Em um estudo com babuínos Ripamonti concluiu que a hidroxiapatita possui componentes osteoindutores. (RIPAMONTI,1991) Taga, Milan e Domingues observam atividade osteocondutora em seus estudos. (TAGA, 1996; MILÁN e DOMINGUEZ, 1998)

Apesar de um material sintético e não possuir capacidade de osteoformação sozinho, ainda sim possui componentes capazes de gerar resposta de osteoindução e osteoformação, atuando como suporte (SARTORIS et al.1986 e ARTZI, THAL, DAYAN, 2000) para que através de suas interconexões porosas exista formação óssea em toda a matriz enxertada. (HOLMES e ROSER, 1987; RAWLINGS et al., 1988; NAGAHARA et al., 1992)

Além de promover formação óssea a presença de hidroxiapatita sintética melhora a proliferação celular, expressão de fenótipo, a ação de osteoblastos (DALBY et al., 2002, MOURSI et al., 2002) e não possui resposta inflamatória. (LINS

et al., 2003) A hidroxiapatita sintética acelera o preenchimento do defeito ósseo. (DUARTE et al., 2007; BICALHO et al., 2017)

Buscando um material que seja possível promover a neoformação óssea para reparo de defeitos e futura reabilitação das regiões edentulas, conclui-se que a hidroxiapatita sintética é um material satisfatório para a realização de enxertias, levando em consideração que é parte do constituinte ósseo e quando sintética é biocompatível, além de anular uma área doadora diminuindo as chances de enfermidades inflamatórias em um segundo leito cirúrgico, além de estar disponível no mercado em diversas formas e tamanhos, ser de fácil manipulação, diminuir o tempo cirúrgico e ter fonte ilimitada.

Apesar de ser consagrado como padrão ouro o enxerto autógeno muitas vezes não é confortável ao paciente além de apresentar maior reabsorção na sua reparação após a instalação quando comparado aos outros materiais, nos levando a buscar outras alternativas, não esquecendo que qualquer técnica e escolha deve ser compartilhada e decidida juntamente com o paciente que deve estar ciente de todas as vantagens e desvantagens que cercam a literatura científica.

## 6 CONCLUSÃO

Através de diversos estudos, *in vitro* e *in vivo* a hidroxiapatita mostra-se com propriedades satisfatórias para técnicas de enxertia, sendo uma técnica segura, prática e relativamente simples. Os artigos revisados nos mostram que a hidroxiapatita sintética quando utilizada como material de enxertia óssea na área odontológica apresenta vantagens importantes e que levam a uma neoformação satisfatória, sendo elas: osteocondução, biocompatibilidade, estrutura compatível com ossos e dentes, boa adesão ao leito receptor, aumenta a resposta biológica, melhora a resposta de osteoblastos, acelera o reparo ósseo, e possui fonte ilimitada.

A principal desvantagem é a não osteoindução, porém o material pode ser combinado com proteínas bioativas para se obter esse fenômeno, isso não é um ponto significativo frente a todas suas vantagens.

## REFERÊNCIAS

- ABDULLAH K.M, HUSSAIN N, PARSONS S.J, PORTEOUS M.J.L, ATREY A. 11 Year mean follow-up of acetabular impaction grafting with a mixture of bone graft and hydroxyapatite porous synthetic bone substitute. *J Arthroplasty*, v.33, n.5, p.1481-1486.
- ANDERSON K.J. et al. End point results of processed heterogeneous, autogenous and homogenous bone transplants in the human: a histologic study. *Clin. Orthop.*, Philadelphia, v.33, p.220-236, 1964.
- ARTZI Z, TAL H, DAYAN D. Porous bovine bone mineral in healing of human extraction sockets. Part 1: histomorphometric evaluations at 9 months. *J Periodontology*, v.71, n.6, p.1015-1023, 2000.
- ARTZI Z, KOZLOVSKY A, NEMCOVSKY C.E. The Amount of newly formed bone in sinus grafting procedures depends on tissue depth as well as the type and residual amount of grafted material. *J Clin Periodontol*, v.32, p.193-199, 2005.
- BARTH, A. Über histologische befunde nach knochenimplantation. *Arch. Klin.Chir.*, v.43. (suppl.32), p.409-13,1893.
- BICALHO S.M.C.M, BORGES A.P.B, REZENDE C.F, ET AL. HAP-91® E COL.HAP-91® casuísticas e estudos científicos. v.4, 2017.
- BLOCK M.S., KENT J.N, KALLUKARAN F.U, THUNBY K, AND WEINBERG R. Bone Maintenance 5 to 10 Years After Sinus Grafting. *Oral Maxillofac Surg*, v.56, p. 706-714, 1998.
- BOYNE P.J, JAMES R.A. Grafting of the maxillary sinus floor with autogenous marrow and bone. *J Oral Surgery*. v.38, n.8, p.613-616, 1980.



BRANDÃO A.C, BRENTGANI L.G, NOVAES A.B JR, GRISI M.F, SOUZA S.L, TABA JÚNIOR M., SALATA L.A. Histomorphometric Analysis of Rat Alveolar Wound Healing with Hydroxyapatite Alone or Associated to BMPs. Braz. Dent. J., v.13, n.3, p.147- 154, 2002.

CHOW L.C. Next generation calcium phosphate-based biomaterials. Dent Mater J, v.28, p.1-10, 2009.

DALBY M.J, DI SILVIO L, HARPER E.J, BONFIELD W. Increasing hydroxyapatite incorporation into poly (methylmethacrylate) cement increases osteoblast adhesion and response. Biomaterials, v.23, p.569-576, 2002.

DUARTE T.S, BORGES A.P.B, LAVORL M.S.L, FILGUEIRAS R, TSIOMIS A.C, FÓSFANO G, ODENTHALL M.E, PONTES K.C.S. Osteointegração da hidroxiapatita sintética no processo alveolar da mandíbula de cães: Aspectos clínicos e radiográficos. Arq. Bras. Med. Vet. Zootec. V.59, n.1, p 114-118, 2007.

DUARTE T.S, BORGES A.P.B, LAVORL M.S.L, FILGUEIRAS R, TSIOMIS A.C, OLIVEIRA F.L, PONTES K.C.S. Osteointegração da hidroxiapatita sintética no processo alveolar da mandíbula de cães: Aspectos histológicos. HAP-91® e COL.HAP-91® Casuísticas e Estudos científicos. v.4, p. 177-185, 2017.

FINN R.A., BELL W.H., BRAMMER J.A. Interpositional "grafting" with autogenous bone and coralline hydroxyapatite. J. Maxillofac. Surg. v.8, p.217-227, 1980.

GABRIELLI M.A, MARCANTONIO JÚNIOR E, GÓISSIS G, OKAMOTO T, GABRIELLI M.F, VIEIRA E.H.. Hydroxyapatite Implants with or without Collagen in the Zygomatic Arch of Rats. Histological Study. Braz. Dent. J., v.12, n.1, p.9-15, 2001.

GARG A. K. Grafting materials in repair and restoration. In: LYNCH, S. E., 1999.

HOLMES R.E.E, ROSER S.M. Porous hydroxyapatite as a bone graft substitute in alveolar ridge augmentation: a histometric study. *Int. J. Oral Maxillofac. Surg.* v.16, n.6, p.718-728, 1987.

JUNQUEIRA L. C, CARNEIRO J. Tecido ósseo. *Histologia básica*. 8ª ed. Rio de Janeiro: Guanabara Koogan, Cap. 5, p.108-26, 1995.

KATTIMANI V.S, CHAKRAVARTHI S.P, DEVI K.N.N, SRIDHAR M.S, PRASSAD L.K. Comparative evaluation of bovine derived hydroxyapatite graft in bone regeneration of human maxillary cystic defects: A clinico-radiological study. *Indian Journal Dental Research.* v.25, n.5, p.594-601, 2014.

LINS L.E.F, SANTANA E.J.B, FALCÃO A.F.P, MARTINS P.P.M, CALMON T.R.V, SARMENTO V.A. The influence of hydroxyapatite on bone healing in titanium implants as shown by scanning electron microscopy. *Braz. J. morfol.* V.20, n.1, p.25-29, 2003.

LUDWIG S.C, KOWALSKI J.M, BODEN S.D. Osteoinductive bone graft substitutes. *Eur Spine J.* 2000; v.9, n.1, p.119-125.

MAGALHÃES A.H.M, NUNES E.L, SCHELLINI S.A, PADOVANI C.R, PELLIZZON C.H. Study of bone conduction and osteoinduction through the association of bioceramics and collagen for internal fixation of the orbit. V CONFAM, 2009.

MILÁN L.C.P, DOMÍNGUEZ M.G. Efectividad del implante de hidroxiapatita en defectos óseos periodontales. Presentación de un caso. *Multimed*, v.3, n.1, 1998.

MOURSI A.M, WINNARD A.V, WINNARD P.L, LANNUTTI J.J, SEGHI R.R. Enhanced osteoblast response to a polymethylmethacrylate-hydroxyapatite composite. *Biomaterials*. v.23, p 133-144, 2002.

NAGAHARA K, ISOGA M, SHIBATA K, MEENAGHAN M. A. Osteogenesis of hydroxyapatite and tricalcium phosphate used as a bone substitute. *Int. J. Oral Maxillofac. Implants* v.7, n.1, p.72- 79,1992.

OLIVEIRA S.M, MIJARES D.Q, TURNER B.A, AMARAL I.F, BARBOSA M.A, TEIXEIRA C.C. Engineering Endochondral Bone: In Vivo Studies. *Tissue Engineering*. V.15, n.3, p.635-643, 2009.

OLLIER, L. *Traite experimental et clinique de la regeneration des os et la production artificielle du tissu osseux*. Paris: P. Masson et Fils, p.128, 1867.

PHHEMISTER D. The value of transplanted bone and regenerative power of its various constituents. *Surg. Gynecol. Obstet.*, v.19, p.303-9, 1914.

PRECHEUR H.V. Bone Graft Materials. *Dent Clin N Am*. v.51, n.3 p.729-746, 2007.

PROLO D.J, RODRIGO J.J. Contemporary bone graft physiology and surgery. *Clin. Orthop.*, n. 200, p. 322-42, 1985.

RAWLINGS C.E, WILKINS R.H., HANKER J.S, GEORGIADIS N.G, HARRELSON J.M. Evaluation in cats of a new material for cranioplasty: a composite of plaster of paris and hydroxyapatite. *J.Neurosurg*. v. 69, n.2, p.269-275, 1988.

RIPAMONTI, U. The induction of bone in osteogênica composites of bone matrix and porous hydroxyapatite replicas: an experimental study on yhe Baboon. J. Maxillofac. Surg. v.49, n.8, p.917-831, 1991.

RUBIN J.P, YAREMCHUK M.J. Complications and toxicities of implantable biomaterials used in facial reconstructive and aesthetic surgery: a comprehensive review of the literature. Plast Reconstr Surg. v.100, n.5, p.1336-53, 1997.

SARTORIS D.J, HOLMES R.E, BUCHOLZ R.W, ROBERT W, MOONEY V, RESNICK, DONALD. Coralline hydroxyapatite bone graft substitutes in a canine metaphyseal defect model-radiographic-histometric correlation. Investigative Radiology v. 21, n.11, p.851-857, 1986.

TAGA E.M. Biomateriais para uso em clínica médico-odontológica. Rev Bras Cir Implant. V.3, n.1, p.30-39, 1996.